

Casos Clínicos

Catástrofe Peniana. Infecção de Prótese Peniana – A propósito de um Caso Clínico

Artur Palmas*, Miguel Lourenço**, Manuel Ferreira
Coelho***, Pepe Cardoso***, Júlio Fonseca***

* Interno do Complementar de Urologia

** Assistente Hospitalar de Urologia

*** Assistente Graduado de Urologia

Serviço de Urologia do Hospital Professor Doutor Fernando Fonseca EPE, Amadora-Sintra
Director: Dr Carrasquinho Gomes

Correspondência: E-mail: palmas.artur@gmail.com

Resumo

A infecção de prótese peniana é uma das complicações mais devastadoras da cirurgia de implante, dada a magnitude da situação, podendo assumir consequências catastróficas. Relatamos o caso clínico de infecção de prótese peniana, de difícil controlo, tendo terminado em Uretróstomia Perineal e construção de “Pseudo Pénis”, isto apesar do cumprimento rigoroso da técnica cirúrgica e da profilaxia antibiótica sistémica e local.

Palavras-chave: Disfunção erétil, prótese peniana maleável, infecção

Abstract

Penile prosthetic infection is one of the most devastating complications of implantation surgery, given the magnitude of the situation and may assume catastrophic consequences. We report the case of a penile prosthetic infection, difficult to control, and ended in Perineal Urethrostomy and construction of “Pseudo Pénis”, despite the strict adherence to surgical technique and antibiotic prophylaxis systemically and locally.

Key words: Erectile dysfunction, malleable penile prosthesis, infection

Introdução

O implante de prótese peniana é um método comum e bem estabelecido de tratamento da disfunção erétil, com bom grau de aceitação e satisfação por parte dos doentes, quando todas as opções de tratamento conservador falha-

ram. No entanto, apesar do cumprimento rigoroso de todos os promenores da técnica cirúrgica e da profilaxia antibiótica sistémica e local, a infecção periprotésica é uma das complicações mais devastadoras da cirurgia de implante, com repercussões físicas e psicológicas importantes.

Caso Clínico

Doente do sexo masculino com 69 anos, com antecedentes de HTA, DMNID, Hipercolesterolemia e Adenocarcinoma da Próstata, tendo sido submetido a Braquiterapia em 2005. Refere história de Disfunção Eréctil desde há 2 anos. Efectuou tratamento médico conservador com inibidores orais da 5 fosfodiesterase e injeção intracavernosa com Alprostadil sem sucesso. Realizou Ultrassonografia *Doppler* a cores dos vasos cavernosos que revelou disfunção eréctil grave de causa arterial.

Foi implantado com Prótese Peniana Maleável (AMS 650®) em 30/10/2008, através de abordagem penoescrotal, com administração intraoperatória de Cefoxitina 2g e.v. e lavagem abundante com Gentamicina 80mg em 500ml de solução salina. A cirurgia decorreu sem complicações, de acordo com o protocolo cirúrgico. No pré-operatório apresentava valores de hemoglobina glicosilada (HbA1c) dentro dos valores normais, sem presença de infecção urinária ou qualquer outro tipo de infecção. Fez profilaxia pós-operatória com Ofloxacina 200mg 12/12h oral durante 8 dias e indicação para retomar a vida sexual apenas às 6 semanas após cirurgia.

Ao 15º dia refere aparecimento de edema e dor ao nível dos genitais. Recorre ao médico apenas ao 30º dia de pós-operatório, apresentando eritema, edema e dor dos genitais bastante acentuada e edema dos membros inferiores (Fig. 1). Analiticamente apresentava $28,3 \times 10^3 \mu\text{L}$ leucócitos e PCR-26,40 mg/dL, mantendo a glicémia dentro de valores normais (77mg/dL). Realizou TC que revelou implante protésico correctamente colocado dentro dos corpos cavernosos, sem presença de erosão ou abscesso (Fig. 2). Iniciou antibioterapia endovenosa com Metronidazol 1g e.v. 12/12h, Gentamicina 160mg e.v. 24/24h e Amoxicilina+Ácido Clavulâmico 1,2g e.v. 12/12h. Procedeu-se à remoção cirúrgica do implante em 28/11/2008 por via subcoronal com drenagem dos corpos cavernosos e lavagem abundante com Gentamicina. A cultura revelou *Staphylococcus epidermidis* e *E.coli*. Manteve antibioterapia endovenosa, drenagem e lavagem dos corpos cavernosos. Ocorreu uma melhoria clínica ligeira com diminuição do edema e eritema dos genitais e membros inferiores e melhoria analítica (leuc-10,0; PCR-4,74). Na sequência de aparecimento de necrose ao nível da glande e pre-

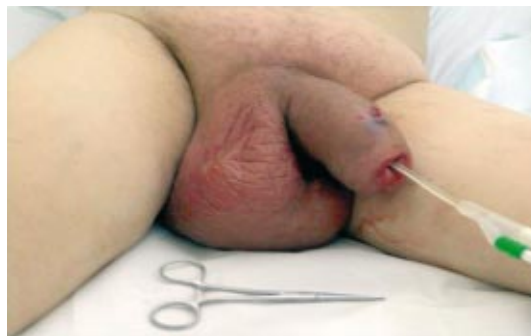

Fig. 1 - 30º dia Pós-operatório

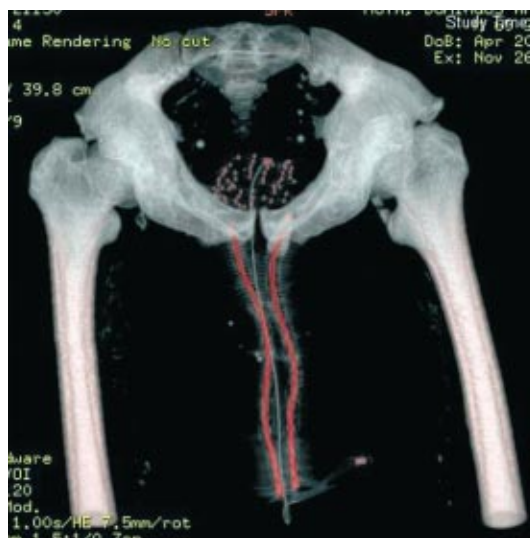


Fig. 2 - TC Pélvico - Reconstrução 3D

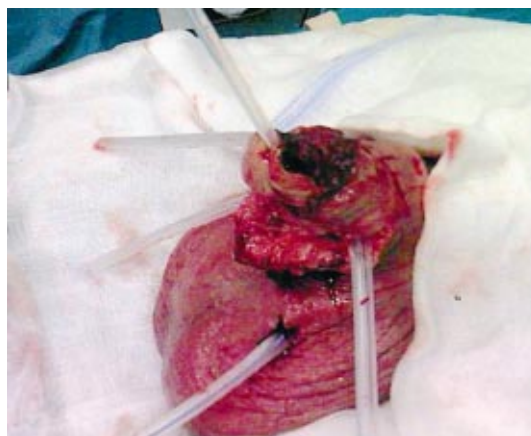


Fig. 3 - Limpeza cirúrgica

púcio, regressou ao B.O. em 10/12/2008 para desbridamento cirúrgico da glande e parte dos corpos cavernosos (Fig. 3). Apesar do desbridamento cirúrgico dos tecidos desvitalizados, drenagem e lavagem com gentamicina dos corpos cavernosos, verificou-se uma progressão da área de necrose, pelo que regressa ao B.O. em 13/12 e 22/12/2008

para nova limpeza cirúrgica, com remoção parcial dos corpos cavernosos, preservando-se a uretra peniana com o objectivo de futura reconstrução peniana (Fig. 4). Manteve supuração com cheiro fétido proveniente dos corpos cavernosos restantes e uretra com aspecto necrótico, pelo que é submetido a Penectomia Total em 14/01/2009.

Apresentando bom controlo clínico e analítico, procedeu-se no dia 26/01/2009 a Uretrostomia Perineal (Fig 5) e construção de “Pseudo Pénis” utilizando excedente cutâneo (Fig 6). Doente actualmente bem do ponto de vista clínico e analítico, com *follow up* de 5 meses.

Conclusão

A incidência de infecção de prótese peniana varia entre 0 e 6% para implantes primários e aumenta para 10% em procedimentos secundários complicados (reinsersões e revisões)^{1,2,3}, apesar das medidas profiláticas como a tricotomia intraoperatória, antibioterapia perioperatória e cumprimento rigoroso da técnica cirúrgica. A maioria dos estudos revela não existir influência do tipo de prótese e da sua via de introdução na taxa de infecção⁴, apesar de existirem estudos que referem uma incidência aumentada ao nível das próteses hidráulicas de 3 elementos⁵, tendo por base, uma maior quantidade de material implantado. É controversa a influência de outros factores como a elevação da HgA1c, pois apesar de se acreditar que os doentes diabéticos têm um risco aumentado de infecção em geral, devido à sua microcirculação comprometida e função imune diminuída, a maioria dos estudos não revela relação entre a elevação da HgA1c e um risco aumentado de infecção de prótese peniana⁶. O que é consensual, é que o risco de infecção é directamente proporcional ao tempo de exposição da ferida operatória durante o acto cirúrgico⁷, sendo também maior nos doentes com bexiga neurogénica devido ao maior risco de infecção do tracto urinário⁸.

Quando a infecção ocorre, a remoção imediata da prótese, é tida como o procedimento a tomar. O organismo mais frequentemente isolado é o *Staphylococcuse epidermidis* (70%)⁹ que é adquirido durante a introdução da prótese. Outros organismos também isolados são os *Enterococcus*, *Pseudomonas* e *Staphylococcus aureus*, estando estes associados a um aparecimento precoce da infecção¹⁰. Estas infecções são difíceis de tratar devido a

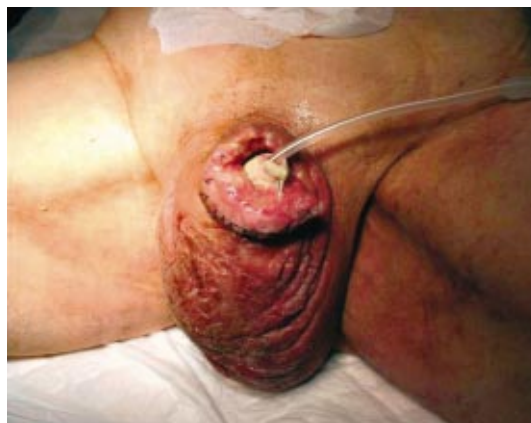

Fig. 4 - Limpeza cirúrgica

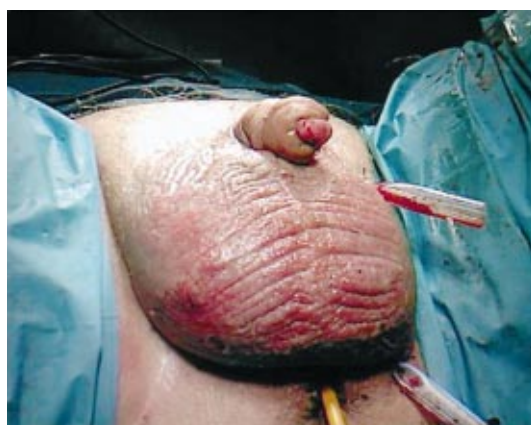

Fig. 5 - Construção de Pseudo Pénis

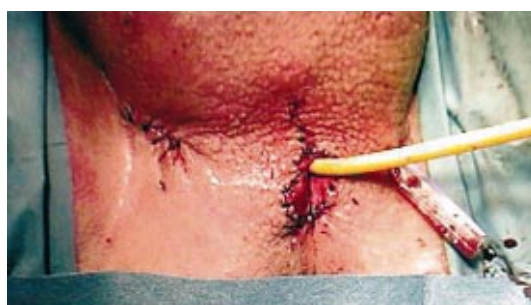

Fig. 6 - Uretrostomia perineal

um *biofilm* que se desenvolve a partir de material mucinoso composto de polissacaridos, aderindo e envolvendo a prótese, servindo de nutriente para o crescimento bacteriano, protegendo-as da acção dos antibióticos e do sistema imunitário do hospedeiro¹¹.

Devemos então ter presente que o risco de infecção está sempre “atrás da porta”, e que a melhor estratégia para o reduzir começa sempre antes do procedimento. Todos os doentes com anomalias metabólicas, devem ser tratados e compensados

antes da cirurgia, incluindo uma Diabetes Mellitus descompensada, apesar de como já se referiu, não estar provada a associação entre uma HbA1c elevada e um risco aumentado de infecção protésica. A urina deve estar estéril, não devendo estar presente uma infecção urinária ou qualquer outro tipo de infecção sistémica. Alguns autores advogam o uso de ofloxacina 200mg 12/12h oral durante 5 dias antes da cirurgia de modo a assegurar a esterilidade da urina.

Realizar a tricotomia intraoperatória e proceder à lavagem da pele durante 10 minutos com iodopovidona. A utilização de antibioterapia endovenosa no intraoperatório e nos 2 dias subsequentes com Gentamicina 80mg e Vancomicina 1g, podendo juntar-se a Clindamicina nos doentes diabéticos. Subsequentemente Ciprofloxacina ou Ofloxacina oral durante 20 dias. Durante o intraoperatório utilizar irrigação abundante da ferida cirúrgica com Gentamicina 160mg num 1L de solução salina ou Vancomicina 2g e Protamina 4 ampolas num 1L de solução salina. A Protamina é utilizada para abrir a cápsula dos *Staphylococcus*, facilitando a acção dos antibióticos.

Evitar a circulação na sala operatória durante o procedimento, ter as portas sempre fechadas (circulação restrita) e ser rápido durante o procedimento, pois quanto maior for o tempo de exposição maior o risco de infecção. No momento da colocação da prótese, trocar as luvas e colocar novos campos operatórios de modo a evitar o contacto directo entre a prótese e a pele.

Acima de tudo, nunca esquecer as “velhas regras” de assepsia, que provaram ter a sua eficácia no passado.

Bibliografia

1. Liberman SN, Gomella LG, Hirsch IH. Experience with the ultrex plus inflatable penile prosthesis: New implantation techniques and surgical outcome. *Int J Impot Res* 1998; 10: 175.
2. Moul JW. Experience with the AMS 600 malleable penile prosthesis. *J Urol* 1986; 135: 929.
3. Montorsi F, Rigatti P, Carmignani G, Corbu C et al. AMS three-piece inflatable implants for erectile dysfunction: A long-term multi-institutional study in 200 consecutive patients. *Eur Urol* 2000; 37 (1): 50
4. Garber BB, Marcus SM. Does surgical approach affect the incidence of inflatable penile prosthesis infection. *Urology* 1998; 52 (2): 291.
5. Lynch MJ, Scott GM, Inglis JA. Reducing the loss of implants following penile prosthetic surgery. *Brit J Urol* 1994; 73: 423.
6. Wilson SK, Carson CC, Cleves MA, Delk JR. Quantifying risk of penile prosthesis infection with elevated glycosylated hemoglobin. *J Urol* 1998; 159 (5): 1537.
7. Bishop JR, Moul JW, Sihelnik SA, Peppas DS, Gormley TS, Mcleod DG. Use of glycosylated hemoglobin to identify diabetics at high risk for penile periprosthetic infections. *J Urol* 1992; 147: 386.
8. Frankovicova M, Thoma A. Microvascular treatment of impotence. *Plast Reconstr Surg* 1993; 91: 99.
9. Knoll LD. Penile Prosthetic Infection: Management by delayed and immediate salvage techniques. *Urology* 1998; 52: 287.
10. Radomski SB, Herschorn S. Risk factors associated with penile prosthesis infection. *J Urol* 1992; 147 (2): 383.
11. Parsons CL, Stein PC, Dobke MK, Virden CP. Diagnosis and therapy of subclinically infected prostheses. *Surg, Gynec & Obst* 1993; 177: 504.