

CASO CLÍNICO ARP N°4: QUAL O SEU DIAGNÓSTICO?

ARP CASE REPORT N° 4: WHAT IS YOUR DIAGNOSIS?

Elisa Melo Abreu, Teresa Margarida Cunha, Cláudia Campos

Serviço de Radiologia do Instituto Português de Oncologia de Lisboa Francisco Gentil
Director do Serviço: Dr. José Venâncio

Apresentação do caso

Doente do sexo feminino, com 74 anos, G1P1, com menarca aos 14 anos e menopausa aos 56 anos, recorreu ao médico assistente por metrorragias.

Os antecedentes pessoais e familiares são irrelevantes, tendo sido negadas cirurgias prévias ou medicação habitual. Após ter realizado o exame objectivo e histológico, considerou-se existir indicação para realização de ressonância magnética (RM) abdominal e pélvica.

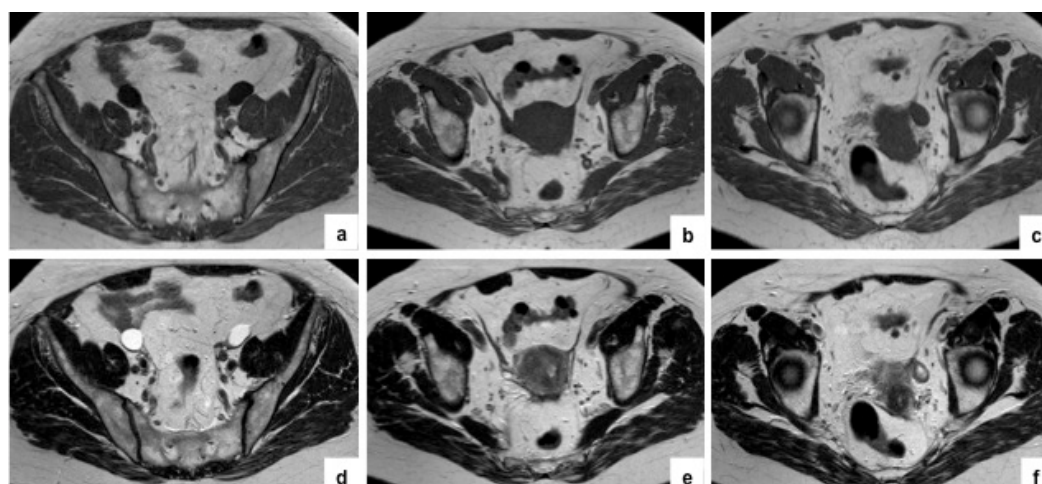


Figura 1 - Imagens de RM ponderadas em T1 (a, b, c) e em T2 (d, e, f) no plano axial.

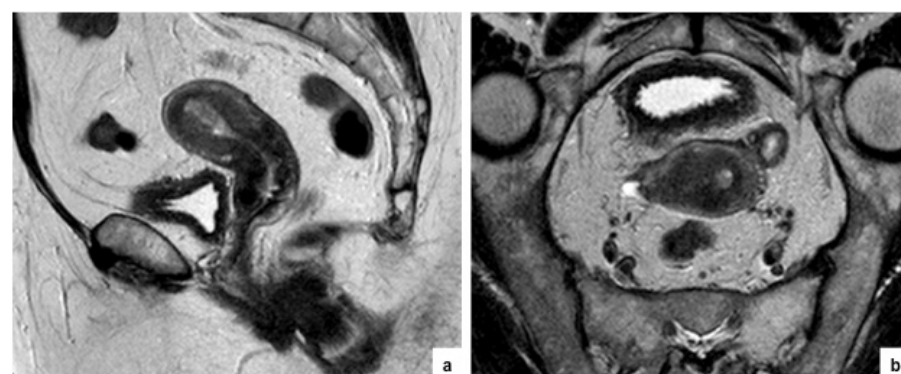

Figura 2 - Imagens de RM ponderadas em T2 no plano sagital (a) e no plano axial do corpo do útero (b).

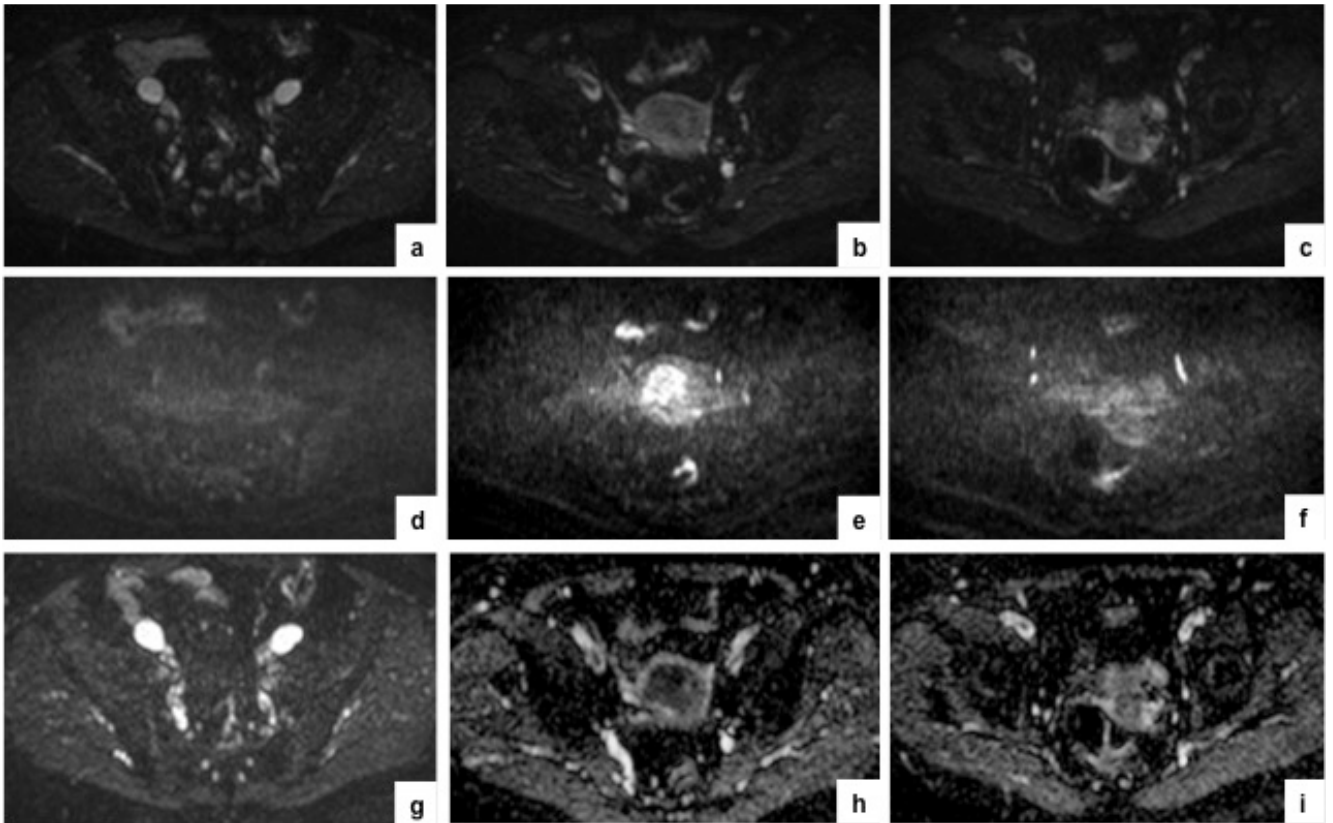


Figura 3 - Imagens de estudo de difusão no plano axial: $b=0$ (a, b, c), $b=1000$ (d, e, f) e mapa ADC (g, h, i).

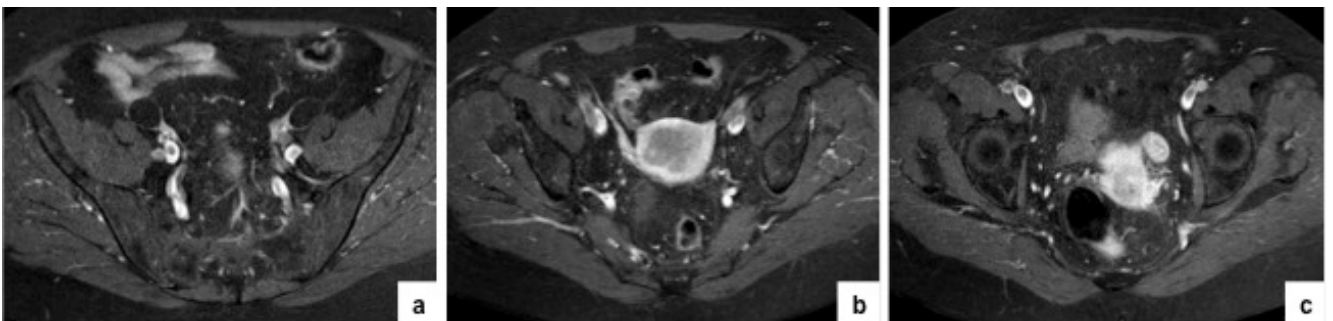


Figura 4 - Imagens de RM ponderadas em T1 com saturação de gordura no plano axial, após administração de contraste paramagnético (a, b, c).

Envie a sua resposta contendo o(s) diagnóstico(s), para o endereço de email ActaRP.on@gmail.com, até ao dia 30 de Novembro de 2015.
Os nomes dos autores do maior número de respostas correctas, durante 1 ano serão publicadas nesta secção.