

IMAGENS VASCULARES

Aneurisma venoso palmar – caso clínico

Venous palmar aneurysm – case report

AUTOR CORRESPONDENTE: JOSÉ ALMEIDA LOPES

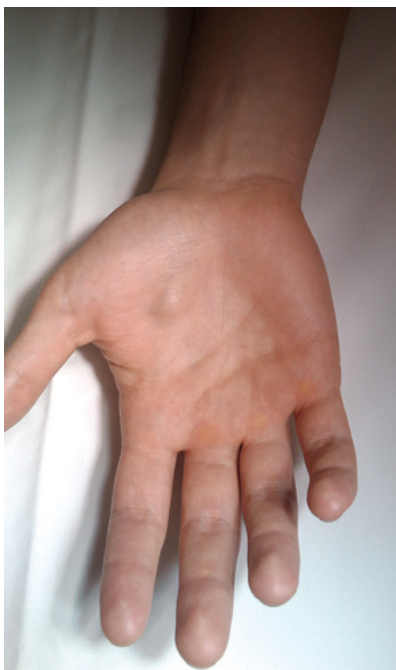UNIDADE DE ANGIOLOGIA E CIRURGIA VASCULAR
– HOPITAL CUF PORTO
ESTRADA DA CIRCUNVALAÇÃO, 14341
4100-180 PORTOTELEFONE: 220 039 000
E-MAIL: JOSELOPES1983@SAPO.PTJosé Almeida Lopes, Daniel Brandão, Alexandre Figueiredo,
Armando Mansilha

Os autores apresentam um caso singular de um doente do sexo masculino de 52 anos, aparentemente sem antecedentes traumáticos da mão, que recorre a consulta de Angiologia e Cirurgia Vascular por apresentar tumefação não pulsátil e dolorosa na região palmar da mão direita.

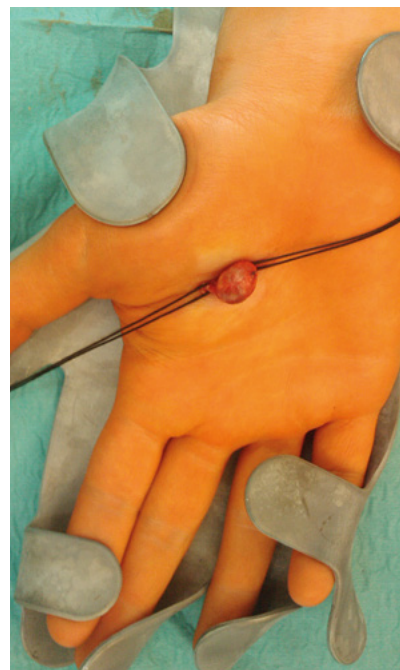
Efectou uma angio-RM que confirmou tratar-se de um aneurisma venoso superficial parcialmente trombosado, sem comprometimento arterial concomitante.

Foi na sequência realizada aneurismectomia com laqueação proximal e distal ao aneurisma, sob anestesia local.

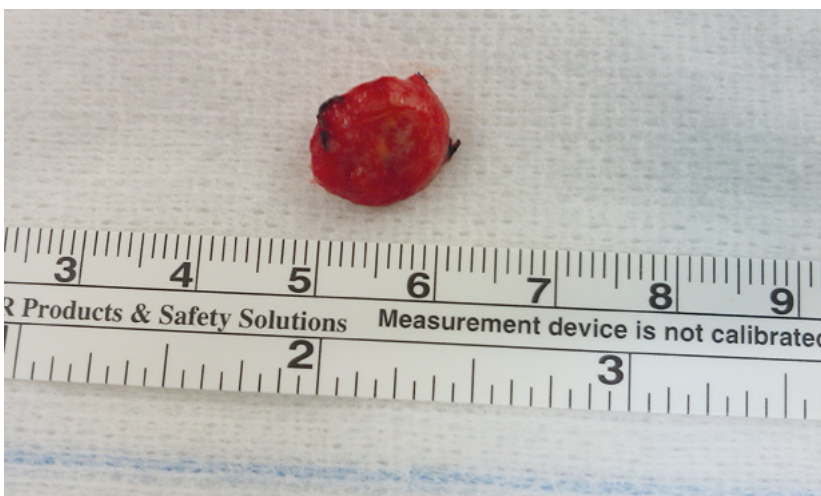O pos-operatório decorreu sem intercorrências tendo o doente tido alta no próprio dia.



| FIGURA 1 | *Tumefação não pulsátil da região palmar da mão direita*



| FIGURA 2 | *Aneurismectomia com laqueação proximal e distal ao aneurisma*



| FIGURA 3 | *Aspecto macroscópico do aneurisma venoso palmar*