View metadata, citation and similar papers at core.ac.uk
brought to you by CORE
provided by Repositório Científico da Universidade de Évora

Carcinoma de células escamosas com localização ocular em ovinos

Barata, Sandra M.S.B.*, Bettencourt, Elisa M.V.*, Romão, Ricardo J.C.T.P.**

***Universidade de Évora — Departamento de Sanidade Animal e Vegetal **Universidade de Évora — Departamento de Zootecnia**

INTRODUÇÃO

Os carcinomas de células escamosas (CCE) são tumores malignos, com origem nos queratinócitos, descritos em todos os animais domésticos[1,2,4]. Nos ovinos a sua incidência é muito rara[1], podendo desenvolver-se no ouvido (localização mais frequente), plano nasal, região perianal, vulva, cauda e olho[5].

Os carcinomas de células escamosas do olho têm origem no epitélio da conjuntiva do *limbus* e pálpebras, incluindo a terceira pálpebra, chegando também a envolver a córnea [5,6].

Esta neoplasia parece ter uma etiologia multifactorial, destacando-se como factores predisponentes raças com ausência de pigmentação cutânea periocular e habitat em áreas geográficas com exposição prolongada à luz solar, nomeadamente às radiações ultravioletas[2,3]. Há autores que atribuem também alguma importância à infecção pelo vírus da papilomatose[5].

Em ovinos o CCE foi assinalado em Marrocos, Austrália, Sul de França e Sul de Espanha[2]. Em Portugal não encontrámos dados publicados assinalando a sua presença nesta espécie.

No presente trabalho descrevem-se dois casos de CCE, com localização ocular, em dois ovinos de refugo, do sexo feminino, adultos, de raça cruzada de Merino Branco, criados em extensivo na Herdade do Monte da Igreja, Aldeia do Freixo, Redondo.

EXAME ANATOMOPATOLÓGICO

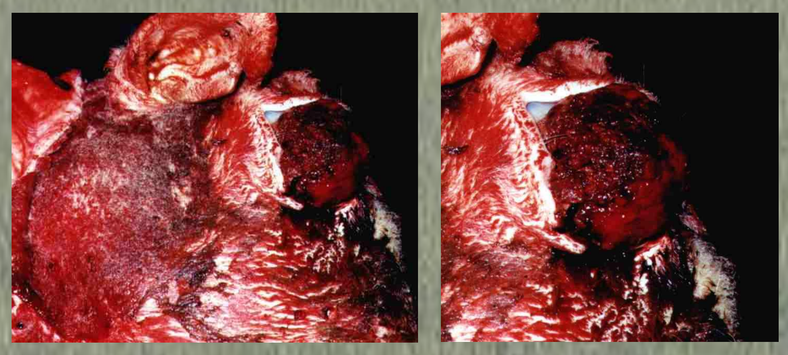

Figura 1 e 2: aspecto da neoplasia na região ocular.

Após eutanásia procedeu-se à necrópsia dos dois animais.

Ambas as massas tumorais apresentavam uma forma globosa, a maior delas com 5 x 3,5 cm, a mais pequena com 5 x 3 cm, bem individualizadas, mas aderentes à 3ª pálpebra e pálpebra inferior. Apresentavam um aspecto hemorrágico e ulceração da superfície livre. Em ambos os casos as neoplasias comprimiam o globo ocular. Ao corte o aspecto era sólido e homogéneo, consistência dura e cor branca. Nos restantes órgãos e cadeia ganglionar periférica não se detectaram alterações dignas de registo.

EXAME HISTOPATOLÓGICO

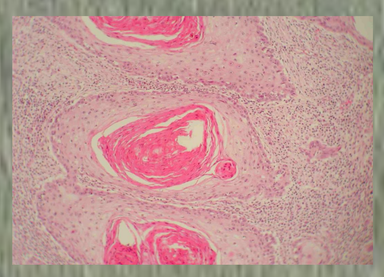

Figura 3: pérolas de queratina (hematoxilina-eosina, 100x)

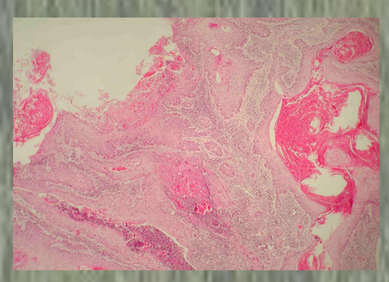

Figura 4: ulceração da superfície da lesão (hematoxilina-eosina, 40x).

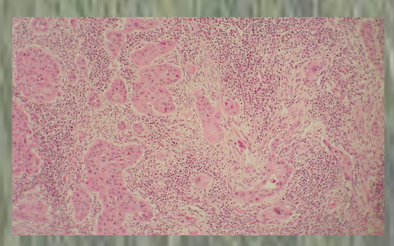

Figura 5: infiltração celular inflamatória abundante (hematoxilina-eosina, 100x)

As lesões observadas consistiam em cordões e ilhotas de células neoplásicas poligonais, grandes, com junções intercelulares bem visíveis, elevado grau de queratinização (queratinócitos) e formação de pérolas de queratina (lamelas concêntricas de queratina). O índice mitótico era moderado e o grau de pleiomorfismo celular baixo. Os fragmentos observados apresentavam ulceração da superfície e intensa infiltração celular inflamatória, constituída na periferia por neutrófilos e na profundidade por linfócitos e plasmócitos. Não foram observadas quaisquer inclusões virais nas células tumorais.

DISCUSSÃO

Os CCE com localização ocular são raros em ovinos[1,2,,3] e em Portugal não encontrámos qualquer registo desta neoplasia nesta espécie. A maior susceptibilidade de raças pouco pigmentadas na região periocular[2] e a elevada exposição às radiações ultraviolota[2,6] no Alentejo, bem como o aspecto macroscópico das lesões levaram-nos a suspeitar tratar-se de um CCE. As características observadas no exame histopatológico, nomeadamente a existência de cordões e ilhotas de células neoplásicas poligonais, grandes, com junções intercelulares bem visíveis, elevado grau de queratinização e formação de pérolas de queratina, permitiram confirmar o diagnóstico[1,4].

Apesar de, nesta exploração, nunca ter sido identificada semelhante situação, a forma como os ovinos são explorados na província Alentejana, em regime extensivo e sujeitos a elevada exposição solar, e o facto de existirem muitos animais de raças susceptíveis, fazem prever a existência de uma maior incidência desta patologia em Portugal.

BIBLIOGRAFIA

[1] Goldschmidt, M.H., Dunstan, R.W., Stannard, A.A., von Tscharner, C., Walder, E.J., Yager, J.A. (1998). Histological Classification of Epithelial and Melanocytic Tumors of the Skin of Domestic Animals, 2nd series, Volume III. Published by the Armed Forces Institute of Pathology and the World Health Organization Collaborating Center for Worldwide Reference on Comparative Oncology, Washington D.C.
[2] Méndez, A., Pérez, J., Ruiz-Villamor, E., Garcia, R., Martin, M.P., Mozos, E. (1997). Clinicopathological study of an outbreak of squamous cell carcinoma in sheep. Veterinary Record 141: 597-600.
[3] Mozos, E., Méndez, A., Martín, M.P., Herráez, P., Pérez (1998). Ovine cutaneous squamous cell carcinoma: imunohistochemical expression of CD3, CD4, CD8 and MHC class II antigens in the associated inflamatory infiltrate. Veterinary Immunology and Immunopathology 61: 221-228.
[4] Pulley, L.T., Stannard, A.A. (1990). Tumors in Domestic Animals. 3rd edition.Editor: J. E. Moulton. Berkeley, University of California Press, pp. 56.
[5] Render, J.A., Carlton, W.W. (2001). The eye and ear. In: Thomson's Special Veterinary Pathology, 3rd edition. Editores: M. Donald McGavin, William W. Carlton, James F. Zachary. Mosby, Inc., St. Louis, pp. 653-707.
[6] Wilcock, B.P. (1993). The eye and the ear. In: Pathology of Domestic Animals, volume I, 4th edition. Editores K.V.F.Jubb, P.C. Kennedy, N. Palmer. Academic Press, San Diego, pp. 441-529.

Congresso de Ciências Veterinárias, Outubro 2002