

Arq. Bras. Med. Vet. Zootec., v.64, n.2, p.499-504, 2012

Comunicação

[Communication]

Efeitos da semicarbazida no esqueleto de ratos Wistar em crescimento

[Effects of semicarbazide on skeleton of growing Wistar rats]

A. Ramos¹, A. Pereira^{2,3}, A.S. Cabrita⁴, F. Capela e Silva^{3,5*}

¹Departamento de Medicina Veterinária - Universidade de Évora e Universidade Lusófona de Humanidades e Tecnologias, Portugal

²Departamento de Zootecnia, Universidade de Évora, Portugal

³ICAAM-Instituto de Ciências Agrárias e Ambientais Mediterrânicas, Universidade de Évora, Portugal

⁴Instituto de Patologia Experimental - Faculdade de Medicina - Universidade de Coimbra, Portugal

⁵Departamento de Biologia, Universidade de Évora, Portugal

As sementes das espécies de *Lathyrus* contêm compostos latirogênicos, designadamente o ácido β -N-oxalil- α , β -diaminopropiônico (β -OPAP), também conhecido como β -oxalilaminoalanina (BOAA), os quais podem causar uma série de condições patológicas genericamente designadas por latirismo (Hanbury *et al.*, 2000; Yan *et al.*, 2006). Esta patologia pode ocorrer em humanos e em outras espécies animais na forma de neurolatirismo, angiolatirismo e osteolatirismo, caracterizando-se essencialmente pela paralisia dos membros inferiores e por um adelgaçamento dos ossos, podendo resultar na morte dos indivíduos infectados. A susceptibilidade das diferentes espécies animais a esta patologia não está ainda devidamente esclarecida, embora se saiba que há uma maior incidência em animais jovens, tendo o latirismo em humanos recebido maior atenção devido aos seus elevados custos sociais (Hanbury *et al.*, 2000). A semicarbazida ($\text{CH}_5\text{N}_3\text{O.HCl}$) é um contaminante que pode ser encontrado numa grande variedade de alimentos, e sua presença pode ter diferentes origens, tais como a biotransformação metabólica da nitrofurazona, a degradação do composto azodicarbonamida e os processos tecnológicos que utilizam carragenanas. Os dados relativos à toxicidade da semicarbazida são limitados, mas sugerem potenciais efeitos teratogênicos (Gong *et al.*, 2006), genotóxicos (Vlastos *et al.*, 2010) e carcinogênicos (Parodi *et al.* 1981). Dos efeitos mais conhecidos da semicarbazida destacam-se

os latirogênicos, razão pela qual é muito usada em trabalhos de latirismo experimental (Maranghi *et al.*, 2009; Takahashi *et al.*, 2010).

O presente trabalho teve como principal objetivo verificar os efeitos da semicarbazida no esqueleto de ratos Wistar em crescimento. Machos com quatro semanas de idade foram alimentados com ração sintética completa padrão, à qual foi adicionado o agente latirogênico comercial, hidrócloro de semicarbazida (CAS No. 563-41-7; Sigma-Aldrich, Ref^o S2201), tendo acesso ao alimento e à água sem restrições. Todos os animais foram sujeitos a um período de quarentena de 10 dias, no fim do qual foram submetidos à inspeção e manipulação, para rastreio de patologias, após o que se constituíram três grupos, com 10 animais cada, distribuídos aleatoriamente em gaiolas de tipo IV. Os ratos do grupo 1 (G1), grupo-controle, não sofreram qualquer manipulação; os do grupo 2 (G2) receberam, *per os*, hidrócloro de semicarbazida, misturado na ração, de forma a obter a concentração de 0,3% na dieta; os do grupo 3 (G3) receberam, *per os*, hidrócloro de semicarbazida, misturado na ração de forma a obter a concentração de 0,6% na dieta. Os animais foram mantidos nas condições ambientais e de manutenção determinadas pela legislação em vigor na União Europeia, relativa à experimentação animal (FELASA, 2010) e em Portugal (Portaria 1005/92).

Recebido em 4 de novembro de 2010

Aceito em 1 de agosto de 2011

E-mail: fcs@uevora.pt

Durante todo o ensaio, com a duração de 30 dias, os animais foram observados diariamente e pesados semanalmente em balança eletrônica (0,1g). No dia do início do ensaio, e no dia do sacrifício, foi efetuado o estudo radiológico, individualmente, com projeção ventrodorsal e laterolateral. Os animais foram sacrificados por sobredosagem de pentobarbital sódico, 100mg/kg, por meio de injeção intraperitoneal, após o que se removeram a tibia, o fêmur e o úmero esquerdos, sendo as suas epífises proximais e distais seccionadas longitudinalmente. Todas as amostras foram imediatamente fixadas numa solução de formaldeído neutro a 10%, tamponado (com fosfato), durante 24 horas. Em seguida procedeu-se à sua desmineralização em solução de EDTA a 17%, pH 7.4, durante 12 dias, após o que se procedeu ao seu processamento pelas técnicas histológicas de rotina – inclusão em parafina, cortes em secções de 5µm de espessura, e coloração pelas técnicas de hematoxilina e eosina e tricrômico de Masson.

Para a avaliação da proliferação dos condrócitos da placa de crescimento, secções de 5µm de espessura, dos mesmos blocos da avaliação histológica, foram extendidas em lâminas de vidro de 75x25mm, tratadas com polilisina, e incubadas, pelo método LAB-SA (UltraVision Detection System Kit, NeoMarkers, USA, ref^o TP-015-HD), de acordo com as indicações do fabricante, com anticorpo primário comercial anti-PCNA (NeoMarkers, ref MS-106, na diluição de 1:100, com pré-tratamento em tampão citrato, pH 6.0, durante 20 minutos a 100°C, para recuperação antigênica, e incubação *overnight*, a 4°C). Para a interpretação dos resultados, foi realizado um controle negativo, por meio da omissão do anticorpo primário, e um controle positivo com secção de intestinos. As preparações definitivas foram observadas em microscópio Nikon Eclipse 600, sendo as imagens obtidas por meio de câmara digital Nikon DN100.

A variável dependente peso foi testada para a avaliação da normalidade segundo o teste Kolmogorov Smirnov e da homogeneidade da variância de acordo com o teste Levene (Underwood, 1997). Perante a verificação da normalidade e da homogeneidade da variância, a variável peso foi analisada de acordo com modelo geral linear de análise de variância, com

dois fatores fixos: dieta (com três níveis) e datas das pesagens (com cinco níveis). Na análise de variância, foi considerada como valor significativamente diferente aquele cuja probabilidade de ocorrência foi superior a 95% ($P < 0,05$). Sempre que se verificaram diferenças significativas, as médias foram comparadas pelo método de Tukey Kramer (Underwood, 1997).

Os animais aos quais foi administrado a semicarbazida apresentaram redução significativa no peso corporal, numa forma dose-dependente (Tab. 1). Os resultados obtidos demonstraram que os animais do G1 exibiram comportamento completamente distinto dos de outros grupos ($P < 0,01$). A partir da segunda pesagem, verificaram-se pesos mais elevados ($P < 0,01$) nos animais do G1 relativamente aos restantes. Essa tendência manteve-se e acentuou-se com o avanço do tempo, originando diferenças muito maiores nos pesos alcançados na última pesagem. Relativamente aos ratos do G1, verificaram-se nos ratos de G2 e G3 diferenças bastante atenuadas nos incrementos de peso face ao peso inicial. Nos de G2, somente a partir da pesagem 3 constataram-se diferenças significativas nos pesos, momento em que se começaram a evidenciar diferenças significativas relativamente aos do G3. Salienta-se que, no G3, a maior dose de semicarbazida impediu aumentos significativos no peso dos animais ($P > 0,05$) ao longo das várias pesagens.

Não foi observada qualquer sintomatologia clínica nos animais do grupo-controle. Em todos os ratos tratados começaram a observar-se sinais clínicos a partir dos 7-10 dias, os quais se acentuaram, de forma progressiva, com degradação da condição corporal, eriçamento do pelo, posição em cifoescoliose e presença de tumefações, em torno das articulações coxofemural, tíbiotársica e escápuloumeral.

Não se registaram quaisquer alterações radiológicas, nos níveis ósseo ou articular, nos animais do grupo-controle. Pelo contrário, foram observadas alterações evidentes nos animais dos grupos experimentais, especialmente nos ossos longos e na coluna vertebral (Tab. 2 e Fig. 1).

Não foram observadas alterações histológicas nos animais do grupo-controle; pelo contrário, nos animais dos grupos tratados observaram-se espessamento das placas de crescimento, sem as

Efeitos da semicarbazida...

zonas bem demarcadas e proporcionadas, perda de disposição regular dos condrócitos em coluna, acumulação de matriz extracelular e presença de grupos de condrócitos projetados para a metáfise (Fig. 2). Adicionalmente, foram observadas

alterações na formação de trabéculas ósseas na metáfise, de tamanho e em número variado, frequentemente localizadas em um dos lados do osso, e com crescimento ósseo desproporcional.

Tabela 1. Média e desvio-padrão do peso corporal (g) durante o ensaio (n=10) de ratos segundo os tratamentos (grupos) e o tempo de avaliação (P)

Grupo	P ₁	P ₂	P ₃	P ₄	P ₅
G ₁	80,70±10,1aA	115,30±9,5bA	154,40±13,3cA	188,10±16,8dA	214,70±24,5eA
G ₂	78,10±14,4aA	84,2±14,7aB	92,40±15,7bB	96,10±17,0bB	97,40±25,3bB
G ₃	74,90±14,8aA	75,45±13,3aB	79,18±16,0aC	79,54±18,4aC	76,18±20,6aC

Letras minúsculas diferentes nas células indicam diferenças significativas (P<0,01), pelo teste Tukey, entre as pesagens dentro de cada grupo. Letras maiúsculas diferentes nas células indicam diferenças significativas (P<0,01), pelo teste Tukey, entre os grupos em cada pesagem.

G1: controle; G2: 0,3% de hidrócloro de semicarbazida; G3: 0,60% do hidrócloro de semicarbazida.

P1: pesagem inicial; P2 a P5: pesagens semanais.

Tabela 2. Resumo da presença e gravidade das alterações de tecidos esqueléticos

Grupo	Espessamento e irregularidades das placas epifisárias	Formação perióstica de osso novo	Presença de cifoescoliose e curvatura do esterno	Submineralização e dimensão óssea inferior ao normal	Deslocamento das epífises nos ossos longos
G1	-	+	-	-	-
G2	+	+	+	+	+
G3	++	++	++	++	++

Ausência de alterações; + presença de alterações graves; ++ presença de alterações muito graves.

G1: controle; G2: 0,3% de hidrócloro de semicarbazida; G3: 0,60% do hidrócloro de semicarbazida.

Os resultados do presente trabalho confirmam que a semicarbazida provoca alterações nos tecidos esqueléticos, interferindo no processo de ossificação endocondral (Gardner *et al.*, 1958; Karnovsky e Karnovsky, 1961; Kundel, 1964; Maranghi *et al.*, 2009; Takahashi *et al.*, 2010). Os sintomas clínicos e a perda de peso foram surgindo de forma gradual, dose-dependente, e a atitude cifoescoliótica observada deve estar associada ao enfraquecimento ósseo na coluna vertebral e à discopatia. As lesões ósseas observadas nas avaliações radiológica e histológica são muito semelhantes às referidas por outros autores (Ramamurti e Taylor, 1959; Kundel, 1964; Tanaka *et al.*, 1982; Maranghi *et al.*, 2009; Takahashi *et al.*, 2010) e deverão estar associadas à inibição da lisil-oxidase, enzima responsável pela formação dos entrelaçados de colágeno e de elastina (Gardner *et al.*, 1958; Yeager *et al.*, 1985). A expressão do PCNA em

condrócitos fora da zona de proliferação pode ter a ver com o efeito mecânico da acumulação de matriz, fazendo deslocar algumas das células para outras zonas. Os resultados obtidos sugerem o aprofundamento de algumas questões, designadamente a reversibilidade das alterações e a susceptibilidade ao desenvolvimento das lesões, em função da idade e da estirpe dos animais. As alterações esqueléticas observadas evidenciam o potencial uso da semicarbazida em estudos de osteolatrismo experimental.

Relativamente à expressão do PCNA, observou-se nos animais tratados imunomarcagem nuclear em condrócitos fora da zona de proliferação (Fig. 3). Não houve imunomarcagem no controle negativo.

Palavras-chave: rato, Wistar, semicarbazida, osteolatrismo

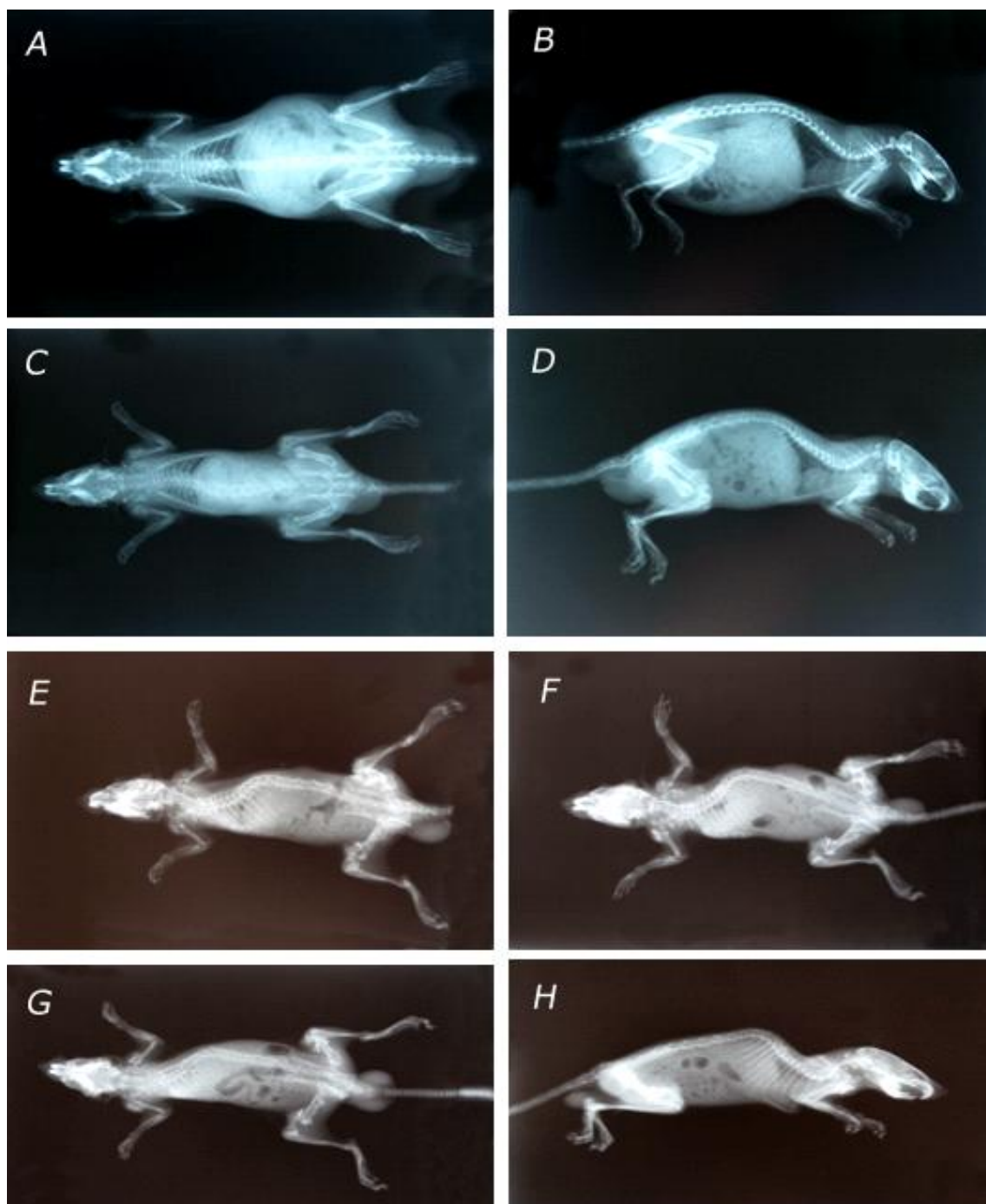


Figura 1. Rato. Raios-X de animal do G1 (controle; A e B) sem alterações esqueléticas, e de animais dos G2 (0,3% de hidrocloreto de semicarbazida; C e D) e G3 (0,6% de hidrocloreto de semicarbazida; E-H), em que são visíveis o deslocamento das epífises dos ossos longos, o espessamento e a irregularidade das placas epifisárias, a formação perióstica de osso novo, com a presença de deformações ósseas e exostoses, mais evidentes nas epífises proximal do úmero, distal do fêmur e proximal da tíbia, e a presença de cifoescoliose na região torácica e curvatura do esterno.

Efeitos da semicarbazida...

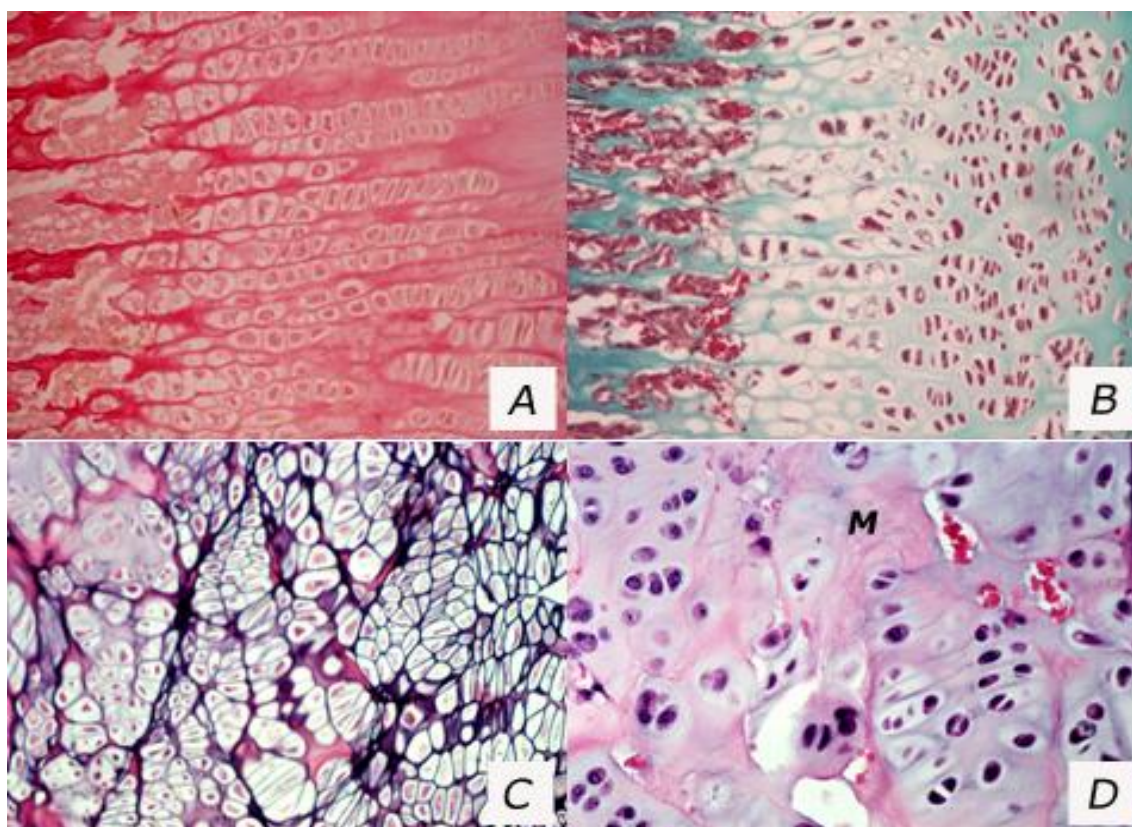


Figura 2. Rato. A e B: Epífises da tíbia (H&E) e do úmero (TM), respectivamente, de animais do G1 (controle), em que é possível observar os condrócitos dispostos em colunas regulares bem definidas e demarcadas 100X. C e D: Epífises de tíbias (H&E) de animais do G2 (0,3% de hidrócloro de semicarbazida) e do G3 (0,6% de hidrócloro de semicarbazida), em que é possível observar uma disposição irregular dos condrócitos e acumulação de matriz (M).

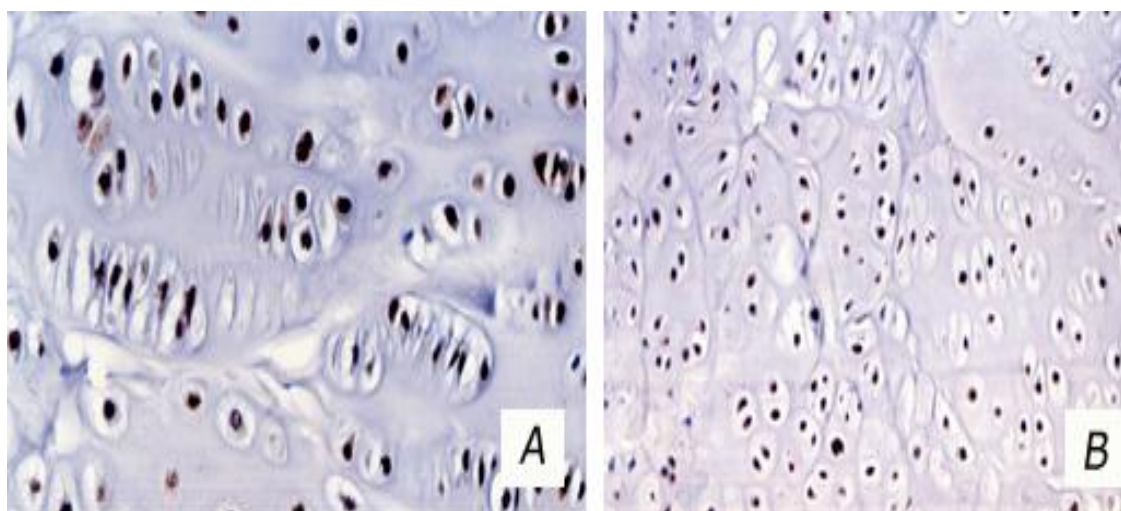


Figura 3. Epífises de tíbias, de animais de G2 (0,3% de hidrócloro de semicarbazida; A) e G3 (0,6% de hidrócloro de semicarbazida; B), sendo visível a marcação nuclear para o PCNA [200X, contracoloração com hematoxilina de Mayer].

ABSTRACT

The effects of semicarbazide hydrochloride on skeletal tissues were evaluated using Wistar rats. In the animals submitted to the administration of semicarbazide, radiological examination showed bone and articular alterations with growth plates enlargement. Histological exams showed irregular patterns and proliferation of chondrocytes and excessive accumulation of extracellular matrix. Immunohistochemical exams showed PCNA positive reaction in pre- and hypertrophic chondrocytes. These results confirm that semicarbazide induces important changes in skeletal tissues and that has potential utility in experimental osteolathyrism.

Keywords: rat, Wistar, semicarbazide, osteolathyrism

REFERÊNCIAS

- FELASA. FELASA, The Federation of Laboratory Animal Science Associations, 2010. Disponível em <<http://www.felasa.eu/>>. Acessado em: 12 out. 2010.
- GARDNER, A.F.; DASLER, W.; WEINMANN, J.P. Masticatory apparatus of albino rats in experimental lathyrism. *J. Dental Res.*, v.37, p.492-515, 1958.
- GONG, B.; TRENT, M.B.; SRIVASTAVA, D. *et al.* Chemical induced, non lethal, developmental model of dissecting aortic aneurysm. *Birth Defects Res. A Clin. Mol. Teratol.*, v.76, p.29-38, 2006.
- HANBURY, C.D.; WHITE, C.L.; MULLAN, B.P. *et al.* A review of the potential of *Lathyrus sativus* L. and *L. cicera* L. grain for use as animal feed. *Anim. Feed Sci. Technol.*, v.87, p.1-27, 2000.
- KARNOVSKY, M.J.; KARNOVSKY, M.L. Metabolic effects of lathyrogenic agents on cartilage *in vivo* and *in vitro*. *J. Exp. Med.*, v.113, p.381-403, 1961.
- KUNDEL, H.L. Osteolathyrism in the rat - An x-ray diffraction study of collagen from normal and lathyrin rats. *Radiology*, v.82, p.67-76, 1964.
- MARANGHI, F.; TASSINARI, R.; LAGATTA, V. *et al.* Effects of the food contaminant semicarbazide following oral administration in juvenile Sprague-Dawley rats. *Food Chem. Toxicol.*, v.47, p.472-479, 2009.
- PARODI, S.; FLORA, S.D.; CAVANNA, M. *et al.* DNA-damaging activity *in vivo* and bacterial mutagenicity of sixteen hydrazine derivatives as related quantitatively to their carcinogenicity. *Cancer Res.*, v.41, p.1469-1481, 1981.
- PORTARIA 1005/92. Portaria de 23 de Outubro de 1992, que aprova as normas técnicas de protecção dos animais utilizados para fins experimentais e outros fins científicos. Portugal.
- RAMAMURTI, P.; TAYLOR, H.E. Skeletal lesions produced by semicarbazide and experimental analysis of the action of lathyrogenic compounds. *J. Bone Jt. Surg. Br.*, v.41-B, p.590-599, 1959.
- TAKAHASHI M.; YOSHIDA, M.; INOUE, K. *et al.* Age-related susceptibility to induction of osteochondral and vascular lesions by semicarbazide hydrochloride in rats. *Toxicol Pathol.*, v.38, p.598-605, 2010.
- TANAKA, H.; KIMURA, Y.; UJINO, Y. The experimental study of scoliosis in bipedal rat in lathyrism. *Arch. Orthop. Trauma Surg.*, v.101, p.1-27, 1982.
- VLASTOS, D.; MOSHOU, H.; EPEOGLOU, H. Evaluation of genotoxic effects of semicarbazide on cultured human lymphocytes and rat bone marrow. *Food Chem. Toxicol.*, v.48, p.209-214, 2010.
- UNDERWOOD, A.J. *Experiments in ecology*. Cambridge: Cambridge University, 1997. 522 p.
- YEAGER, V.L.; BURANARUQSA, M.W.; ARUNATUT, O. Lathyrism: mini-review and a comment on the lack of effect of protease inhibitors on osteolathyrism. *J. Exp. Pathol.*, v.2, p.1-11, 1985.
- YAN, Z.-Y.; SPENCER, P.S.; LI, Z.X. *et al.* *Lathyrus sativus* (grass pea) and its neurotoxin ODAP. *Phytochemistry*, v.67, p.107-121, 2006.