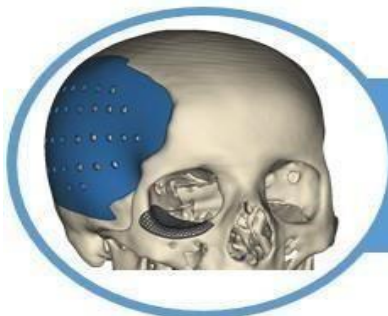



## Barodontalgia: Uma revisão abrangente das causas, prevenções e tratamentos

Marcus Vinicius Rodrigues Dias<sup>1</sup>, Anna karla Sampaio da Rocha<sup>1</sup>, Geovanna Inácio Araújo<sup>1</sup>, Gescica Natália Matias de França<sup>1</sup>, Jahnsley Lorrán Santiago Vieira Andrade<sup>1</sup>, Larissa de Souza Viana<sup>1</sup>, Roberta Melo Mendes dos Santos<sup>1</sup>, Giovana Cunha Gritti<sup>1</sup>, Patrick Assunção Mourão<sup>1</sup>, Roberta Furtado Carvalho<sup>1</sup>.

### REVISÃO DE LITERATURA INTEGRATIVA

#### RESUMO

**INTRODUÇÃO:** Barodontalgia é a exacerbação de uma condição oral subclínica pré-existente, caracterizada por dor intensa, aguda e localizada, quando o paciente é submetido a alterações da pressão atmosférica. Essas mudanças podem ocorrer durante voos, mergulhos ou em câmaras hiperbáricas. O objetivo deste trabalho é dissertar sobre o papel do cirurgião-dentista frente ao tratamento e diagnóstico da barodontalgia. **METODOLOGIA:** Trata-se de uma revisão de literatura integrativa. Foram utilizados 07 artigos publicados nas bases de dados PubMed e LILACS, utilizando os descritores “pressão atmosférica”, “barodontalgia”, “dor no dente” e “odontologia” e suas respectivas traduções para a língua inglesa e espanhola. Os critérios de inclusão foram artigos em língua inglesa, portuguesa e espanhola, publicados nos últimos 10 anos. Os critérios de exclusão foram teses, dissertações, trabalhos de conclusão de curso e anais. **RESULTADO E DISCUSSÃO:** A prevenção da barodontalgia envolve uma avaliação cuidadosa da saúde bucal antes de atividades que envolvam variações de pressão. Presença de cáries, restaurações insatisfatórias, dentes com indicação de exodontia e indicação de tratamento endodôntico podem desencadear eventos de barodontalgia. O diagnóstico preciso da barodontalgia é fundamental para identificar a causa subjacente da dor e exige relato da história clínica detalhada associada a exames radiográficos. O tratamento preventivo inclui avaliações periódicas, tratamento restaurador de dentes cariados, remoção de restaurações insatisfatórias e eliminação das causas da inflamação dentária de um modo geral. O cirurgião-dentista deve orientar o paciente em relação ao tempo que deve esperar antes de ser submetido à alteração de pressão após procedimentos odontológicos. **CONCLUSÃO:** O cirurgião-dentista deve conhecer as causas e o manejo de pacientes com barodontalgia, bem como estar preparado para o uso de medidas preventivas e curativas, a fim de reduzir a incidência e a gravidade desta condição.

**Palavras-chave:** Barodontalgia, dor de dente, odontologia, pressão atmosférica

# Barodontalgia: A comprehensive review of causes, preventions and treatments.

## ABSTRACT

**INTRODUCTION:** Barodontalgia is the exacerbation of a pre-existing subclinical oral condition, characterized by intense, acute and localized pain, when the patient is subjected to changes in atmospheric pressure. These changes can occur during flights, diving or in hyperbaric chambers. The objective of this work is to discuss the role of the dentist in the treatment and diagnosis of barodontalgia. **METHODOLOGY:** This is an integrative literature review. 07 articles published in the PubMed and LILACS databases were used, using the descriptors “atmospheric pressure”, “barodontalgia”, “toothache” and “dentistry” and their respective translations into English and Spanish. The inclusion criteria were articles in English, Portuguese and Spanish, published in the last 10 years. The exclusion criteria were theses, dissertations, course completion works and annals. **RESULT AND DISCUSSION:** Prevention of barodontalgia involves a careful assessment of oral health before activities involving pressure variations. The presence of cavities, unsatisfactory restorations, teeth requiring extraction and indications for endodontic treatment can trigger barodontalgia events. Accurate diagnosis of barodontalgia is essential to identify the underlying cause of pain and requires detailed clinical history and radiographic examinations. Preventive treatment includes periodic evaluations, restorative treatment of decayed teeth, removal of unsatisfactory restorations and elimination of the causes of dental inflammation in general. The dentist must guide the patient regarding the time to wait before undergoing pressure changes after dental procedures. **CONCLUSION:** The dentist must know the causes and management of patients with barodontalgia, as well as be prepared to use preventive and curative measures, in order to reduce the incidence and severity of this condition.

**Keywords:** Barodontalgia, toothache, dentistry, atmospheric pressure.

**Instituição afiliada** – <sup>1</sup>Universidade Ceuma – Campus Imperatriz.

**Dados da publicação:** Artigo recebido em 07 de Março e publicado em 27 de Abril de 2024.

**DOI:** <https://doi.org/10.36557/2674-8169.2024v6n4p2444-2456>

**Autor correspondente:** Marcus Vinicius Rodrigues Dia – [marcusrodias@gmail.com](mailto:marcusrodias@gmail.com)

This work is licensed under a [Creative Commons Attribution 4.0 International License](https://creativecommons.org/licenses/by/4.0/).



## INTRODUÇÃO

O corpo humano pode sofrer alterações fisiológicas ao ser exposto a mudanças de pressão atmosférica. Em situações habituais, o organismo terá uma resposta normal aos estímulos de variação barométrica, porém desconfortos na cavidade oral podem surgir e acometer mergulhadores ou pilotos de avião, principalmente (Aucélio, 2022). Os primeiros estudos datados de 1923, mostraram que pilotos da 2ª Guerra mundial relatavam dores dentárias, que foram nomeadas de aerodontalgias. Concomitante a isso, foi relatada odontalgia associada à mergulhos, e então o fenômeno passou a ser chamado de Barodontalgia (Abi-Rached, 2012).

Barodontalgia é a exacerbação de uma condição oral subclínica pré-existente, caracterizada por dor intensa, aguda e localizada, quando o paciente é submetido a alterações da pressão atmosférica. Ou seja, é um sintoma e não uma condição patológica. Algumas patologias bucais estão relacionadas, como cáries, restaurações mal adaptadas, pulpite, necrose pulpar, periodontite apical, bolsas periodontais, dentes inclusos, fratura radicular e cistos residuais (Zadik, 2009; Marceliano-Alves *et al.*, 2011, 2012 e 2018).

Os fenômenos fisiológicos e patológicos relacionados com as mudanças de pressão podem ocorrer durante voos, mergulhos, escaladas de montanha, câmaras hiperbáricas ou outras alterações de pressões ambientais. A natureza da dor depende da patologia relacionada, e geralmente cessa quando o paciente retorna à pressão atmosférica habitual (Zadik, 2009 e 2010). Em casos raros, os sintomas causam vertigem e dor alucinante com incapacitação dos indivíduos afetados concluírem suas atividades por conta da magnitude da dor, colocando sua segurança em risco (Zanotta, 2014).

Apesar do mecanismo fisiológico não ser totalmente elucidado, acredita-se que a barodontalgia esteja diretamente relacionada à lei de Boyle, que afirma que o volume de um gás varia de forma inversamente proporcional à pressão absoluta (Mehrotra *et al.*, 2014). No caso de tripulantes de aeronaves, quanto mais elevada a altitude, menor é a pressão exercida sobre seu corpo e o volume dos gases aumenta, gerando uma possível dor odontológica (Aucélio, 2022).

Barodontalgia pode ocorrer na decolagem e no pouso (Abi-Rached, 2012; Stoetzer, 2012; Cruz *et al.*, 2016). Afeta além de dentes cariados e com

restaurações insatisfatórias, dentes com coroas mal adaptadas (Zanotta, 2014). Pode acometer pacientes com dentes tratados endodonticamente, devido à expansão das bolhas de ar no interior da obturação do canal radicular; em dentes impactados, devido ao aumento da pressão dentro da cripta óssea (Abi-Rached, 2012).

Outra forma de manifestação da barodontalgia é quando o paciente está com quadro de sinusite, podendo acontecer a chamada barosinusite, que pode causar dor e epistaxe, e surge devido à dificuldade na equalização da pressão entre os seios paranasais e o ambiente, devido a inflamação do seio maxilar (Zanotta, 2014).

O tratamento preventivo inclui avaliações periódicas, tratamento restaurador de dentes cariados, remoção de restaurações insatisfatórias e eliminação das causas da inflamação dentária de um modo geral. O teste de vitalidade de todos os dentes é necessário para o diagnóstico e tratamento da necrose pulpar assintomática. Além disso, os dentistas devem aconselhar os pacientes a evitar exposição a alterações de pressão até que todos os procedimentos cirúrgicos, conservadores e protéticos necessários tenham sido concluídos (Stoetzer, 2012).

Fatores desencadeantes da barodontalgia passam despercebidos por negligência do cirurgião-dentista ou porque os pacientes não buscam serviços odontológicos rotineiramente. A maioria dos casos de barodontalgia acontece porque indivíduo esquece, ou não sabe, que tem alguma condição desencadeante. Portanto, deve haver um melhor conhecimento sobre essa condição por dentistas e pacientes (Lakshmi; Sakthi, 2014; Marceliano-Alves *et al.*, 2018).

Diante do exposto, o objetivo deste trabalho é dissertar sobre o papel do cirurgião-dentista frente ao diagnóstico e tratamento da barodontalgia.

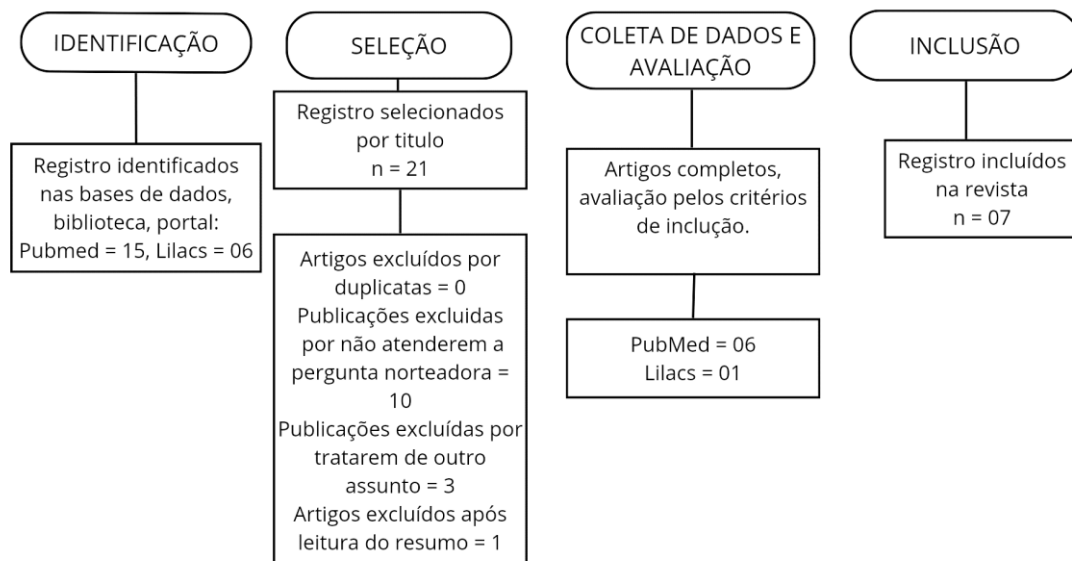
## **METODOLOGIA**

Trata-se de uma revisão de literatura do tipo integrativa, que seguiu as recomendações do Preferred Reporting Items for Systematic Reviews and MetaAnalyses (PRISMA) conforme a **Figura 1** (Batista; Kumada, 2021; Cronin;

George, 2023). E teve como pergunta norteadora: “Qual o papel do cirurgião dentista frente ao tratamento e diagnóstico de barodontalgia?”

Foram utilizados 07 artigos publicados nas bases de dados PubMed e Lilacs. Utilizaram-se os descritores “Pressão atmosférica”, “Barodontalgia”, “Dor no dente”, “Odontologia” e suas respectivas traduções para a língua inglesa e espanhola, em conjunto com os operadores booleanos “AND” e “OR” para o cruzamento dos descritores e construção do buscador. Os critérios de inclusão foram artigos em língua inglesa, portuguesa e espanhola, publicados nos últimos 10 anos. Os critérios de exclusão foram teses, dissertações, trabalhos de conclusão de curso e anais.

**Figura 1:** Diagrama PRISMA dos estudos incluídos na revisão integrativa.



Fonte: Autores (2024).

## **RESULTADOS E DISCUSSÃO**

Foram achados 21 artigos e a partir da aplicação dos critérios de inclusão e exclusão, elegeram-se 07 artigos, os quais foram utilizados para construção do **quadro 1** e discussão deste trabalho.

O **quadro 1** apresenta a distribuição e caracterização das produções incluídas (n=8) conforme o título, ano de publicação, autor, objetivo e conclusão.

**Quadro 1** – Distribuição das publicações por título, autor, ano, objetivo e conclusão, Imperatriz, Maranhão, 2024.

AUTOR/ANO	TÍTULO	OBJETIVO	RESULTADOS	CONCLUSÃO
GUNEPIN M, <i>et al.</i> (2016)	Incidence and Features of Barodontalgia Among Military Divers	Investigar a experiência da barodontalgia entre mergulhadores militares ocidentais.	A pesquisa foi realizada com 1.389 mergulhadores. A barodontalgia foi mais frequente na dentição superior (62,2%) do que na inferior (37,8%) e pareceu mais comum durante a descida (77,3%) do que a subida (22,7%).	Mergulhadores que visitam rotineiramente o dentista (uma vez por ano ou mais) tiveram poucos casos de barodontalgia. Conclui-se que o risco de barodontalgia pode diminuir com a manutenção da saúde bucal.
MITOV G, <i>et al.</i> (2016)	The influence of pressure changes on the retentive force and coronal microleakage of different types of posts in endodontically treated teeth during simulated dives.	Avaliar a influência de um ambiente de mergulho simulado na microinfiltração e na retenção de pinos intraradiculares.	Pinos metálicos tiveram maior microinfiltração e menor resistência ao teste de <i>pull-out</i> . Os grupos de pinos de fibra de vidro e zircônia tiveram maior retenção em comparação ao grupo de Titânio.	Em condições hiperbáricas, a combinação de pino de fibra de vidro e cimento resinoso para tratamento pós-endodôntico apresentou os melhores valores de resistência ao <i>pull out</i> e microinfiltração marginal, antes e depois da variação de pressão.
MOCQUOT, C <i>et al.</i> (2017)	Effect of a hyperbaric environment (diving conditions) on adhesive restoration: an in vitro study	Propor recomendações em odontologia restauradora para pacientes que são mergulhadores para limitar a barodontalgia.	Na condição hiperbárica simulada, a infiltração marginal demonstrou a perda de vedação na interface dente-resina.	A protocolo restaurador e a técnica de inserção da resina composta influenciam no sucesso da restauração.
MARCELIANO -ALVES <i>et al.</i> (2018)	Apical surgery as cystic lesion treatment for barodontalgia prevention: a case report.	Analisar as características clínicas das patologias relacionadas à etiologia da barodontalgia, bem como os diagnósticos diferenciais, os tratamentos e prevenção.	Realizado um tratamento endodôntico seguido de cirurgia par endodôntica a fim de selar rapidamente a lesão óssea e evitar novos casos de barodontalgia.	O tratamento cirúrgico pode ser considerado uma boa alternativa de procedimento para prevenir casos de barodontalgia, devido ao selamento ósseo imediato, de modo que alterações na pressão atmosférica durante os voos não gerassem dor aguda periapical.
NAKDIMON I, ZADIK Y. (2019)	Barodontalgia Among Aircrew and Divers.	Investigar, a partir de prontuários, a taxa de barodontalgia entre mergulhadores militares e civis e tripulantes aéreos.	Dos 4.894 indivíduos, 402 (8,2%) sofriram de barodontalgia. Os mergulhadores (9,8%) eram mais vulneráveis do que as tripulações de avião (5,8%). A taxa de experiência. A barodontalgia foi mais comum entre tripulações de aeronaves pressurizadas do que não pressurizadas (7,3% e 3,2%, respectivamente).	Tripulações militares são obrigadas a fazer consulta odontológica anualmente e isso pode explicar a menor incidência de barodontalgia em militares do que na população civil.

ALTUN BD; SÜMEN SG; DÜMLÜ A. (2022)	A diving physician's experience of dental barotrauma during hyperbaric chamber exposure: case report	Relatar barotrauma barodontalgia, em médico que acompanhava pacientes dentro da câmara hiperbárica	Dentistas sugerem esperar no mínimo 04 semanas pós-extração ou até que o alvéolo dentário tenha cicatrizado o suficiente antes da exposição a novas alterações de pressão, para minimizar o risco de infecção ou trauma adicional.	Embora aparentemente raro, e apesar das alterações de pressão comparativamente lentas, o barotrauma dentário pode ocorrer em pacientes ou profissionais de câmara hiperbárica.
FELKAI PP <i>et al.</i> (2023)	Dental tourism and the risk of barotrauma and barodontalgia.	Orientar sobre o intervalo mínimo de tempo entre procedimentos odontológicos e viagens aéreas para evitar efeitos adversos.	O tempo mínimo necessário entre um procedimento e o voo é de 24h após tratamento restaurador. 24-48h após extração simples. 72h após procedimento endodôntico não cirúrgico, extração seguida de implante e pelo menos duas semanas depois procedimento de levantamento de seio maxilar	Os dentistas que tratam de turistas odontológicos devem estar familiarizados com os riscos pós-operatórios envolvidos nas viagens aéreas e devem aconselhar os seus pacientes sobre como prevenir ou reduzir esses riscos.

Fonte: Autores (2024)

A barodontalgia é a exacerbação dolorosa de uma condição clínica pré-existente na cavidade oral (cárie, restauração insatisfatória, pulpíte, necrose pulpar, entre outras). Essa dor manifesta-se a partir da alteração na pressão atmosférica e caracteriza-se como uma dor aguda e/ou latejante (Mitov *et al.*, 2016; Mocquot *et al.*, 2017; Marceliano-Alves *et al.*, 2018). De acordo com Gunepin *et al.* (2016), fatores como aceleração, temperatura e vibração podem contribuir para magnitude da sintomatologia.

Atualmente, apesar da pressurização das cabines dos aviões comerciais em grandes altitudes, ainda existe o risco de uma série de efeitos fisiológicos adversos causados pelas mudanças na pressão atmosférica, como dor de dente e dor no ouvido (Felkai *et al.*, 2023). A barodontalgia foi relatada em altitudes de 2.000 a 5.000 pés (610 a 1524m) durante voos e em profundidades de 33 a 86 pés (10 a 26m) durante o mergulho (Nakdimon; Zadik, 2019).

O mecanismo da barodontalgia durante alterações de pressão ainda não está totalmente claro. Acredita-se que a dor pode ser induzida pelo aumento de volume do ar preso sob as restaurações defeituosas, que comprimem as terminações nervosas pulpares. Quando há aumento de pressão no interior da cavidade pulpar, a polpa não consegue se expandir, pois as paredes dos dentes são inelásticas, o que pode levar à isquemia, daí dor, fratura do dente,

deslocamento de restauração e/ou necrose (Marceliano-Alves *et al.*, 2018; Altun; Sümen; Dumlu, 2022).

Este fenômeno doloroso pode ser dividido em duas classes: barodontalgia direta e barodontalgia indireta. O tipo indireto é de origem não dentária (barossinusite ou dor no ouvido), podendo causar dor reflexa nos dentes. A barodontalgia direta é de origem dentária, como cáries, restaurações insatisfatórias ou terapia odontológica recente (Nakdimon; Zadik, 2019).

Além da divisão citada acima, de acordo com Marceliano-Alves *et al.* (2018), a barodontalgia direta se divide em quatro classes. O quadro abaixo (quadro 2) apresenta queixa principal, achados clínicos, diagnósticos e tratamentos de cada classe.

**Quadro 2:** Classificações da barodontalgia, segundo Marceliano-Alves (2018).

	<b>CLASSE I</b>	<b>CLASSE II</b>	<b>CLASSE III</b>	<b>CLASSE IV</b>
<b>QUEIXA PRINCIPAL</b>	Dor momentânea acentuada durante a decolagem (descompressão), sendo assintomática no pouso (compressão) e após o pouso.	Dor latejante durante a decolagem (descompressão), assintomática no pouso (compressão) e após o pouso.	Dor latejante durante o pouso (compressão), assintomática na decolagem (descompressão) e após o pouso.	Dor severa e persistente durante a decolagem (descompressão) e pouso (compressão).
<b>ACHADOS CLÍNICOS</b>	- Cárie ou restauração insatisfatória. - Dente com vitalidade. - Região periapical sem lesão.	- Cárie ou restauração profunda. - Dente com/sem vitalidade - Região periapical sem lesão.	- Cárie ou restauração profunda. - Dente sem vitalidade - Região periapical com lesão.	- Cárie ou restauração profunda. - Dente sem vitalidade. - Região periapical com lesão bem definida.
<b>DIAGNÓSTICO</b>	Pulpite aguda	Pulpite crônica	Necrose Pulpar	Abcesso periapical ou cisto
<b>TRATAMENTO</b>	Curativo temporário por duas semanas. Se houver melhora, fazer restauração definitiva. Caso não ocorra melhora, realizar tratamento endodôntico radical.	Tratamento endodôntico ou exodontia, caso não haja possibilidade de restauração.	Tratamento endodôntico ou exodontia.	Tratamento endodôntico, cirurgia paraendodôntica ou exodontia.

Fonte: Autores (2024).

O aparecimento da dor na subida geralmente está relacionado a condições vitais da polpa (ou seja, pulpite) e o aparecimento na descida relaciona-se com necrose pulpar ou barodontalgia indireta referida como



barossinusite ou barotite. Periapicopatias podem aparecer durante a descida ou subida. De um modo geral a dor cessa quando retorna à pressão atmosférica inicial, mas pode persistir se for originada de áreas periapicais (Nakdimon; Zadik, 2019).

A barodontalgia pós-operatória acomete pacientes que realizaram tratamento odontológico recente. De acordo com os estudos de Felkai *et al.* (2023) há um tempo de espera mínimo que deve ser respeitado após procedimentos (quadro 3), para que o paciente seja submetido à alteração de pressão.

**Quadro 3:** Tempo de espera após procedimentos odontológicos, segundo Felkai *et al.*, (2023).

<b>Tempo de espera recomendado após alguns procedimentos.</b>	
<b>Procedimentos</b>	<b>Tempo de espera</b>
Restauração	Depois de 24 horas
Extração simples	Depois de 48 horas
Instalação de implante	Depois de 72 horas
Extração cirúrgica	Depois de 72 horas
Tratamento de canal (não cirúrgico)	Depois de 72 horas
Cirurgias orofaciais complexas	Após duas semanas

Fonte: Autores (2024)

O tempo de espera varia de autor para autor. Enquanto Felkai *et al.* (2023) preconizam a espera de pelos menos 72h após extração dentária, Altun, Sümen e Dumlu (2022) sugerem o tempo de quatro a seis semanas para o mesmo procedimento. Dessa forma, o paciente deve ser orientado sobre o risco e a necessidade de planejar possíveis viagens por via terrestre ou marítima, ou esperar o tempo mínimo de cada procedimento.

Em relação aos procedimentos realizados em pacientes com história pregressa de barodontalgia, tripulantes de aeronaves ou mergulhadores: não é recomendado capeamento pulpar direto ou indireto, porque as variações da pressão atmosférica podem interferir no processo de regeneração pulpar. O tratamento endodôntico radical é a indicação para esse grupo de pacientes (Marceliano-Alves *et al.*, 2018). Também não é recomendada restauração com amálgama pois não há adesão química entre o amálgama e o dente, aumentando o risco de infiltração marginal. O material de escolha é a resina composta, utilizando a técnica adesiva (Mocquot *et al.*, 2017).

Em pacientes que realizam urgência endodôntica durante uma viagem, recomenda-se a restauração temporária com resina composta pois pode haver bolhas nas restaurações de cimento de ionômero de vidro - CIV (Felkai *et al.*, 2023). Para pacientes com cistos periapicais, é indicado tratamento endodôntico radical; se o paciente necessitar de maior rapidez no tratamento, a cirurgia paraendodôntica é indicada (Altun; Sümen; Dumlu, 2022).

Mocquot *et al.* (2017) simularam alterações de pressão *in vitro* para investigar se as condições de alta pressão afetariam a integridade das restaurações adesivas. Os resultados mostraram que o ambiente hiperbárico teve um efeito significativo na resistência de união das restaurações adesivas, indicando a necessidade de considerar tais condições ao planejar procedimentos odontológicos de mergulhadores. Ainda nesse estudo, mostraram que restaurações com CIV devem ter suas superfícies tratadas com fluoreto de sódio 5 % (para evitar a sinérese, pois o ambiente oral fica exposto ao ar seco do regulador de oxigênio).

Um ponto a ser discutido é que a maioria dos relatos de caso sobre barodontalgia são antigos e os materiais odontológicos e técnicas restauradoras eram diferentes do que temos atualmente (preconizava-se o forramento da cavidade com óxido de zinco e eugenol e posterior restauração com amálgama ou cimentação de pinos metálicos com fosfato de zinco). Dessa forma, novos estudos devem ser realizados utilizando as técnicas restauradoras atuais.

A exemplo, os estudos *in vitro* de Mitov *et al.* (2016) demonstraram que pinos intrarradiculares metálicos cimentados com fosfato de zinco tinham mais microinfiltração e menor retenção (teste de *pull-out*) do que pinos de zircônia e pinos de fibra de vidro (ambos não tiveram variação significativa na infiltração marginal nem na retenção) quando submetidos a variações de pressão atmosférica. A explicação é porque o cimento de fosfato de zinco é mais poroso que o cimento resinoso, deixando mais bolhas de ar entre as partículas, além de não ter o embricamento químico alcançado pela técnica adesiva.

A baixa prevalência de barodontalgia atualmente pode ser atribuída à pressurização das cabines de avião, à fluoretação da água potável, produtos de higiene bucal, que reduzem a morbidade dentária, além da melhoria nos materiais e técnicas restauradoras (Nakdimon e Zadik (2019).

Todos os artigos utilizados para esta revisão apontam que a melhor forma de prevenir a barodontalgia é fazer consultas periódicas com o cirurgião-dentista, incluindo radiografias periapicais, teste de vitalidade pulpar, e sempre estar atento para possíveis alterações bucais.

É fundamental que os cirurgiões-dentistas saibam sobre barodontalgia, para que possam correlacionar as queixas do paciente com a situação clínica. A partir de uma boa anamnese, exame clínico e de imagem, o profissional deve estar apto a diagnosticar, prevenir e tratar condições que possam desencadear a barodontalgia (Marceliano-Alves *et al.*, 2018).

## CONCLUSÃO

O cirurgião-dentista deve conhecer as causas e o manejo de pacientes com barodontalgia, bem como estar preparado para o uso de medidas preventivas e curativas, a fim de reduzir a incidência e a gravidade desta condição. A adaptação de um plano de tratamento individual ao paciente deve levar em consideração a condição do paciente, o procedimento odontológico e possíveis complicações.

## REFERÊNCIAS BIBLIOGRÁFICAS

ABI-RACHED, GPC. Barodontalgia: relato de dois casos clínicos. **Revista da Associação Paulista de Cirurgiões Dentistas**. 66(2): 142-5. 2012.

AUCÉLIO R.N.; *et al.* O impacto da barodontalgia na operacionalidade dos pilotos da polícia militar do distrito federal. **Revista Projeção, Saúde e Vida**. v.3, nº2. p. 40. 2022.

ALTUN, B. D.; SÜMEN, S. G.; DUMLU, A. A diving physician's experience of dental barotrauma during hyperbaric chamber exposure: case report. **Diving Hyperb Med**. Mar 31;52(1):63-65. 2022.

BATISTA, L.; KUMADA, K. M. O. Análise metodológica sobre as diferentes configurações da pesquisa bibliográfica. **Revista brasileira de iniciação científica**, v. 8, p. e021029-e021029, 2021.

CRONIN, M. A.; GEORGE, E. The why and how of the integrative review. **Organizational Research Methods**, v. 26, n. 1, p. 168-192, 2023.



- CRUZ, C. E.; *et al.* A importância do cirurgião dentista no diagnóstico da barodontalgia: uma revisão de literatura; **Rev. Investigação.** 15 (1):118-123, 2016.
- FELKAI, P. P.; *et al.* Dental tourism and the risk of barotrauma and barodontalgia. **Br Dent J.** Jan;234(2):115-117. 2023.
- FERREIRA, M. A. R.; *et al.* Barodontalgia em voo e diagnóstico diferencial de dor odontogênica: uma revisão; **Rev. Bras. Odontol.** 76: (Supl.2): 40. 2019.
- GUNEPIN, M.; DERACHE, F.; BLATTEAU, J.E.; NAKDIMON, I.; ZADIK, Y. Incidence and Features of Barodontalgia Among Military Divers. **Aerosp Med Hum Perform.** Feb;87(2):137-40. 2016.
- LAKSHMI; SAKTHI, D. S. Aviation dentistry. **J Clin Diagn Res.** 2014 Mar;8(3):288-90.
- MARCELIANO-ALVES.; *et al.* Apical surgery as cystic lesion treatment for barodontalgia prevention: a case report. **Rev Fac Odontol Univ Antioq, Medellín,** v.29, n. 2, e10, June. 2018.
- MARCELIANO-ALVES M.F.V.; *et al.* Barodontalgia em vôo e diagnóstico diferencial de dor odontogênica, **Full Dentistry Science.** 2(7): 1-6. 2011.
- MARCELIANO-ALVES M.F.V.; *et al.* A barodontalgia em vôo e o diagnóstico diferencial de dor odontogênica: relato de caso. **Revista de Odontologia da UNESP.** 41(4):287-91. 2012.
- MITOV, G; DRAENERT, F; SCHUMANN, P; STÖTZER, M; VON, S. C. The influence of pressure changes on the retentive force and coronal microleakage of different types of posts in endodontically treated teeth during simulated dives. **Diving Hyperb Med.** Dec;46(4):247-252. 2016.