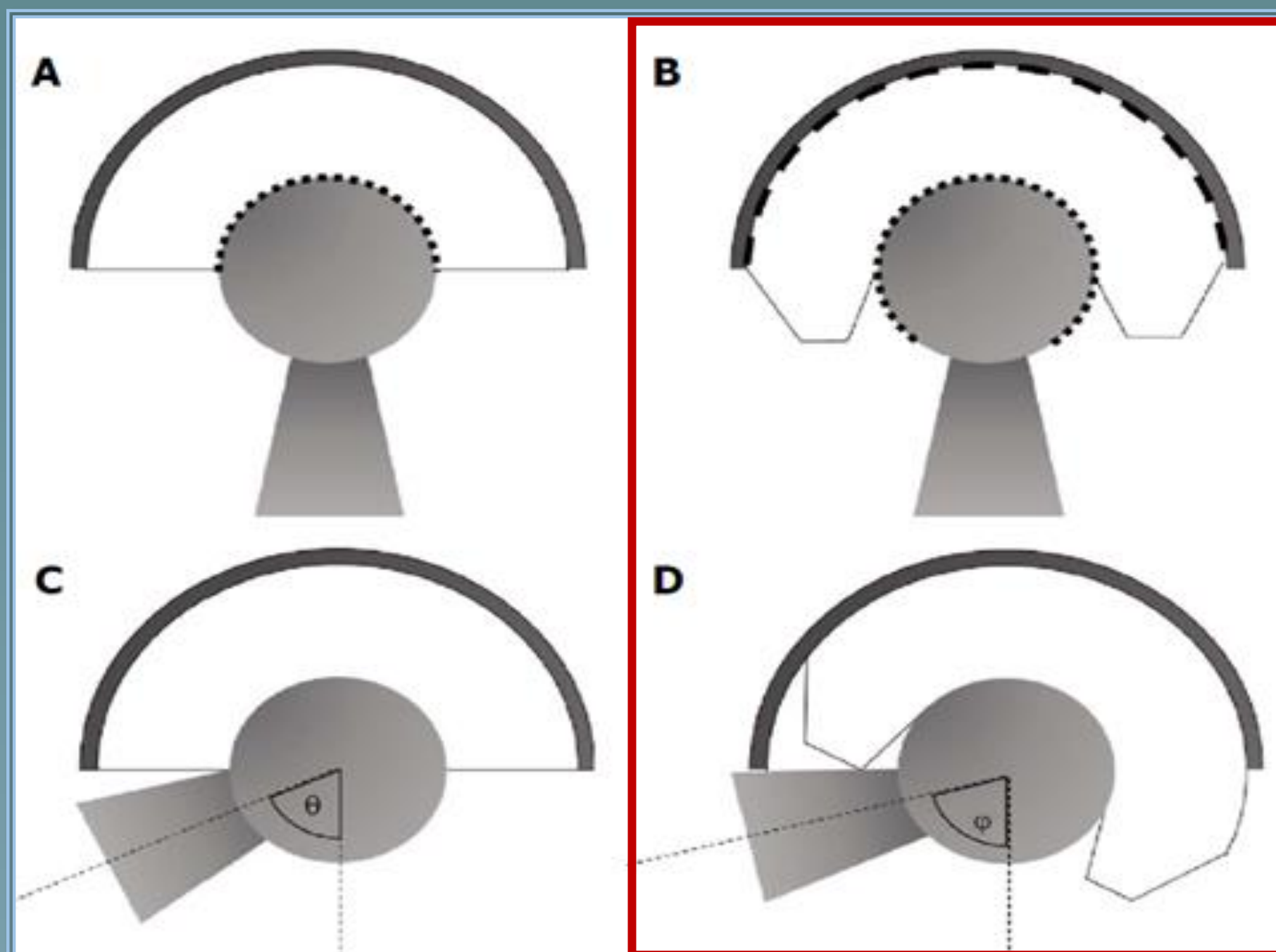




Diogo Moura, Francisco Lucas, Fernando Judas
Serviço de Ortopedia e Traumatologia

CHUC CENTRO HOSPITALAR E
UNIVERSITÁRIO DE COIMBRA

Cúpulas Acetabulares De Dupla Mobilidade Em Artroplastias Primária E De Revisão Da Anca



A-C → Cúpula acetabular standard

B-D → **Cúpula acetabular de dupla mobilidade**

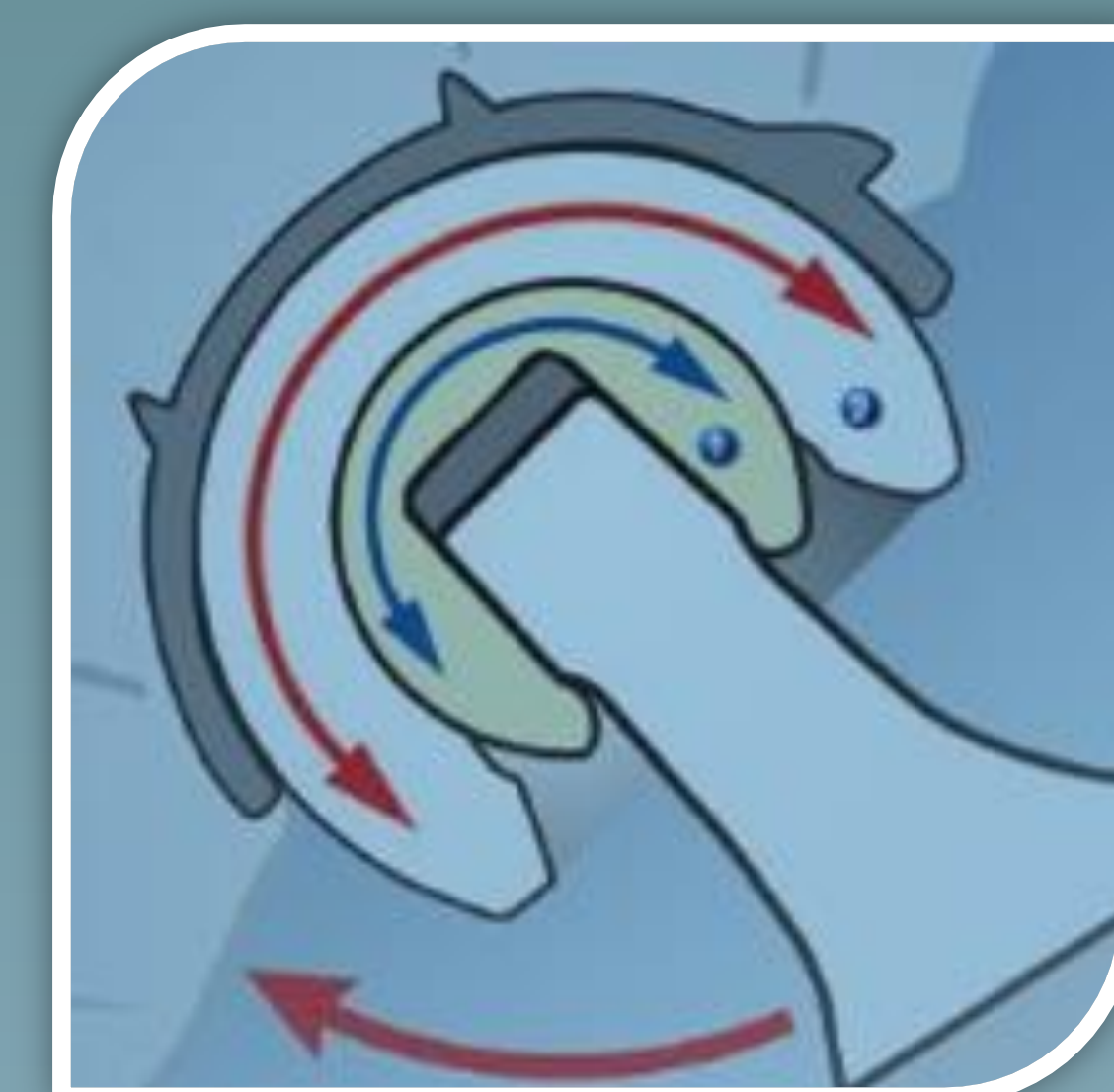Introdução:

A instabilidade representa uma das complicações mais desastrosas que podem surgir quer nas artroplastias primárias quer nas artroplastias de revisão da anca.

As cúpulas de dupla mobilidade podem constituir uma alternativa eficaz tanto para a prevenção quanto para o tratamento da instabilidade protética.

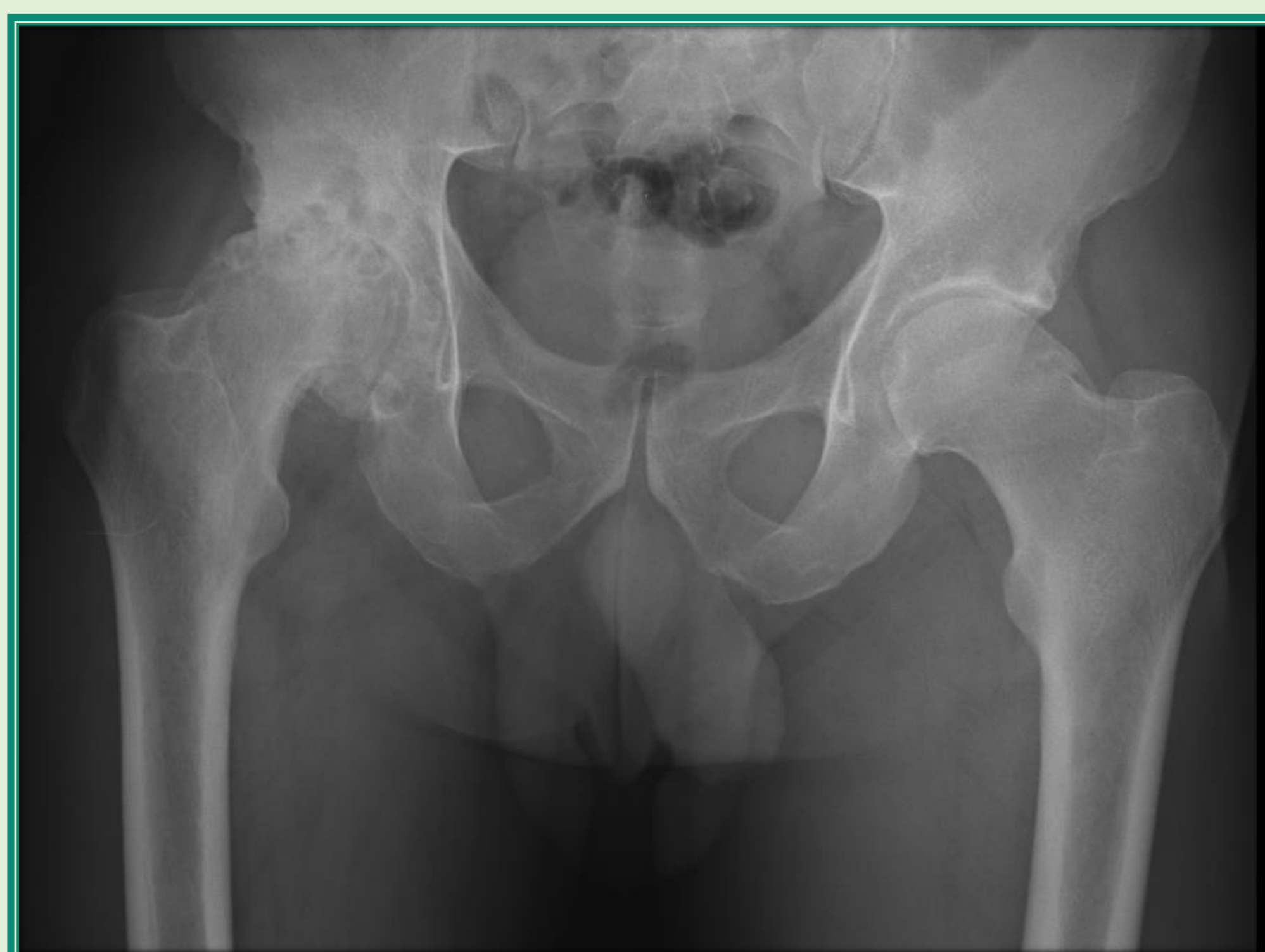→ **Acetábulo com dupla mobilidade → Maior amplitude de movimentos** ($>$ ângulo θ) → Quando o colo femoral toca na cúpula de polietileno, a articulação entre o polietileno e a cúpula acetabular inicia movimento, até haver conflito entre o colo femoral e a cúpula acetabular metálica

→ **O polietileno e a cabeça femoral funcionam como uma cabeça femoral volumosa, aumentando a razão cabeça-colo e consequentemente a distância de salto antes da luxação.**

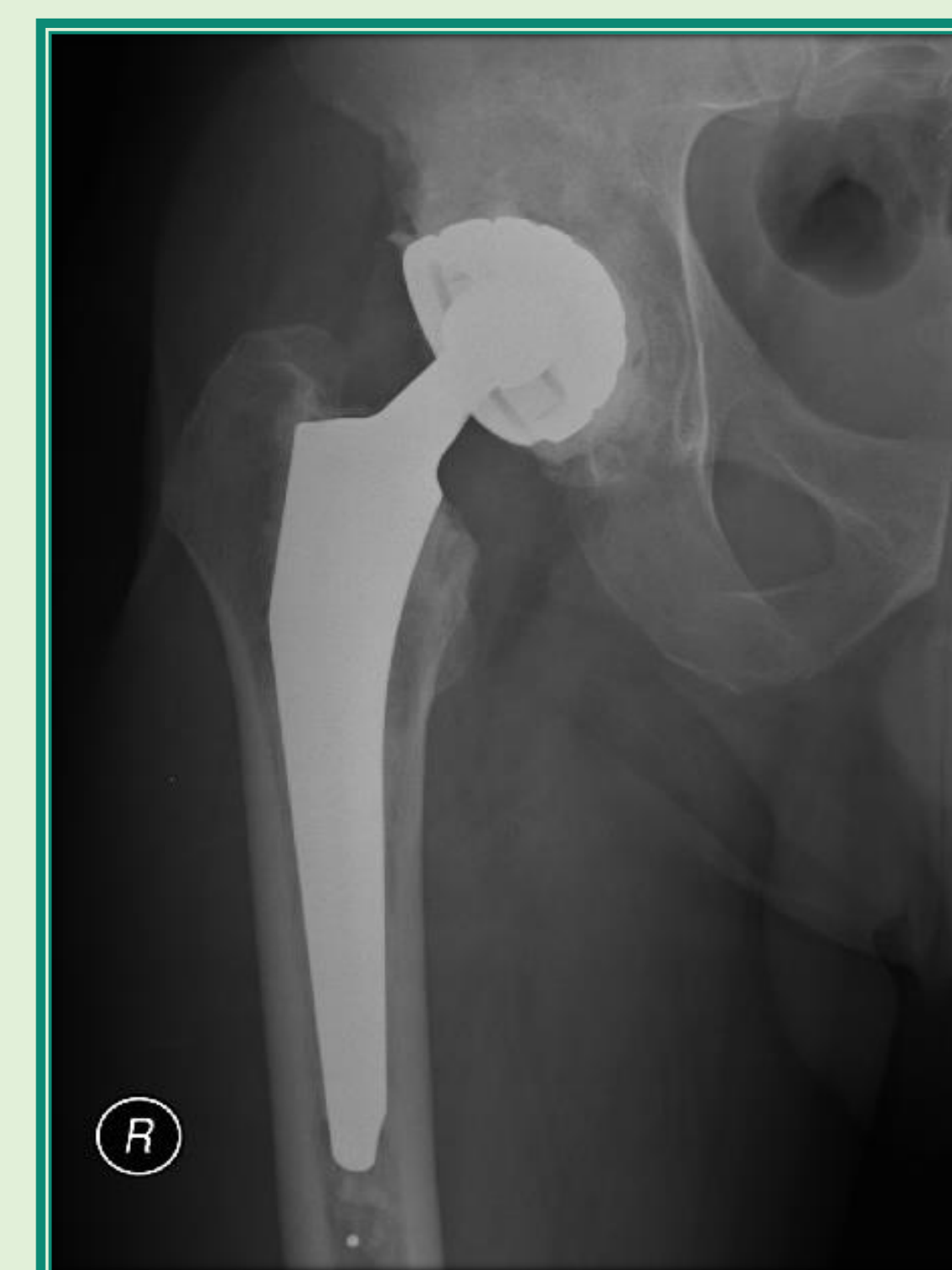


Caso Clínico 1:

- ♂ 53A
- Síndrome de Guillain-Barré (polineuropatia rapidamente progressiva).
- Submetido a artroplastia primária cimentada da anca por coxartrose primária do grau IV.
- Implantou-se uma cúpula de dupla mobilidade e uma haste autobloqueante.
- Resultado clínico e funcional muito satisfatório ao fim de 7anos de recuo.



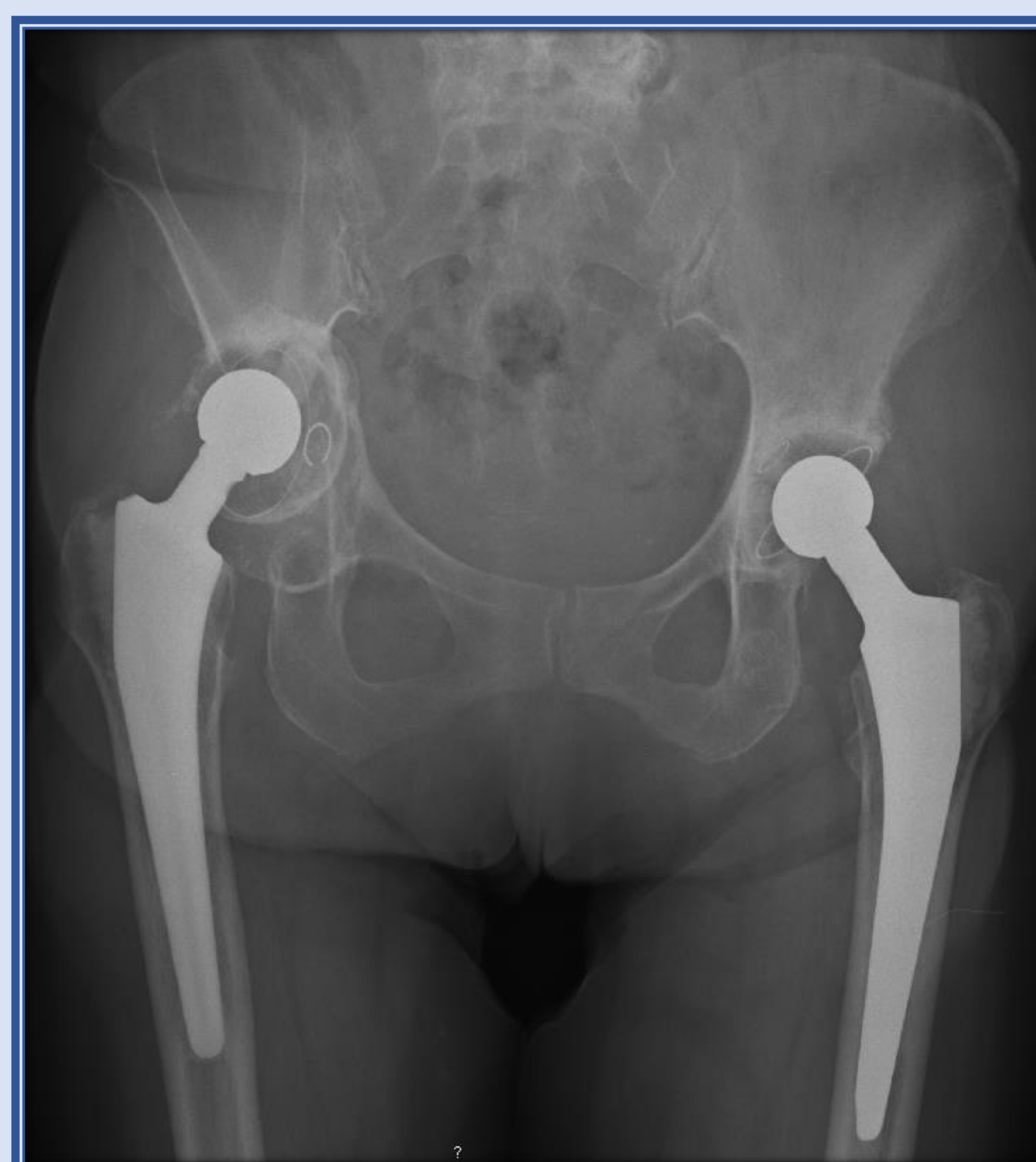
Radiografia pré-operatória: Coxartrose grau IV à direita



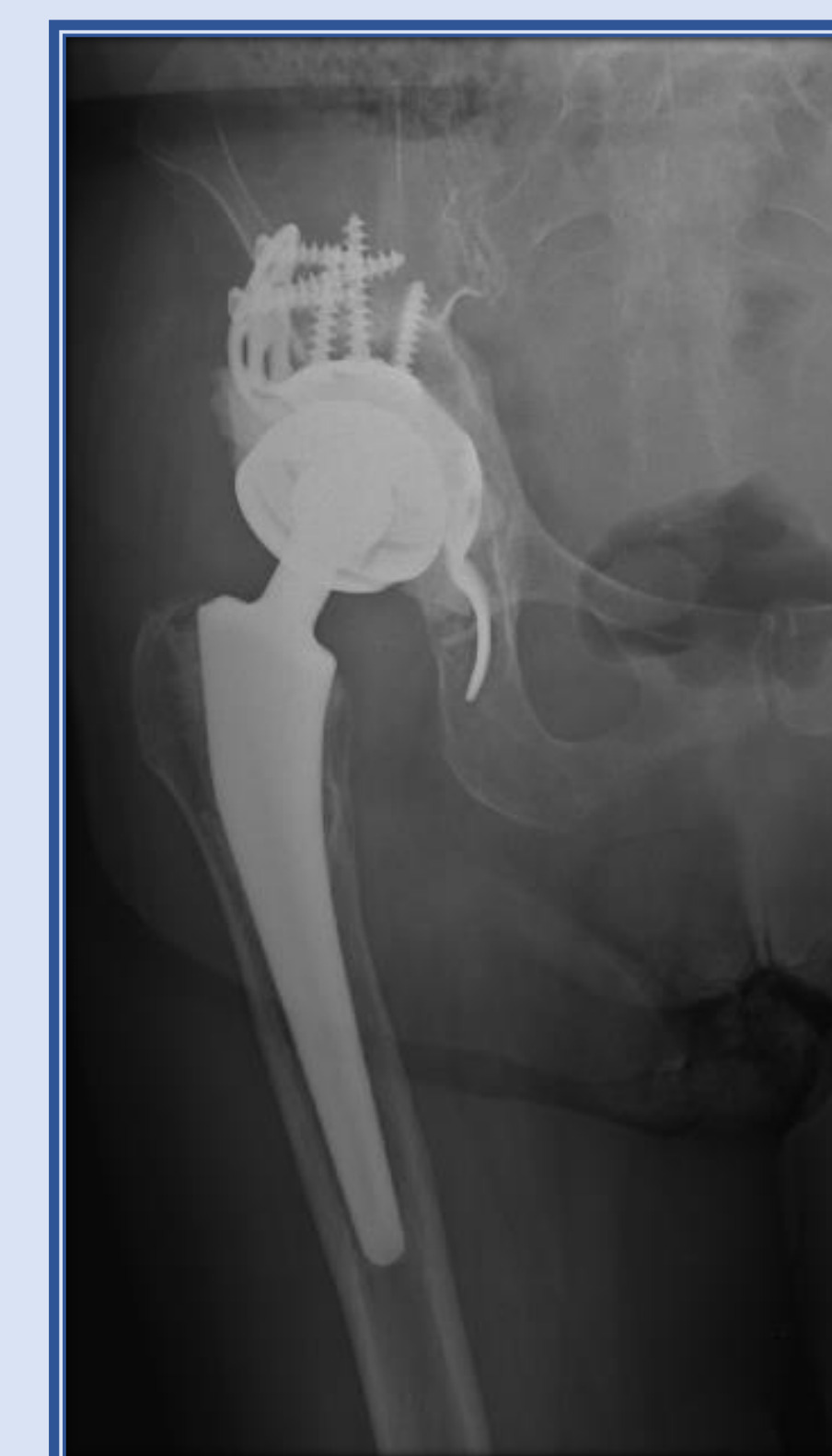Radiografia aos 7 anos de pós-operatório

Caso Clínico 2:

- ♀ 80A
- Alterações cognitivas e do equilíbrio postural significativas, agitação psicomotora noturna e episódios confusionais, atrofia muscular a nível da anca e coxa.
- Descolamento acetabular de uma prótese total cimentada da anca com 10 anos de evolução, no grau III da classificação dos HUC.
- Procedeu-se à reconstrução acetabular com aloenxerto ósseo esponjoso, reimplantou-se uma armadura acetabular antiprotusiva (anel de Schneider) e cimentou-se uma cúpula de dupla mobilidade na armadura metálica.
- Apesar dos fatores de risco, não se registou nenhuma complicação no 1º ano de pós-operatório.



Radiografia pré-operatória: Descolamento acetabular



Radiografia ao 1 ano de pós-operatório

Discussão:

Os implantes em discussão têm sido recomendados em situações com alto risco de ocorrência de instabilidade após uma artroplastia primária da anca (por artrose, fratura do colo femoral, excisão tumoral) ou uma artroplastia de revisão, e no tratamento das instabilidades recorrentes. Incluem-se doentes idosos, com disfunções cognitivas e, ainda, em casos com patologia neuromuscular e atrofia muscular marcada.

Conclusão:

A cúpula acetabular de dupla mobilidade mostrou um desempenho clínico e radiológico muito satisfatório no tratamento de uma coxartrose primária da anca e numa recolocação do componente acetabular numa prótese total da anca cimentada.

Bibliografia:

1 - De Martino, Ivan et al. "Dual Mobility Cups in Total Hip Arthroplasty." *World Journal of Orthopedics* 5.3 (2014): 180-187. *PMC*. Web. 14 Sept. 2015