



0873-9781/10/41-3/127

Acta Pediátrica Portuguesa

Sociedade Portuguesa de Pediatria

CASUÍSTICA

## Paralisia do plexo braquial no recém-nascido: experiência de dez anos numa Maternidade de Apoio Perinatal Diferenciado

Sónia Silva<sup>1</sup>, Gabriela Mimoso<sup>1</sup>, Olavo Gonçalves<sup>2</sup>, Henriqueta Araújo<sup>2</sup>

1. Serviço de Neonatologia, Maternidade Bissaya Barreto, Centro Hospitalar de Coimbra
2. Consulta do Plexo Braquial, Centro de Desenvolvimento da Criança Luís Borges, Hospital Pediátrico de Coimbra, Centro Hospitalar de Coimbra

### Resumo

A paralisia do plexo braquial (PPB) no recém-nascido (RN) traduz-se por perturbação motora e sensitiva do membro superior, dependente de lesão dos nervos que constituem o plexo braquial e é habitualmente complicação do trabalho de parto.

**Objectivos:** Caracterização dos RN numa Maternidade de Apoio Perinatal Diferenciado (MAPD) com o diagnóstico de PPB nascidos entre Janeiro de 1995 e Dezembro de 2004. Avaliação do acompanhamento dos mesmos orientados para a Consulta do Plexo Braquial (CPB) do Hospital Pediátrico de referência (HP).

**Material e Métodos:** Revisão casuística dos processos clínicos dos RN da MAPD com o diagnóstico de PPB e subsequente revisão dos processos clínicos do HP das crianças orientadas para a CPB. Foi utilizada a Classificação de Narakas, tendo em conta as raízes atingidas.

**Resultados:** Considerando os 24 casos incluídos obtém-se uma prevalência de 0,77/1.000 nados-vivos. Eram do sexo masculino catorze (58%) dos RN e apenas um era prematuro (4%). A mediana do peso de nascimento foi de 4.070 g, 75% eram macrossómicos e 21% filhos de mães diabéticas (FMD). Não houve nenhuma cesariana. O membro superior direito foi o mais afectado (83%) e tiveram alta da CPB sem sequelas 17 crianças (71%). Quando avaliados pela Classificação de Narakas, 19 casos (79%) foram classificados no grupo I e quinze desses, ficaram sem sequelas. Dos restantes cinco casos, classificados no grupo II de Narakas apenas um, não apresenta sequelas.

**Comentários:** A PPB é uma complicação de certo modo imprevisível antes do nascimento, deixando muitas crianças com incapacidades físicas e motoras de grau variável. A sua identificação e orientação precoces associam-se a menor probabilidade de sequelas a longo prazo.

**Palavras-chave:** lesão do plexo braquial, lesão obstétrica

*Acta Pediatr Port 2010;41(3):127-30*

### Brachial palsy in the newborn: ten years experience in a Level III Maternity

#### Abstract

**Background:** Brachial Plexus Palsy (BPP) in the newborn is a motor and sensitive disturbance of the upper limb, related to injuries of the spinal nerves that form the brachial plexus. At that age it is usually a birth complication.

**Aim:** To characterize a population of newborns with the diagnosis of Brachial Plexus Injury born in a Level III Maternity, between January 1995 and December 2004 and their follow up at the Pediatric Hospital by the Brachial Plexus team.

**Methods:** In a retrospective study, we analyzed the clinical data of newborns with BPP born in a Level III Maternity in that period and their Pediatric Hospital reports. The Classification of Narakas was used, which is based in the injured nerves.

**Results:** Twenty-four cases were included (prevalence of 0,77/1000 live births). Fourteen babies were male (58%) and only one preterm (4%). The median birth weight was 4.070g, 75% were macrossomic and 21% had a diabetic mother. No cesarean was performed on these patients. The right arm was impaired in 83% of the babies and seventeen were discharged without any disability (71%). Using the Narakas Classification, nineteen cases (79%) belonged to the group I and fifteen of them became without disability. The five remaining patients were classified as group II, and from these, only one had no disability at the follow-up.

**Discussion:** The BPP is a complication in some ways unpredictable before birth, leaving many children with physical and motor disabilities of many degrees. Its early identification and orientation are associated with lower long-term consequences.

**Key-words:** brachial plexus injury, birth injury

*Acta Pediatr Port 2010;41(3):127-30*

**Recebido:** 02.07.2008

**Aceite:** 18.03.2010

#### Correspondência:

Sónia Silva  
Hospital Pediátrico de Coimbra  
Av. Bissaya Barreto  
3000-075 Coimbra  
silvasos@gmail.com/soniasilva@chc.min-saude.pt

## Introdução

A paralisia do plexo braquial (PPB) no recém-nascido (RN) traduz-se clinicamente por perturbação motora e sensitiva do membro superior e neste grupo etário habitualmente é consequência do trabalho de parto<sup>1</sup>. O plexo braquial agrupa os ramos ventrais das raízes do quinto ao oitavo nervos cervicais (C5 a C8) e do primeiro dorsal (T1).

Durante o período expulsivo do parto, a tracção excessiva do pescoço exercida para a saída do ombro anterior, que é “bloqueado” pela sínfise púbica materna, pode lesar as raízes do plexo braquial<sup>1,5</sup>. Outros mecanismos fisiopatológicos estão descritos como as contracções exercidas sobre o ombro posterior ao “empurrá-lo” contra o promontório materno. A maladaptação intra-uterina é cada vez mais sugerida como causa pré-natal da PPB, especialmente nas situações em que não está presente nenhum dos outros factores de risco, como acontece por exemplo nos raros casos com parto por cesariana<sup>1,5,6</sup>.

Os factores de risco podem estar relacionados com o parto (distócia de ombros, parto distócico - excepto cesariana, prolongamento da segunda fase do parto), com a mãe (primiparidade, diabetes, idade avançada, obesidade, baixa estatura) ou com o feto (macrossomia, maladaptação intra-uterina)<sup>3,4</sup>. A distócia de ombros é referida em apenas cerca de 50% dos casos de PPB<sup>3,4</sup>. Apesar destes factores de risco a PPB não é uma situação previsível com rigor no período pré-parto<sup>7,8</sup>.

A prevalência varia entre 0,13 a 5,1 por 1.000 nados-vivos, tendo-se verificado um aumento do número de casos nos últimos anos<sup>2,3,9</sup> que pode ser explicado pelo aumento do peso de nascimento (PN) da população em geral e pelo maior interesse nesta patologia<sup>1,4</sup>. Afecta de forma homogénea ambos os sexos e o membro superior direito é o mais atingido<sup>1,8</sup>. É bilateral em 8,3% a 23% dos casos segundo as séries, situação que ocorre quase exclusivamente nos partos em apresentação pélvica<sup>3,4</sup>. A percentagem dos casos com indicação cirúrgica varia entre 5 a 25%<sup>3</sup>.

Estão descritas várias classificações tendo em conta a localização e o tipo de lesão encontrada<sup>1,4</sup>. Na classificação de Narakas<sup>9</sup> os grupos I (lesão de C5 e C6) e II (lesão de C5 a C7) correspondem à paralisia de Erb-Duchenne, ou lesão superior<sup>1</sup>. Esta é a mais frequente (80-90%) e clinicamente apresenta-se pela postura característica “waiter’s tip”, na qual o braço está em adução e rotação interna, o cotovelo em extensão, o antebraço em pronação e o punho ligeiramente flectido com preensão palmar preservada<sup>4,10</sup>. Os grupos III e IV (lesão de C5 a T1) correspondem à paralisia completa do membro superior, com lesão total, diferindo entre si pela presença da síndrome de Horner no grupo IV<sup>1</sup>. A mão apresenta uma configuração “em garra”, devida à flexão das articulações interfalângicas e corresponde a 6,5 a 18% dos casos<sup>1,4,6</sup>. Esta classificação não inclui a paralisia de Dejerine-Klumpke na qual há lesão inferior, de C8 a T1 e que se manifesta pela flexão do cotovelo, supinação do antebraço e paralisia da mão com ausência do reflexo de preensão palmar, sendo referida como “bom ombro, má mão”<sup>3,4</sup>. Trata-se de uma situação muito rara (<5%)<sup>5,10</sup>, duvidando alguns autores da sua existência real, pois consideram-na ser uma sequela da paralisia completa<sup>5</sup>.

O tipo de lesão encontrada na PPB pode variar em gravidade crescente desde a perda de condução do axónio, à perda da sua continuidade, seguindo-se a perda de continuidade das fibras nervosas, dos fascículos ou do tronco completo do nervo. Podem coexistir todos estes tipos na mesma criança ao serem atingidas diferentes raízes<sup>11</sup>.

Outras morbilidades associadas incluem a paralisia do nervo facial, a fractura do úmero ou da clavícula, a luxação do ombro e o torcicolo por contractura do esternocleidomastoideu<sup>3,4</sup>.

Na paralisia prolongada ocorre desenvolvimento cortical subóptimo para o membro afectado. A cognição e a percepção são também afectadas dado que a manipulação e a exploração manual dos objectos têm extrema importância nos primeiros meses do desenvolvimento cognitivo da criança<sup>4</sup>. Outras sequelas incluem o aparente encurtamento do MS, a anquilose do ombro e o aparecimento de deformidades ósseas<sup>2,4,11</sup>.

O modelo de intervenção deverá ser multi/interdisciplinar de modo a ter em conta o momento de intervenção e as potencialidades de cada especialidade, maximizando a função.

Este estudo caracteriza os RN numa Maternidade de Apoio Perinatal Diferenciado (MAPD) com o diagnóstico de PPB e a evolução dos orientados para a Consulta de Plexo Braquial (CPB) no Hospital Pediátrico de referência (HP).

## Material e Métodos

Foi efectuada a revisão casuística dos processos clínicos dos RN de uma MAPD codificados com o diagnóstico de PPB, cujo parto ocorreu entre Janeiro de 1995 e Dezembro de 2004. Foram excluídos os casos em que não foi confirmado o diagnóstico de PPB. A recolha de dados incluiu: sexo, idade gestacional, peso de nascimento, tipo de parto, macrossomia, distócia de ombros, diabetes materna e morbilidades associadas à PPB. Considerou-se macrossomia aqueles que tinham peso de nascimento superior ao percentil 90 para a idade gestacional. A variável diabetes materna incluiu os casos de diabetes gestacional e os casos de mães com diabetes mellitus tipo 1 ou 2. A distócia de ombros foi confirmada após consulta dos processos obstétricos das mães. Foi efectuada a revisão dos processos clínicos do HP das crianças orientadas para a CPB sendo estudadas as seguintes variáveis: nível da lesão do plexo braquial, idade da alta da consulta, existência de sequelas e necessidade de cirurgia.

Foi usada a classificação de Narakas, tendo em conta as raízes atingidas na avaliação feita na primeira consulta. A análise de proporções foi realizada pelo teste de Qui-Quadrado ( $\chi^2$ ) e teste exacto de Fisher. Valores de “p” inferiores a 0,05 foram considerados com significado estatístico.

A equipa multidisciplinar da CPB é composta por Neuropediatra, Ortopedista, Terapeuta Ocupacional (especialista em Neurodesenvolvimento) e Cirurgião especialista em Microcirurgia para casos seleccionados.

## Resultados

No período considerado de dez anos nasceram na MAPD 31.080 nados-vivos. Tiveram o diagnóstico de PPB 24 RN, obtendo-se uma prevalência de 0,77 / 1.000 nados-vivos.

A distribuição ao longo dos anos em estudo foi relativamente uniforme, com excepção dos anos de 2000 e 2004 em que ocorreram cinco casos por ano e de 1998 em que não se registou nenhum caso (Fig.1). Eram do sexo masculino treze dos RN (54,2%) e apenas um (4%) era prematuro (RN de 36 semanas, filho de mãe diabética tipo 1, cujo parto foi induzido por macrossomia fetal). Eram macrossómicos 18 dos RN (75%) e 14 (58%) pesavam mais de 4.000g sendo a média do peso de nascimento de 4.005g e a mediana de 4.070g. A figura 2 mostra as taxas de prevalência por grupo ponderal.

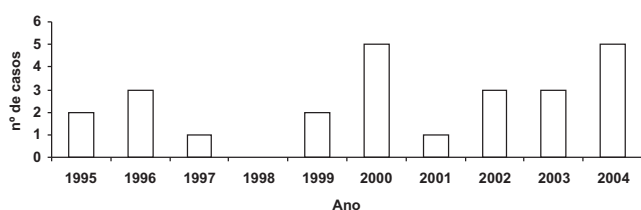


Figura 1 – Distribuição dos casos de paralisia do plexo braquial por ano

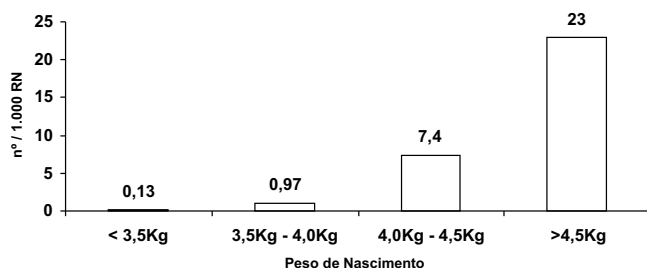


Figura 2 – Taxas de prevalência de paralisia do plexo braquial por grupo ponderal

O parto foi eutócico em 42% dos RN e instrumentado em 58% (25% de fórceps e 33% de ventosa). Nenhum dos RN com PBP nasceu por cesariana. Foi registada distócia de ombros em 13 dos partos (54%). Em 5 RN (21%) a gravidez complicou-se ou esteve associada a diabetes. Tendo em conta o total de diabetes materna durante o período avaliado (1.712 casos), calculou-se a incidência de PPB neste grupo e verificou-se que esta ocorria cinco vezes mais em filhos de mães diabéticas (FMD) do que nos restantes RN (0,29% vs 0,06%).

Como morbilidades associadas, um RN apresentava equimose da face e ombro e sete (29%) tinham fractura da clavícula.

O membro superior direito foi o mais afectado com 20 casos (83%) e 19 (79%) pertenciam ao grupo I da Classificação de Narakas, 5 (21%) ao grupo II e nenhum ao grupo III e IV. Tiveram alta da CPB sem sequelas 17 crianças (71%), sendo a mediana da data da alta 5,5 meses. Apenas numa criança (4%) se realizou ressonância magnética cervical (aos três meses), tendo sido submetida a microcirurgia com excisão de neuroma (confirmado pelo exame histopatológico) e enxerto com nervo safeno externo. Quer esta criança quer as restantes seis mantêm sequelas. Não foi realizada nenhuma electromiografia.

No Quadro I procurou-se relacionar a evolução dos RN com algumas das variáveis estudadas. A alta sem sequelas foi mais frequente nos RN nascidos de partos eutócico e fórceps quando comparados os nascidos por ventosa. Esta boa evolução ocorreu em 56% dos macrossómicos e em 54% dos nascimentos em que foi registada distócia de ombros e em 80% dos FMD. Como seria de esperar, os de menor gravidade clínica tiveram melhor prognóstico (80% grupo I e 20% do grupo II de Narakas com p de 0,014), tendo esta associação significado estatístico. Pelo contrário, as variáveis distócia de ombros, FMD, macrossomia e tipo de parto não obtiveram associação estatística significativa.

Quadro I – Relação entre algumas variáveis estudadas e a existência ou não de sequelas

Tipo de Parto			
	Total	Com sequelas	Sem sequelas
Eutócico	10	20%	80%
Fórceps	6	17%	83%
Ventosa	8	50%	50%
Macrossomia, Distócia de Ombros e FMD			
	Total	Com sequelas	Sem sequelas
Macrossomia	18	44%	56%
Distócia Ombros	13	46%	54%
FMD	5	20%	80%
Classificação de Narakas			
	Total	Com sequelas	Sem sequelas
Grupo I	19	20%	80%
Grupo II	5	80%	20%

FMD: Filho de Mãe Diabética

## Discussão

Os resultados obtidos no presente estudo estão de acordo com a literatura, como a prevalência total, a ausência de cesarianas e a recuperação completa antes dos doze meses em mais de metade dos casos<sup>1,11</sup>. De realçar a elevada prevalência de PPB nos filhos de mães diabéticas (cinco vezes maior) e nos RN macrossómicos (Fig. 2), não tendo estas situações valor preditivo relativamente à evolução. Na maioria dos casos, a raiz de C7 não foi lesada e não houve nenhum caso de lesão de C8-T1.

Nas séries publicadas, a recuperação é habitualmente completa e depende da extensão e gravidade das raízes afectadas, com alguns estudos mais recentes mostrando taxas de recuperação sem sequelas mais baixas (60-80%), como no trabalho apresentado, relativamente aos valores classicamente conhecidos (75-95%)<sup>2,11</sup>. Este facto pode ser devido a diferente rigor nos critérios de avaliação destas crianças a longo prazo<sup>2,4,5,12</sup>. A avaliação da força muscular, decisiva para uma correcta orientação terapêutica, tem limitações antes do ano de idade. O uso da escala da *British Research Council*<sup>2</sup> é útil mas não permite avaliar com rigor o máximo da força. A “normal” capacidade funcional do membro superior não corresponde em todos os trabalhos descritos, à recuperação completa sem qualquer sequela<sup>2,11,12</sup>.



Nos primeiros dias de vida é difícil prever a evolução<sup>11</sup>. No entanto, as lesões superiores associam-se a menor risco de sequelas, ao contrário das lesões totais ou inferiores do plexo. Estão descritos vários factores preditivos positivos como a recuperação da função do bicipete e os movimentos de rotação externa e supinação antes dos três meses de idade<sup>3,4,11</sup>. As situações onde existe pior prognóstico são a síndrome de Horner, paralisia diafragmática (paralisia do nervo frénico por lesão da raiz de C4) e paralisia de todo o membro superior<sup>3,11</sup>, não se verificando nenhuma delas no nosso estudo.

Os dados apresentados mostraram que o parto por ventosa está associado a maior número de casos com sequelas (50%) relativamente aos partos eutócico (20%) e por fórceps (17%), apesar de não existir significado estatístico. Pelo contrário, a classificação de Narakas apresentou relação estatística com o tipo de evolução. No grupo II de Narakas, apenas um quinto dos casos não apresentou sequelas o que pode ser explicado pelo maior atingimento de raízes do plexo braquial.

Relativamente aos exames auxiliares de diagnóstico, estes podem esclarecer a localização e extensão das lesões nos casos com indicação cirúrgica. Fornecem menos informação relativamente ao prognóstico do que uma avaliação clínica sequenciada. A ressonância magnética cervical é o exame de eleição, tendo sido efectuada no caso com evolução menos favorável. A electromiografia apresenta dificuldades de interpretação nesta idade, envolve dor e não altera de forma objectiva a intervenção terapêutica na PPB, pelo que nem todos a utilizam<sup>3</sup>, o que sucedeu no grupo de crianças apresentado.

O tratamento pode passar exclusivamente por fisioterapia e terapia ocupacional, sem ser necessária cirurgia. Em todas as consultas é feito o ensino aos pais de um conjunto de exercícios que irão fazer parte da rotina diária<sup>4</sup>, por exemplo em “número equivalente às mudas de fralda”<sup>3</sup> e outros aspectos relacionados com o desenvolvimento psicomotor e autonomia, incluindo a utilização bilateral dos membros superiores. As avaliações pela equipa multidisciplinar devem ter intervalos curtos nos primeiros meses. A imobilização com talas e ortóteses não é actualmente usada pelo risco de deformidades.

Os casos em que há lesão total, inferior ou que não apresentam melhoria da função do bicipete até aos 3-4 meses – como ocorreu numa das crianças do estudo – têm indicação microcirúrgica<sup>5,7,9,11,13</sup>. Esta deve ocorrer entre o 3º e o 6º mês de idade e pode consistir na reconstrução do nervo com enxerto, na transferência de nervo ou eventualmente em casos muito especiais na neurólise<sup>3,13</sup>. Neste sentido, podem ser usados nervos de várias localizações como o sural, os intercostais, o acessório espinhal e os nervos cutâneos do braço. A administração de toxina botulínica nos músculos antagonistas permite, durante um período transitório, o melhor uso dos músculos afectados, de forma a melhorar os resultados da terapia e da cirurgia ortopédica<sup>4,13</sup>. A avaliação pelo Ortopedista é muito útil, ao diagnosticar precocemente a episiolise proximal

umeral e mais tarde se necessário, intervir para cirurgia desrotativa<sup>9</sup>. Com a progressão habitual da ossificação da cabeça umeral e da cavidade glenóide, a articulação tende a assumir a sua forma permanente depois dos dois anos de idade e a cirurgia desrotativa poderá ter lugar a partir dessa altura de forma a ser evitada a incongruência articular e permanente perda de movimento<sup>9,14</sup>. Em nenhum caso do nosso estudo houve necessidade deste tipo de cirurgia.

A PPB é uma complicação de certo modo imprevisível antes do nascimento, deixando muitas crianças com incapacidades físicas e motoras de grau variável. A sua identificação e orientação precoces associam-se a menor probabilidade de sequelas a longo prazo<sup>4,12-14</sup>.

### Referências

1. Evans-Jones G, Kay SPJ, Weindling AM, Cranny G, Ward A, Bradshaw A, et al. Congenital brachial palsy: incidence, causes and outcome in the United Kingdom and Republic of Ireland. *Arch Dis Child (Fetal Neonatal Ed)* 2003;88:185-9.
2. Hoeskma AF, Wolf H, Oei SL. Obstetrical brachial plexus injuries: incidence, natural course and shoulder contracture. *Clin Rehabil* 2000;14:523-6.
3. Piatt JH. Birth injuries of brachial plexus. *Clin Perinatol* 2005; 32:39-59.
4. Sutcliffe TL. Brachial plexus injury in the newborn. *Neo Reviews* 2007;8:239-45.
5. Pondaag W, Malessy MJA, Dijk JG, Thomeer RTWM. Natural history of obstetric brachial plexus palsy: a systematic review. *Dev Med Child Neurol* 2004;46:138-44.
6. Jennett RJ, Tarby TJ, Krauss RL. Erb's palsy contrasted with Klumpke's and total palsy: different mechanisms are involved. *Am J Obstet Gynecol* 2002;186:1216-20.
7. Donnelly V, Foran A, Murphy J, McParland P, Keane De, O'Herlihy C. Neonatal brachial plexus palsy: an unpredictable injury. *Am J Obstet Gynecol* 2002;187:1209-12.
8. Chauhan SP, Rose CH, Gherman RB, Magann EF, Holland MW, Morrison JC. Brachial plexus injury: a 23-year experience from a tertiary center. *Am J Obstet Gynecol* 2005;192:1795-802.
9. Narakas AO. Obstetrical plexus injuries. In: Lamb DW, ed. *The paralysed hand*. Edinburgh: Churchill Livingstone, 1987:116-35.
10. Seabra JF. Paralisia. In: *Conceitos Básicos de Ortopedia Infantil* 3ª ed. Coimbra, ASIC, 2000, 202-4.
11. Hoeskma AF, Steeg AM, Nelissen RGHH, Ouwerkerk WJR, Lankhorst GJ, Jong BA. Neurological recovery in obstetric brachial plexus injuries: an historical cohort study. *Dev Med Child Neurol* 2004;46:76-83.
12. Sundholm L, Eliasson A, Forssberg H. Obstetric plexus injuries: assessment protocol and functional outcome at age 5 years. *Dev Med Child Neurol* 1998;40:4-11.
13. Grossman J. Early operative intervention for birth injuries to the brachial plexus. *Semin Neurol* 2000;7:36-43.
14. Price A, Tidwell M, Grossman J. Improving shoulder and elbow function in children with Erb's palsy. *Semin Neurol* 2000;7:44-51.