

IMAGEM EM CARDIOLOGIA

Tromboembolia pulmonar de risco elevado com trombos na cavidade auricular direita

High-risk pulmonary embolism with right heart thrombi

Fátima Saraiva^{a,*}, Isabel Fonseca^b, Rui Martins^a, Lino Gonçalves^a,
Luís Augusto Providência^a

^a Serviço de Cardiologia, Centro Hospitalar Universitário de Coimbra, Coimbra, Portugal

^b Serviço de Medicina, Centro Hospitalar Universitário de Coimbra, Coimbra, Portugal

Recebido a 18 de agosto de 2011; aceite a 23 de setembro de 2011

Caso clínico

Caso clínico relativo a uma doente de sexo feminino, 82 anos, institucionalizada, obesa, hipertensa e com hemiparésia esquerda por acidente vascular cerebral isquémico recente (há menos de um mês). Referenciada por dificuldade respiratória e instabilidade hemodinâmica. Ao exame objetivo encontrava-se consciente, mas confusa e não colaborante, cianótica, polipneica (38 cpm), subfebril (37,3 °C), hipotensa (84/34 mmHg) e taquicárdica (120-130bpm). À auscultação apresentava sibilos e ronos dispersos e um sopro sistólico de grau II, mais audível no bordo esquerdo do esterno. Apresentava ainda edemas maleolares bilaterais moderados.

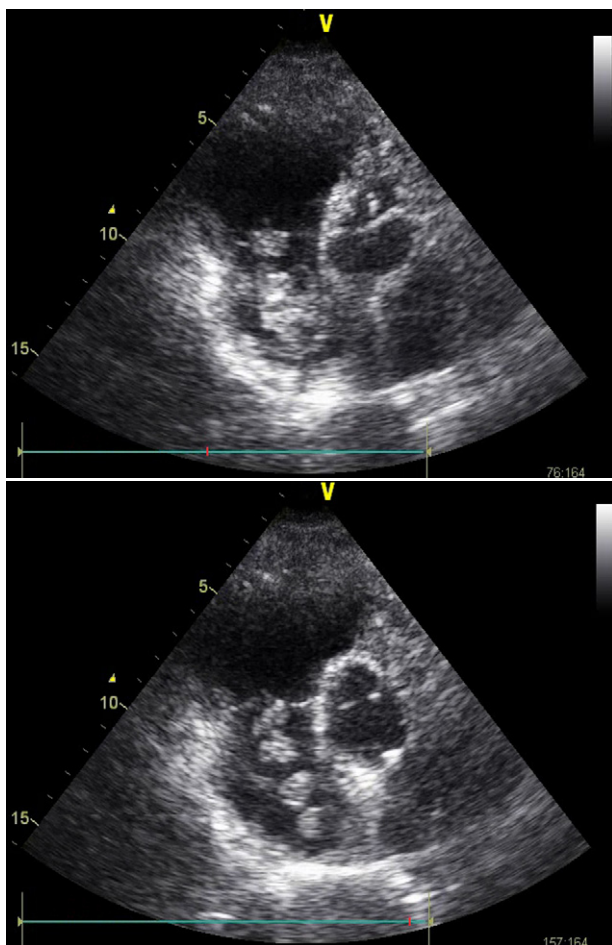
Na gasometria foi identificada uma alcalose respiratória grave. O ECG demonstrou ritmo sinusal, com bloqueio bifascicular. Analiticamente, de relevante, apresentava elevação da troponina I, D-dímeros e do BNP. No ecocardiograma identificou-se dilatação grave das

cavidades direitas, depressão da função sistólica do ventrículo direito (TAPSE 11 mm) e múltiplas formações cilíndricas no interior aurícula direita, sugestivas de trombos. (Figuras 1 e 2) A insuficiência tricúspide era ligeira e a pressão sistólica arterial pulmonar de 45 mmHg. Perante estes achados, considerou-se desnecessária a realização de exames complementares adicionais e assumiu-se o diagnóstico de tromboembolia pulmonar (TEP) de risco elevado. Iniciou-se de imediato anticoagulação com heparina e suporte aminérgico com dopamina. Atendendo ao limitado *status* funcional da doente e à ocorrência de um AVC isquémico recente, optou-se pela não realização de fibrinólise ou embolectomia. A doente veio a falecer 2 depois.

A identificação no ecocardiograma transtorácico de trombos nas cavidades direitas, no contexto de TEP, é um achado pouco frequente (4 a 18%)^{1,2}. Nas TEP de risco elevado, esse achado é mais comum e é um comprovado fator de mau prognóstico^{3,4}. Nestes casos, o tratamento deve ser iniciado precocemente (fibrinólise e/ou embolectomia), seguido de anticoagulação efetiva com heparina. A anticoagulação isolada demonstrou ser ineficaz. Na ausência de terapêutica, a taxa de mortalidade atinge os 80-100%⁵.

* Autor para correspondência.

Correio eletrónico: saraiva.fatima@gmail.com (F. Saraiva).



Figuras 1 e 2 Múltiplos trombos no interior da aurícula direita.

Conflito de interesses

Os autores declaram não haver conflito de interesses.

Bibliografia

1. Casazza F, Bongarzone A, Centonze F, et al. Prevalence and prognostic significance of right-sided cardiac mobile thrombi in acute massive pulmonary embolism. *Am J Cardiol.* 1997;79: 1433–5.
2. Ferrari E, Benhamou M, Berthier F, et al. Mobile thrombi of the right heart in pulmonary embolism: delayed disappearance after thrombolytic treatment. *Chest.* 2005;127:1051–3.
3. Rose PS, Punjabi NM, Pearse DB. Treatment of right heart thromboemboli. *Chest.* 2002;121:806–14.
4. Chartier L, Bera J, Delomez M, et al. Free-floating thrombi in the right heart: diagnosis, management, and prognostic indexes in 38 consecutive patients. *Circulation.* 1999;99: 2779–83.
5. Kinney EL, Wright RJ. Efficacy of treatment of patients with echocardiographically detected right-sided heart thrombi: a meta-analysis. *Am Heart J.* 1989;118:569–73.