

Síndrome de Wells. A propósito de dois casos clínicos

Wells' Syndrome. Report of two cases

Rev Port Imunoalergologia 2008; 16 (4): 395-403

Nuno Sousa, Daniel Machado, Celso Pereira, Emília Faria, Celso Chieira

Serviço de Imunoalergologia / *Immunology Department*
Hospitais da Universidade de Coimbra (HUC)

RESUMO

A síndrome de Wells, também conhecido como celulite eosinofílica, é uma patologia cutânea rara. As lesões clínicas características incluem pápulas, vesículas ou grandes placas eritematosas, que podem aparecer em toda a superfície corporal, podendo mimetizar um quadro de urticária crónica. Os autores apresentam dois casos clínicos de doentes com o diagnóstico de S.Wells: doente 1, sexo feminino, 41 anos e doente 2, sexo masculino, 40 anos. Ambos apresentavam um quadro clínico de lesões maculopapulares generalizadas, pruriginosas recorrentes, que persistiam pelo menos 24 horas, refractárias a anti-histamínicos, com necessidade frequente de corticoterapia sistémica para controlo sintomatológico. Como sintomas associados salientam-se astenia, mialgias e artralgias. O estudo complementar em ambos os casos excluiu a presença doutra patologia associada e as biópsias cutâneas revelaram celulite eosinofílica. Ambos efectuaram dapsona 100 mg/dia com evolução clínica favorável. Estes casos demonstram a necessidade do estudo histopatológico cutâneo em doentes com lesões urticariformes com necessidade de recorrer frequentemente aos corticóides sistémicos e com reaparecimento das lesões com a redução ou interrupção destes fármacos.

Palavras-chave: Celulite eosinofílica, dapsona, síndrome de Wells.

ABSTRACT

Wells' syndrome, also known as eosinophilic cellulitis, is a rare cutaneous pathology. The clinical features include papules, vesicles or large erythematous plaques, which can appear on any part of the body, sometimes mimicking chronic urticaria. The authors present two case reports of patients diagnosed with Wells' syndrome. Patient 1, a 41 year old female and patient 2, a 40 year old male. Both presented with recurrent, pruriginous, generalised maculo-papular lesions, which persisted for at least 24 hours, refractory to anti-histamines, with frequent need for systemic corticotherapy to manage symptoms. Associated symptoms were asthenia, myalgia and arthralgia. The complementary studies in both cases ruled out other associated pathology and the skin biopsies revealed eosinophilic cellulitis. Both patients initiated dapsone 100 mg/day with a favourable clinical outcome. These cases show the need for a histopathologic study in patients presenting urticariform lesions with frequent need of systemic corticosteroids and that recur with the reduction or suspension of this medication.

Key-words: Eosinophilic cellulitis, dapsone, Wells' syndrome.

INTRODUÇÃO

Diversas doenças cutâneas podem manifestar-se pela recorrência de pápulas eritematopruriginosas generalizadas. Dentro deste grupo heterogêneo de patologias salienta-se, pela sua frequência, a urticária, definida pelo aparecimento de pápulas eritematosas pruriginosas, não infiltradas, com duração inferior a 24 horas. A persistência de lesões por mais de seis semanas define a urticária crónica. Esta entidade, mais frequente em mulheres na 3.^a e 4.^a décadas de vida, pode ter uma etiologia multifatorial, a qual obriga a investigação no sentido de exclusão das diversas patologias que podem cursar associadamente, ou manifestar-se através do aparecimento de urticária¹.

Nos casos em que as lesões persistem por um período superior a 24 horas, com características infiltrativas ou se associam a outras manifestações sistémicas, a investigação deve ser orientada no sentido do diagnóstico de outras doenças, nomeadamente vasculites, incluindo lúpus eritematoso sistémico (LES), síndrome de Wells, síndrome de Muckle-Wells, síndrome de Sweet, penfigóide bolhoso, ou síndrome de Hiper IgD. Torna-se portanto fulcral a realização de uma história

INTRODUCTION

Many skin diseases are characterised by recurrent, generalised erythematopruriginous lesions. Urticaria is a frequent example of this. It is defined by non-infiltrated pruriginous erythematous papules, which clear up in less than 24 hours. Lesions persisting for over 6 weeks define chronic urticaria¹⁻². This condition is more frequent in females in the 3rd and 4th decades of life and it may have a multifactor aetiology, making tests to rule out other associated conditions or those which manifest as urticaria¹ necessary.

When lesions persist for more than 24 hours and have infiltrative characteristics or are associated with other systemic manifestations, tests for other diseases, namely vasculitis, including systemic lupus erythematosus (SLE), Wells' syndrome, Muckle-Wells' syndrome, Sweet's syndrome, bullous pemphigoid, or Hyper-IgD syndrome must be performed.

A detailed case history and examination are vital, particularly observation of the lesions, chronological

clínica e exame físico pormenorizados, com ênfase na observação das lesões, na evolução cronológica, resposta ao tratamento e eventuais sinais e sintomas associados. A realização de exames complementares deve ser orientada em função dos dados obtidos, bem como da idade e sintomas associados. Nos casos em que a investigação realizada não permita a identificação da patologia e, principalmente, nos casos refractários a anti-histamínicos e corticoides dependentes, a realização de biópsia cutânea e, se necessário, estudos de imunohistoquímica diferenciados permitem a caracterização celular e dos mediadores inflamatórios eventualmente envolvidos.

A síndrome de Wells caracteriza-se pelo aparecimento recorrente de pápulas, vesículas ou grandes placas eritematosas mal definidas, que podem persistir durante semanas a meses, por vezes com remissão espontânea e sem lesão residual. Cerca de metade dos doentes apresenta eosinofilia periférica³. Este quadro clínico pode ainda ser acompanhado de sintomas constitucionais inespecíficos. Entre os doentes que necessitam de terapêutica, nem todos respondem favoravelmente à corticoterapia sistémica. Em casos refractários à corticoterapia, a dapsona parece ser uma alternativa viável.

DESCRIÇÃO DOS CASOS

Caso clínico I – Doente do sexo feminino, 41 anos, com antecedentes de eczema atópico em criança, asma brônquica persistente ligeira e rinite intermitente ligeira desde a primeira infância. A doente referia ainda episódio de *rash* ao paracetamol há cerca de 10 anos, com evicção posterior. Efectuava medicação com propionato de fluticasona inalada 250 µg/dia, budesonido inalador nasal 128 µg/dia e cetirizina 10 mg oral em SOS. Em Fevereiro de 2005 iniciou, subitamente, um quadro de lesões em placas, maculares e pruriginosas generalizadas, sem desencadeante aparente. Inicialmente localizadas ao tronco, estenderam-se posteriormente ao abdómen, membros superiores e inferiores, poupando a face. Como sintomas associados, referia astenia, mialgias, artralrias e dispepsia. As lesões cutâneas

evoluíram, resposta ao tratamento e any associated signs and symptoms. The choice of complementary exams will depend on the data obtained, patient's age and associated symptoms. When the tests do not identify the pathology and especially in cases that are refractory to anti-histamines and dependent on corticosteroids, skin biopsy and, if necessary, differentiated immunohistochemical studies should be performed to identify the cellular makeup and any inflammatory mediators involved.

Wells' Syndrome is characterised by recurring papules, vesicles or large, poorly defined erythematous plaques that can persist from weeks to months, sometimes going into spontaneous remission and with no residual lesion. Approximately half of these patients present peripheral eosinophilia³. This clinical picture may also be accompanied by non-specific systemic symptoms. Not all patients who need treatment respond favourably to systemic corticosteroids. In these cases, dapsona seems to be a viable alternative.

CASE REPORTS

Case I – A 41 year old female with a history of atopic eczema, during childhood and mild persistent bronchial asthma and mild intermittent rhinitis since childhood. The patient had also experienced an episode of rash with paracetamol, approximately 10 years ago, and subsequently avoided this drug. She was medicated with inhaled fluticasone propionate 250 mg/day, inhaled nasal budesonide 128 mg/day and 10 mg oral cetirizine when necessary.

Generalised pruriginous maculo-papular lesions appeared, in February 2005, with no apparent trigger, starting on the trunk and then spreading to the abdomen, upper and lower limbs but not the face. Associated symptoms were asthenia, myalgia, arthralgia and dyspepsia. The skin lesions persisted for over 24 hours and the patient sought Emergency Room treatment. The lesions only dis-

persistiam mais de 24 horas, obrigando ao recurso ao serviço de urgência, regredindo apenas com corticoterapia endovenosa (125 a 250 mg de metilprednisolona). A doente não apresentava resposta aos anti-histamínicos, inicialmente em monoterapia e posteriormente em associação (hidroxizina 25 mg e levocetirizina 5 mg). Posteriormente, observava-se recorrência da sintomatologia sempre que a dose de prednisolona era inferior a 10 mg/dia. Após dois meses de corticoterapia sistémica (10 mg prednisolona/dia) apresentava fácies cushingóide. No Quadro I salientam-se os exames complementares efectuados mais relevantes.

A doente realizou em Maio de 2005 endoscopia digestiva alta com biópsia de mucosa gástrica, que revelou gastrite crónica com colonização moderada por *Helicobacter*

appeared with intravenous steroids (methylprednisolone 125-250 mg).

The patient did not respond to anti-histamines, initially in monotherapy and later in association (hydroxyzine 25 mg and levocetirizine 5 mg). Symptoms recurred when the dose of prednisolone was less than 10 mg/day. After two months of systemic corticosteroids (prednisolone 10 mg/day), she developed a Cushingoid facies. Table I shows the most relevant complementary exams performed.

The patient underwent an upper digestive endoscopy with biopsy of the gastric mucosa, in May 2005, which showed chronic gastritis with moderate *Helicobacter pylori* colonisation. The patient was prescribed

Quadro I. Exames complementares de diagnóstico de ambos os doentes

	Caso 1	Caso 2
Hemograma	Normal	Normal
G6PDH	Normal	Normal
Bioquímica	Normal	Normal
Complemento (C3, C4, CH50, C1 inibidor esterase, C1q)	↓ C1 Inibidor (0,186 g/l; N=0,210-0,390); restantes normais	Normal
IgG, IgM, IgA, IgD	Normais	Normais
IgE total (UI/ml)	113	178
IgE específica Amox., Ampic., Pev G, Pen V	NE	Classe 0
Sumária de urina	Normal	Normal
Proteinograma electroforético	Normal	Normal
Testes cutâneos a aeroalergénios	Hist. 6 mm; Dp 7mm; Df 10mm; Parietária 8mm;	Negativos
Auto-anticorpos: factor reumatóide, Ac antitiroglobulina, Ac antimicrosossomais, Ac anti-dsDNA	Negativos	Negativos
TSH, T3L, T4L	Normais	NE
Serologia <i>H. pylori</i>	Positiva (IgG 100U/ml)	NE
Serologia EBV, CMV, HSV 1 e 2, <i>Mycoplasma pneumoniae</i> , <i>Chlamydia trachomatis</i>	Negativos	NE
Teste intradérmico com soro autólogo	Negativo	Negativo

NE – Não efectuado.

pylori. Efectuou tratamento de erradicação com amoxicilina 1g 12/12h, claritromicina 500 mg 12/12h e omeprazol 40 mg 24/24h, durante 10 dias, sem melhoria clínica. A erradicação foi confirmada por teste respiratório da ureia marcada com ¹³C. Por persistência das queixas optou-se pela realização de biópsia cutânea de lesão, em Maio desse ano. No exame histológico e imunoquímico, observou-se infiltrado perivascular abundante superficial e profundo, com componente intersticial dérmico de células mononucleares com grande componente de eosinófilos, sugestivo do diagnóstico de síndrome de Wells (Figura 1a). Efectuou dapsona 100 mg/dia de Junho a Novembro de 2005 com melhoria progressiva. Assistiu-se a uma regressão completa das lesões cutâneas após 4 semanas de terapêutica, tendo suspenso a cortico-

eradication treatment with amoxicillin 1 g/every 12hrs, clarithromycin 500 mg/every 12hrs and omeprazol 40 mg/once a day for 10 days, but there was no clinical improvement.

Eradication was confirmed by the carbon-13 labelled urea breath test. The persistent symptoms led to a skin lesion biopsy in May 2005. Histology and immunochemical exam revealed within the superficial and deep dermis abundant perivascular infiltrate with an interstitial, dermal component of mononuclear cells and eosinophils, suggesting the diagnosis of Wells' syndrome (Figure 1a). Dapsone 100 mg/day was given from June to November 2005 with progressive improvement. There was complete resolution of the skin lesions after 4 weeks of treatment and corticoid-

Table 1. Complementary diagnostic exams of both patients

	Case 1	Case 2
Blood count	Normal	Normal
G6PDH	Normal	Normal
Biochemistry	Normal	Normal
Complement (C3, C4, CH50, C1 esterase inhibitor, C1q)	Low C1 Inhibitor (0.186 g/l; N=0.210-0.390); Remaining Normal	Normal
IgG, IgM, IgA, IgD	Normal	Normal
Total IgE (UI/ml)	113	178
Specific IgE Amox, Ampic, Pen G, Pen V	NP	Class 0
Urinalysis	Normal	Normal
Electrophoretic proteinogram	Normal	Normal
Skin tests to aeroallergens	Hist. 6 mm; Dp 7mm; Df 10mm; Parietaria 8mm;	Negative
Autoimmunity: rheumatoid factor, antithyroglobulin antibodies, antimicrosomal antibodies, antidsDNA antibodies	Negative	Negative
TSH, fT3, fT4	Normal	NP
<i>H. pylori</i> serology	Positive (IgG 100U/ml)	NP
EBV, CMV, HSV 1 and 2 serology, <i>Mycoplasma pneumoniae</i> , <i>Chlamydia trachomatis</i> serology	Negative	NP
Intradermal test with autologous serum	Negative	Negative

NP – Not performed.

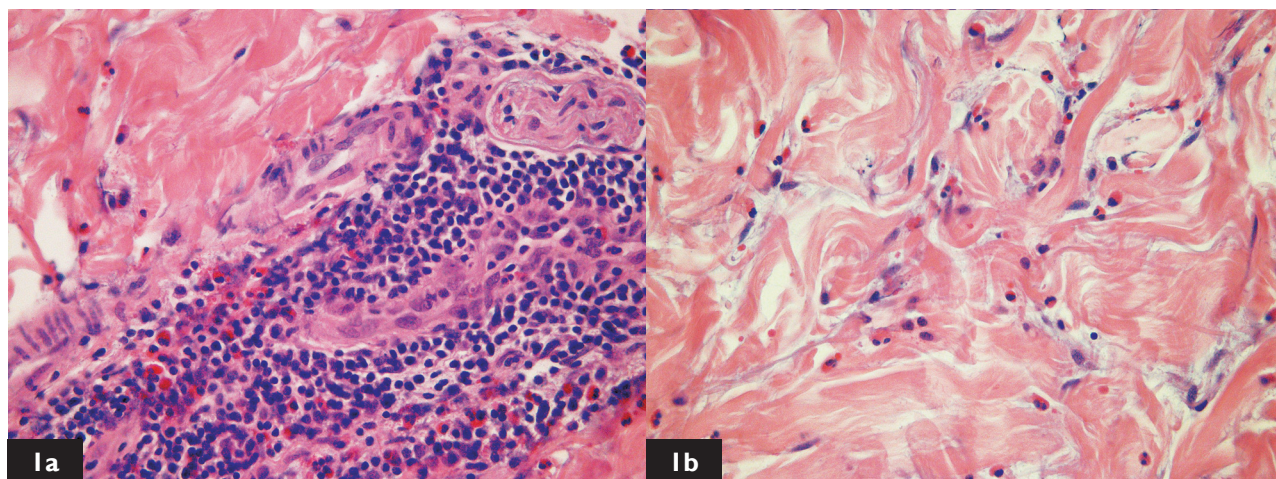


Figura 1. Biópsia de pele, demonstrando infiltrado abundante de linfócitos e eosinófilos (hematoxilina/eosina, 400x). **Ia)** Doente 1, antebraço; **Ib)** Doente 2, região deltóide, apresentando ainda imagens tênues e focais de degenerescência do colagénio
Figure 1. Skin biopsy, showing abundant lymphocyte and eosinophil infiltrate (haematoxylin/eosin, 400x). **Ia)** Patient 1, forearm; **Ib)** Patient 2, deltoid area, also showing faint focal images of collagen degeneration

terapia e os anti-histamínicos no final do 3.º mês. Durante o tratamento com dapsona foi realizado mensalmente hemograma, não se verificando quaisquer variações analíticas. Desde essa altura a doente não apresentou recorrência.

Caso clínico 2 – Doente do sexo masculino, 40 anos, sem antecedentes patológicos relevantes, iniciou aos 37 anos quadro recorrente de lesões eritematopapulares puriginosas generalizadas que poupavam a face, que o doente relacionava com quadros febris infecciosos, com a ingestão de paracetamol, amoxicilina+ácido clavulânico, diclofenac/tiocolquicosídeo, nimesulide e metoclopramida. Em dois outros episódios não era definido o factor desencadeante. O quadro persistia mais de 24h, com melhoria apenas após corticoterapia ev (125 mg metilprednisolona) e anti-histamínico (clemastina 2 mg i.m.) no serviço de urgência. O doente referia seis episódios no prazo de dois anos, sem regressão espontânea, apesar de cumprir terapêutica diária com anti-histamínicos, inicialmente em monoterapia (10 mg cetirizina/dia) e posteriormente em associação (10 mg cetirizina + 5 mg desloratadina/dia). Houve ainda necessidade de dois ciclos de corticoterapia oral (10 dias) no mesmo período de tempo. Da investigação rea-

teroids and anti-histamines were suspended after the 3rd month. A monthly blood count was performed during the dapsona treatment, and the analyses revealed no changes. The patient has not had any recurrence since.

Case 2 – A 40 year old male without any relevant medical history, reported the onset, 3 years earlier, of recurrent, generalised, pruriginous erythematopapular lesions, that spared the face. The patient associated these lesions to infectious fevers, ingestion of paracetamol, amoxicillin/clavulanic acid, diclofenac/thiocolchicoside, nimesulide and metoclopramide, although the trigger was not detected in two other episodes. The symptoms persisted for over 24hrs, with improvement only seen after IV steroids (methylprednisolone 125 mg) and anti-histamine (clemastine 2 mg IM) in the Emergency Room.

The patient mentioned six episodes, in two years, that did not have any spontaneous resolution in spite of daily anti-histamine use, initially in monotherapy (cetirizine 10 mg/day) and later in association (cetirizine 10 mg + 5 mg desloratadine/day). Two cycles of oral corticosteroids were administered during 10 days over the same period. The re-

lizada salientam-se os exames sumarizados no Quadro I. A biópsia cutânea de lesão, realizada em Junho de 2007, demonstrou infiltrado de linfócitos e eosinófilos em grande número em toda a derme, com distribuição perivascular e perianexial, com componente difuso, intersticial, havendo imagens tênues e focais de degenerescência do colagénio, compatível com o diagnóstico de celulite eosinofílica (Figura 1b). Em Setembro de 2007 iniciou dapsona 100 mg/dia. O doente autossuspendeu a administração ao fim de 8 semanas por astenia. Verificou-se uma diminuição progressiva dos valores da hemoglobina durante a terapêutica com dapsona, de 13,5 g/L pré-tratamento (Setembro 2007) até 10,7 g/L em Novembro de 2007, apesar de apresentar previamente valores normais para glicose-6-fosfato desidrogenase (G6PDH). Durante este período, o doente não teve qualquer recorrência, mantendo-se assintomático desde essa altura.

A biópsia realizada em Novembro de 2007 mostrou regressão dos elementos patológicos supracitados. Posteriormente, já foi prescrito ao doente paracetamol, amoxicilina+ácido clavulânico e nimesulide, sem qualquer sintomatologia.

DISCUSSÃO

As lesões cutâneas maculopapulares persistentes com resolução apenas com corticoterapia sistémica devem constituir um sinal de alerta para a possibilidade de se tratar de uma doença sistémica. A biópsia cutânea é essencial no diagnóstico destes casos e nestes doentes revelou-se fundamental na identificação de padrões histológicos compatíveis com síndrome de Wells. A investigação complementar efectuada permitiu excluir outras hipóteses de diagnóstico, como síndrome de Sweet, LES e vasculite leucocitoclástica.

A síndrome de Wells (S.Wells), também conhecida como celulite eosinofílica, é uma patologia cutânea rara, cuja aparência por vezes mimetiza urticária ou celulite infecciosa^{3,5,6,7,8}. Pode ocorrer em qualquer idade, sendo no entanto pouco comum em crianças, com igual incidência em ambos os sexos^{3,8,9}. As lesões típicas incluem

levant complementary exams performed are listed in Table I. The biopsy of a skin lesion, performed in June 2007, revealed abundant lymphocyte and eosinophil infiltrate in the whole dermis, with perivascular and periadnexal distribution and a diffuse interstitial component. It also showed faint focal images of collagen degeneration, compatible with a diagnosis of eosinophilic cellulitis (Figure 1b).

Dapsone 100 mg/day was started in September 2007. The patient suspended the medication, after 8 weeks, due to asthenia. During dapsone therapy, the haemoglobin values progressively decreased from 13.5 g/L pre-treatment (September 2007) to 10.7 g/L in November 2007, while glucose-6-phosphate dehydrogenase (G6PDH) levels were previously normal. The patient experienced no recurrence during this period and is still asymptomatic.

The biopsy repeated in November 2007 showed regression of the alterations. The patient was later prescribed paracetamol, amoxicillin/clavulanic acid and nimesulide, without any symptoms.

DISCUSSION

Persistent cutaneous maculo-papular lesions that clear up only with systemic corticotherapy are a red flag for possible systemic disease. Skin biopsies are needed to diagnose such cases and are crucial in the identification of Wells' syndrome-type histology patterns in these patients. Complementary tests allowed other diagnostic hypotheses such as Sweet's syndrome, SLE and leukocytoclastic vasculitis to be ruled out.

Wells' syndrome, also known as eosinophilic cellulitis, is a rare cutaneous pathology that can sometimes mimic urticaria or infectious cellulitis^{3,5,6,7,8}. It can occur at any age, although it is uncommon in children, and affects males and females equally^{3,8,9}. Typical lesions include maculo-papular, vesicles or large, poorly defined erythematous plaques, which can appear on any part of the body with the face usually unaffected^{6,7,8,10}. The clinical picture is usually accom-

maculopápulas, vesículas ou grandes placas eritematosas mal definidas, que podem aparecer em toda a superfície corporal. Como acontecia nestes casos a face é geralmente poupada^{6,7,8,10}. O quadro clínico é comumente acompanhado por dor e prurido local, febre, mal-estar geral e eosinofilia periférica. Embora com grande variabilidade, em geral estas lesões tendem a persistir por semanas ou meses, por vezes com regressão espontânea. A história natural da S.Wells é geralmente pontuada por exacerbações episódicas nos meses e anos seguintes^{3,5,6,9,11}.

A etiologia da S.Wells é desconhecida, tendo sido no entanto associada a infecções virais, bacterianas, parasitárias, doenças mieloproliferativas, fármacos e a picadas de insectos. Foi consequentemente postulado que esta entidade se trata duma reacção de hipersensibilidade inespecífica a múltiplos antigénios, embora a atopia não pareça constituir um factor de risco^{3,5,9}.

O diagnóstico definitivo é histológico; a evolução natural das lesões passa por diversos estádios: numa fase inicial é caracterizada por um denso infiltrado eosinofílico dérmico, seguido, posteriormente, pelo aparecimento de figuras em chama, que finalmente evoluem para microgranulomas em paliçada^{6,7,11}. Estas figuras em chama, embora não patognomónicas, são típicas de S.Wells, permitindo o seu diagnóstico quando associadas a um quadro clínico compatível.

As lesões que não entram em remissão espontânea apenas respondem a altas doses de corticoterapia sistémica ou a dapsona. A corticoterapia sistémica é considerada terapêutica de primeira linha^{3,4}. Nos casos mais graves, refractários ou que necessitem de altas doses de corticoterapia sistémica, a dapsona surge como alternativa. Este antibiótico do grupo das sulfonamidas actua por efeito inibitório directo na activação dos eosinófilos, demonstrando uma boa eficácia e tolerância, confirmado na literatura^{3,6}.

Estes dois casos clínicos revelam a heterogeneidade clínica da S.Wells. Assim, o primeiro doente apresentava maior gravidade clínica, corticodependência e estava associado a sintomas constitucionais, o que acontece numa pequena percentagem de doentes^{5,6}. O tratamento de in-

panied by local pain and pruritus, fever, general malaise and peripheral eosinophilia. The lesions can last from weeks to months, sometimes going into spontaneous remission. Wells' syndrome is usually characterized by occasional flare-ups over the following months and years^{3,5,6,9,11}.

The aetiology of Wells' syndrome is unknown, but it has been associated with viral, bacterial and parasitic infections, myeloproliferative diseases, medication and insect bites. It has been postulated that this condition is an unspecific hypersensitivity reaction to multiple antigens, although atopy does not seem to be a risk factor^{3,5,9}.

Definitive diagnosis is made through histology. The natural evolution of the lesions undergoes several stages. The initial stage is characterised by a dense infiltrate of eosinophils in the dermis, which is then followed by the appearance of flame figures, which finally evolve into palisading microgranulomas^{6,7,11}. While these flame figures are not pathognomonic, they are typical of Wells' syndrome and in conjunction with a compatible clinical picture, a diagnosis may be made.

The lesions, which do not have spontaneous remission, only clear up with high doses of systemic corticosteroids or dapsona. While systemic corticosteroid therapy is considered first line treatment^{3,4}, dapsona is a solid alternative in the more serious cases, the ones which are refractory or that need the highest doses of systemic steroids. This antibiotic from the sulphonamide group works by directly inhibiting eosinophil activation and it has good efficacy and tolerance according to the literature^{3,6}.

These two cases demonstrate the clinical heterogeneity of Wells' syndrome. The first patient had a more severe clinical picture with steroid dependence and the condition presented with associated systemic symptoms. This occurs in a small percentage of patients^{5,6}. The eradication of the *Helicobacter pylori* infection was not associated with any clinical improvement.

The second case had a more typical course. There were not any associated systemic symptoms and it was characterized by flare-ups, that required bouts of systemic corticosteroids. None of the patients presented the typical

fecção por *Helicobacter pylori* não cursou com melhoria clínica. Já o segundo caso teve uma evolução mais típica, sem sintomas constitucionais associados e pontuado por exacerbações com necessidade de corticoterapia sistémica episódica. Nenhum dos doentes apresentava a eosinofilia periférica típica desta patologia descrita por outros autores^{6,8}. A biópsia cutânea foi essencial no estabelecimento do diagnóstico final em ambos os doentes, ilustrando diferentes fases evolutivas desta doença. Relativamente ao tratamento, a corticoterapia sistémica foi transitoriamente eficaz em ambos os casos durante as exacerbações. Também a eficácia terapêutica da dapsona, bem documentada na literatura, foi evidente, com regressão completa das lesões por longos períodos de tempo, com comprovação por biópsia cutânea no segundo doente.

Fica por definir a importância da infecção por *Helicobacter pylori* e da hipersensibilidade a fármacos como fatores desencadeantes desta síndrome^{3,5}.

Estes casos salientam a importância da realização de biópsia cutânea em doentes cujas lesões mimetizam a urticária grave e são refractárias a associações de anti-histamínicos, necessitando de corticoterapia sistémica para controlo clínico.

peripheral eosinophilia of this pathology that has been described by several authors^{6,8}. The skin biopsies were vital in establishing the final diagnosis in both patients and they showed different evolutive stages of this disease.

Systemic corticosteroids were transiently effective in both cases during the flare-ups. Dapsone's efficacy, well documented in the literature, was evident. There was complete remission of the lesions for long periods and documented by skin biopsies in patient 2.

The role played by *Helicobacter pylori* infection and drug hypersensitivity as triggers of this syndrome remains unclear^{3,5}.

These two cases highlight the importance of skin biopsy in patients with lesions mimicking chronic urticaria and that are refractory to anti-histamines and that require systemic corticosteroids for clinical management.

Correspondência / Correspondence:

Nuno Alexandre Gaspar de Sousa

Serviço de Imunoalergologia

Hospital da Universidade de Coimbra

E-mail – Ngasparsousa@netvisao.pt

REFERÊNCIAS / REFERENCES

- Pereira C. Urticária. Imunopatologia, clínica e terapêutica. 1.^a Edição. Lisboa: Permyner Portugal; 2001.
- Zuberbier T, Bindslev-Jensen C, Canonica W, Grattan CEH, Greaves MW, Henz BM et al. EAACI/GA²LEN/EDF guideline: definition, classification and diagnosis of urticaria. *Allergy* 2006; 61:316-320.
- Begoña Blanco M, Pereira C, Chieira C, Rodríguez Prieto MA. Síndrome de Wells. A propósito de dos casos. *Alergol Immunol Clin* 2002; 17:108-10.
- Dijkstra JW, Bergfeld WF, Steck WD, Tuthill RJ. Eosinophilic cellulitis associated with urticaria. A report of two cases. *J Am Acad Dermatol* 1986; 14:32-8.
- Fisher GB, Greer KE, Cooper PH. Eosinophilic cellulitis (Wells' syndrome). *Int J Dermatol*. 1985; 24:101-7.
- Wells GC. Recurrent granulomatous dermatitis with eosinophilia. *Trans St Johns Hosp Dermatol Soc* 1971; 57:46-56.
- Moossavi M, Mehregan DR. Wells' syndrome: a clinical and histopathologic review of seven cases. *Int J Dermatol*. 2003; 42:62-7.
- Caputo R, Marzano AV, Vezzoli P, Lunardon L. Wells syndrome in adults and children: a report of 19 cases. *Arch Dermatol*. 2006; 142:1157-61.
- Anderson CR, Jenkins D, Tron V, Prendiville JS. Wells' syndrome in childhood: case report and review of the literature. *J Am Acad Dermatol*. 1995; 33:857-64.
- Holme SA, McHenry P. Nodular presentation of eosinophilic cellulitis (Wells' syndrome). *Clin Exp Dermatol*. 2001; 26:677-9.