View metadata, citation and similar papers at core.ac.uk
brought to you by CORE
provided by Repositório Institucional dos Hospitais da Universidade de Coimbra

Hospitais da Universidade de Coimbra, EPE

Serviço de Ortopedia

Sinovectomia-Realinhamento-Estabilização do Punho Dorsal Reumatóide

Fernando Judas, Pedro Matos

2007

Endereço electrónico: *fernandojudas@gmail.com*

Resumo

A artrite reumatóide apresenta-se, na maioria das situações, com um envolvimento poliarticular, atingindo o doente no seu todo (bio-psico-social) em fase activa da vida. Cada doente constitui um caso particular, à semelhança do que acontece em todos os ramos da Medicina. Todavia, esta verdade assume uma importância capital quando se trata de uma doença com um carácter tão destruidor, e com um polimorfismo tão variável e tão difícil de prever como é a artrite reumatóide.

A cirurgia pode estar indicada, como medida complementar, nas situações clínicas resistentes a um tratamento farmacológico e fisiátrico bem conduzidos, e deve ser realizada nos estádios iniciais da doença, por forma a alcançar o melhor resultado.

Procede-se à revisão clínica e radiológica de uma série de 29 punhos submetidos a uma sinovectomia-realinhamento-estabilização (SRE), com a intenção de avaliar os resultados deste tipo de procedimento cirúrgico electivo e conservador no tratamento do punho dorsal reumatóide.

A sinovectomia e realinhamento-estabilização do punho dorsal reumatóide consiste numa sinovectomia tendinosa e articular (radiocárpica, mediocárpica e radioulnar inferior), à qual se associa um realinhamento e estabilização do punho. Neste contexto, procede-se à transferência do longo extensor radial do carpo para o tendão do curto extensor radial do carpo, assim como à reposição dorsal do tendão do músculo extensor ulnar do carpo e, ainda, efectua-se uma operação de Sauvé-Kapandji procedimentos que, no seu conjunto, podem realinhar-estabilizar o punho.

Pretende-se, com esta operação cirúrgica, conseguir alcançar um punho indolor, com conservação de uma mobilidade suficiente que permita a função articular. Para além disso, e não menos importante, pretende-se também conseguir prevenir a ocorrência de desvios do carpo no plano frontal e sagital, ao longo do tempo.

No período compreendido entre Abril de 1994 e Junho de 2005 foram submetidos a uma SRE 39 punhos reumatóides. Procedeu-se à avaliação clínica e radiológica de uma série de 29 punhos operados entre os anos 1994-2002, com um tempo médio de evolução de 5 anos e 2 meses, máximo de 10 anos e 9 meses e mínimo de 2 anos e 4 meses. Trata-se de 26 doentes, 22 do sexo feminino e 4 do sexo masculino com idades compreendidas entre 22 e 68 anos, idade média de 51 anos. Em 3 casos a operação foi efectuada nos dois punhos.

Para tanto, a dor e a mobilidade do punho foram classificadas em 4 estádios. As lesões osteoarticulares do punho foram avaliadas em 6 graus, de acordo com os critérios radiológicos estabelecidos por Larsen. Os índices médios de altura do carpo foram avaliados com base nos critérios de Mac Murtry e Youm. Os índices de inclinação radial do carpo de acordo com os critérios de Shapiro.

Para a avaliação pós-operatória da altura média do carpo e translação ulnar, foi usado um sistema que utiliza o parafuso transversal ulnoradial como referência, seguindo o critério de Y. Alnot. Desta forma, é possível apreciar a evolução destes dois parâmetros, a partir dos exames radiográficos no pós-operatório imediato e determinar, assim, as suas eventuais modificações ao longo do tempo.

Os resultados obtidos nesta série foram muito satisfatórios, mau grado haver necessidade de um recuo pós-operatório mais longo, para se poder precisar uma avaliação definitiva.

Assim, no que concerne à dor, 19 dos punhos operados apresentaram-se indolores. Registou-se uma diminuição aceitável da mobilidade do punho

existente, antes da intervenção cirúrgica. Em relação à translação ulnar do carpo, esta foi inferior a 1 mm em 18 punhos e situou-se entre os 1mm e 3mm em outros 9 punhos. Por sua vez, a diminuição da altura do carpo apresentou um valor superior a 3 mm apenas em três casos e, em 14 outros casos situou-se entre 1 mm e 3 mm.

Por outro lado, a taxa de complicações foi baixa. Registou-se uma ossificação entre as osteotomias da ulna, sem repercussão funcional significativa, e um caso de migração do parafuso radioulnar. Apenas em um caso, houve necessidade de efectuar uma artrodese total do punho, aos seis anos de evolução pós-operatório, devido à presença de uma carpite erosiva dolorosa associada a um colapso progressivo do carpo.

Não houve registo de necroses cutâneas; o tempo médio de internamento foi de três dias. Interrogados sobre a eficácia da operação, 80% dos doentes manifestaram-se muito satisfeitos, 12% satisfeitos, 8% pouco satisfeitos e nenhum decepcionado.

Os resultados obtidos mostraram que a SRE é uma intervenção eficaz no tratamento do punho dorsal reumatóide com lesões radiológicas Larsen II e III, podendo ser alargada ao grau IV com resultados satisfatórios, se a instabilidade radiocárpica não for severa. Neste caso, pode ser associada à artrodese radiolunar, se houver indicação para tal. Embora não impeça a degradação radiológica do punho, pode permitir um ganho de tempo precioso em relação à realização de uma eventual artrodese ou artroplastia do punho.

Introdução e objectivos

A artrite reumatóide atinge inicialmente, de um modo geral, as articulações metacarpofalângicas principalmente a nível do dedo indicador e do dedo médio, mas 75 a 95% dos doentes acabam por apresentar um envolvimento simétrico do punho, no decurso da evolução da doença (1), conduzindo, frequentemente, a uma intervenção cirúrgica. A sinovite do punho, em particular a da articulação radioulnar distal pode, também, manifestar-se como um dos primeiros sinais da presença do processo reumatóide.

A sinovite das articulações radiocárpica, mediocárpica e radioulnar provoca uma instabilidade cárpica, e bem assim as deformidades constantes e em grau variável, que caracterizam o punho reumatóide, mau grado da inexistência de

uma deformidade típica reumatóide sendo certo, porém, que umas são mais frequentes que outras.

A estabilidade do complexo articular do punho resulta do equilíbrio entre a morfologia das superfícies ósseas das diferentes articulações e das resistências passivas capsuloligamentares, às quais se associa o efeito tirante constituído pelos tendões do punho e dos dedos da mão. O envolvimento destas unidades funcionais pelo processo reumatóide está na origem das deformidades articulares. A sinovite provoca, para além da destruição das articulações do punho, uma distensão e uma destruição dos ligamentos que estabilizam os ossos do carpo, levando à instalação das deformidades produzidas tanto pelas forças intrínsecas (contracções e *tonus* muscular) quanto pelas forças extrínsecas (gravidade e manipulação de objectos) que se transmitem ao punho. Essas deformidades são, em última análise, a tradução do desalinhamento radiocárpico: translação ulnar e desvio radial do carpo no plano frontal, subluxação palmar no plano sagital e supinação em rotação no plano transversal, às quais se associa uma diminuição da altura do carpo (1).

O envolvimento do punho na artrite reumatóide é muitas vezes pluricompartimental tornando, assim, a análise de cada uma das deformidades bastante complexa, sobretudo no plano sagital (2).

Na verdade, a dinâmica das deformidades do punho reumatóide caracteriza-se por uma instabilidade dupla: uma instabilidade dos três ossos constituintes da primeira fiada do carpo, uns em relação aos outros, e uma instabilidade do seu conjunto em relação ao rádio. Os três ossos da primeira fiada do carpo representam os três pontos de apoio sobre os quais repousa o bloco metacárpico distal. Daí, se acontecer uma dessolidarização dos três ossos entre si, todo o edifício representado pela mão modifica a sua posição em relação ao rádio. O bloco metacárpico bascula de um lado para outro, para diante ou para trás, sobre os três ossos da primeira fiada do carpo, a qual desliza sob a superfície radial em curso livre, até encontrar um batente ósseo ou ligamentar. O punho reumatóide é caracterizado essencialmente por uma instabilidade radiocárpica (Fig. 1) (3).

A sinovite radioulnar distal causa uma distensão e destruição dos ligamentos radioulnares e ulnocárpicos. A rotura dos primeiros conduz a uma luxação dorsal da cabeça da ulna com procidência da estilóide ulnar, que ao provocar microtraumatismos repetidos nos tendões extensores fragilizados pela sinovite erosiva, pode conduzir à sua rotura com queda em flexão dos dedos, particularmente a nível do quarto e do quinto. A sinovite dos ligamentos

ulnocárpicos provoca uma subluxação palmar em supinação da coluna ulnar do carpo bem como uma translação ulnar progressiva dos ossos do carpo em relação ao rádio (4).

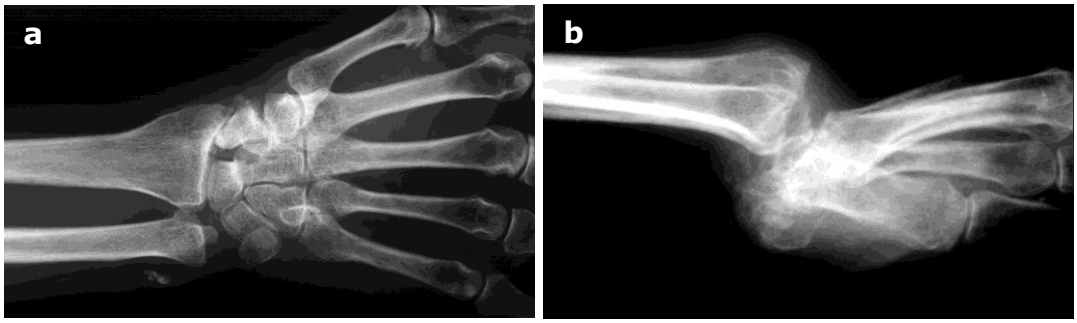

Figura 1 - Imagens radiográficas representativas da presença de instabilidade radiocárpica. a) Diastase escafolunar. b) Luxação palmar do carpo.

Por sua vez, o *pannus* sinovial da articulação radiocárpica provoca, igualmente, uma destruição ligamentar conduzindo ao desvio progressivo do carpo no sentido ulnar e também em direcção palmar, devido à acção preponderante dos tendões flexores sobre os extensores. Por outro lado, as destruições ósseas e ligamentares intracárpicas estão na origem da diminuição da altura do carpo. Além destas deformidades, o bloco carpometacárpico apresenta uma inclinação radial que é responsável, em parte, pela posição dos segmentos distais, acentuando o desvio ulnar dos dedos (4,5).

Apesar da existência de lesões inflamatórias, o punho conserva muitas vezes, durante largo tempo, uma boa mobilidade, manifestando dor apenas nos movimentos extremos. Todavia, em outros casos, as lesões são suficientemente severas para provocar dor mesmo à mobilização mais suave. Com efeito, a evolução natural a longo termo do punho reumatóide é variável, a tal ponto que o polimorfismo da doença faz, por vezes, duvidar da sua unicidade (5). Num mesmo punho e mão reumatóides, não é pouco frequente encontrarmos lesões osteoarticulares activas, em diferentes estádios de degradação radiológica.

Assim sendo, o punho pode evoluir para uma anquilose espontânea, principalmente entre o rádio e o lunato ou o escafóide, conduzindo a um punho estável e funcional. A observação deste facto levou Chamay a preconizar a artrodese radioulnar, no tratamento de certas formas do punho reumatóide, com a intenção de alcançar uma estabilização articular eficaz e duradoira (6).

Ao contrário, outros punhos apresentam uma tendência para a destruição óssea e ligamentar, provocando uma grande instabilidade e importantes deformidades e, ainda, outros para a destruição quase total do maciço cárpico. Nesta última

situação, as possibilidades terapêuticas estão praticamente limitadas a uma artrodese total do punho com um resultado funcional, muitas vezes, menos conseguido (5).

Não é aceitável deixar evoluir para a destruição total uma carpite reumatóide (Fig. 2), situação que teria uma intervenção urgente se, eventualmente, estivesse em causa um processo tumoral benigno. A melhor forma de tentar evitar que a perda progressiva do capital ósseo se vá instalando, consiste na realização precoce da sinovectomia articular associada a técnicas de estabilização radiocárpica e radioulnar.

Figura 2 – Carpite erosiva em punho reumatóide.

O tratamento inicial do punho reumatóide associa medidas de ordem geral, destinadas a agir sobre a inflamação, a um tratamento local (infiltrações com corticosteróides, sinoviórteses articulares). Uma sinovite resistente a um tratamento médico bem conduzido, durante 5 a 6 meses constitui, para nós, indicação para uma intervenção cirúrgica.

A sinovectomia tendinosa e articular representa o tratamento local por excelência da artrite reumatóide (7), à qual se devem associar procedimentos electivos de estabilização e de realinhamento do punho que incluem, entre outros, reconstruções ligamentares, artrodeses parciais radiocárpicas e intracárpicas, artrodese radioulnar inferior com pseudartrose intencional suprajacente e transferências tendinosas, isto no contexto de uma cirurgia conservadora.

A cirurgia conservadora encontra indicação no tratamento da doença nos estádios iniciais e, também, nos estádios tardios desde que a interlinha mediocárpica não esteja alterada. Não constitui motivo de controvérsia aceitar que, quando indicada, quanto mais precoce for a intervenção cirúrgica no punho reumatóide, tanto melhor será o resultado anatomofuncional.

Procedeu-se à revisão clínica e radiológica de uma série de 29 punhos submetidos a uma sinovectomia-realinhamento-estabilização (SRE), com a

intenção de avaliar os resultados deste tipo de procedimento cirúrgico electivo e conservador no tratamento do punho dorsal reumatóide.

Material e métodos

No período compreendido entre Abril de 1994 e Junho de 2005 foram submetidos a uma SRE 39 punhos reumatóides. Durante este período de tempo perdemos dois doentes que faleceram por complicações cardiovasculares relacionadas com a doença, pelo que foram excluídos deste estudo.

Assim, procedeu-se à avaliação clínica e radiológica de uma série de 29 punhos operados entre os anos 1994-2002, com um tempo médio de evolução de 5 anos e 8 meses, máximo de 10 anos e 9 meses e mínimo de 2 anos e 4 meses. Trata-se de 26 doentes, 22 do sexo feminino e 4 do sexo masculino com idades compreendidas entre 22 e 68 anos, idade média de 51 anos. Em 3 casos a operação foi efectuada nos dois punhos.

Para tanto, a dor foi classificada em 4 tipos (Quadro I) e a mobilidade do punho foi classificada em 4 estádios (Quadro II).

Quadro I – Classificação da dor pré-operatória.

Dor	**Nº de casos**
Tipo I (punho indolor)	0
Tipo II (dor ocasional aos esforços)	4
Tipo III (dor intermitente aos gestos correntes da vida)	9
Tipo IV (dor permanente e invalidante)	16
Total	**29**

Quadro II – Classificação da mobilidade pré-operatória.

Estádios	**Nº de casos**
I (flexão dorsal e palmar ≥ 90º)	4
II (flexão dorsal e palmar ≥ 50º < 70º)	15
III (flexão dorsal e palmar > 30º ≤ 50º)	8
IV (flexão dorsal e palmar ≤ 30º)	2
Total	**29**

As lesões osteoarticulares do punho foram avaliadas em 6 graus, de acordo com os critérios radiológicos estabelecidos por Larsen (8). Considera-se que no grau 0 não existe uma alteração radiológica visível e no grau V ocorre fusão radiocárpica, com desaparecimento do espaço articular.

Os índices médios de altura do carpo foram avaliados com base nos critérios de Mac Murtry e Youm. Os índices de inclinação radial do carpo de acordo com os critérios de Shapiro (Fig. 3) (2,9,10).

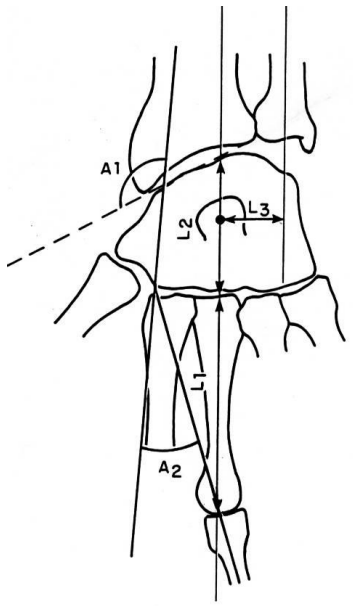

Figura 3 – Ilustração dos critérios de Mac Murtry, Youm e Shapiro: A1 ângulo de inclinação radial (N= 125º); A2 ângulo de desvio ulnar das ariculações metacarpofalângicas (N= 25º); L2/L1 índice da altura do carpo (N= 0,54 ±0,003); L3/L1 índice de translação ulnar (N= 0,3 ±0,003) (Adaptado de Alnot Y, 1985).

Para a avaliação pós-operatória da altura média do carpo e translação ulnar, foi usado um sistema que utiliza o parafuso transversal ulnoradial como referência, seguindo o critério de Y. Alnot

Assim sendo, a altura do carpo foi medida desde a base do 3º metacárpico até ao parafuso horizontal e a translação ulnar entre a linha da altura do carpo e o bordo medial da ulna. Avaliaram-se as modificações da distância TC para a determinação da translação ulnar e a distância CC para o colapso cárpico (Fig. 4). Desta forma, pode-se apreciar a evolução destes dois parâmetros, a partir dos exames radiográficos no pós-operatório imediato e determinar, assim, as suas eventuais modificações ao longo do tempo.

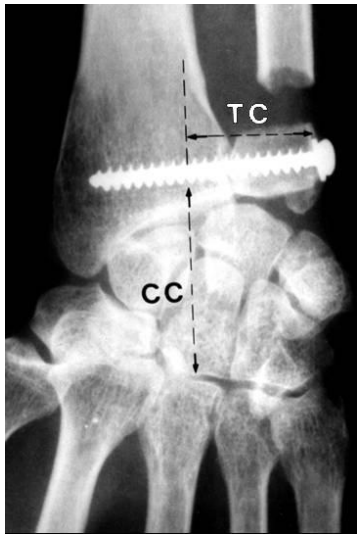

Figura 4 – Radiografia pós-operatória de uma SER do punho, onde é possível avaliar a altura do carpo (CC) e a translação ulnar do carpo (TC) segundo Y Alnot.

Técnica cirúrgica

A técnica cirúrgica utilizada compreendeu uma sinovectomia tendinosa e articular (radiocárpica, mediocárpica e radioulnar inferior), associada a um realinhamento e estabilização do punho dorsal (Fig. 5).

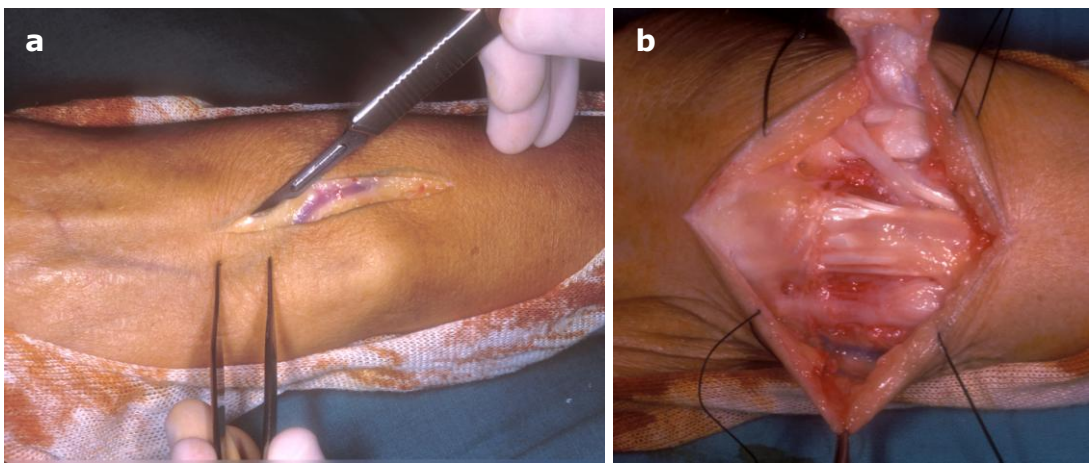

Figura 5 (continua)

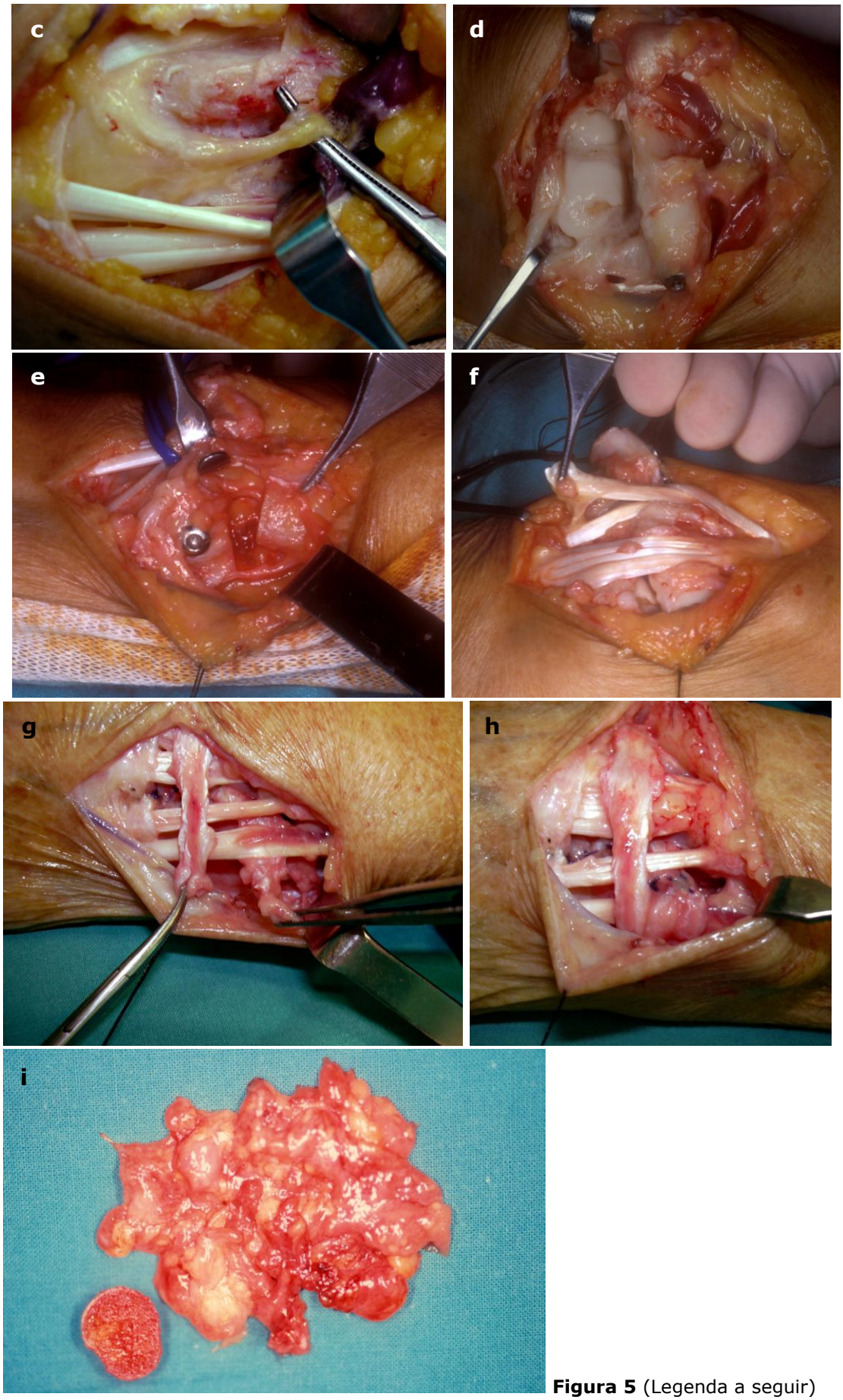

Figura 5 (Legenda a seguir)

Figura 5 – Sinovectomia-realinhamento-estabilização do punho dorsal reumatóide: imgens intra-operatórias correspondentes aos principais procedimentos. a) Incisão cutânea rectilínea; b) tenossinovectomia do aparelho extensor; c) Identificação e neurectomia do nervo interósseo posterior; d) Sinovectomia radiocárpica, intercárpica e radiolunar inferior; e) Operação de Sauvé-Kapandji; f) Transferência do tendão do longo extensor radial do carpo para o curto extensor radial do carpo; g,h) Realinhamento do tendão extensor lunar do carpo através de uma plastia do retináculo dorsal, o qual foi dividido em duas partes. A parte proximal foi posicionada à frente dos extensores e a outra por detrás; i) Sinovial patológica excisada e o fragmento ósseo ressecado que foi utilizado como enxerto na artrodese radioulnar.

A abordagem do punho foi efectuada através de uma incisão cutânea dorsal mediana e rectilínea, evitando angulações que constituem factores de necrose numa pele já por si fragilizada pelo tratamento médico.

Em seguida, procedeu-se à sinovectomia do aparelho extensor uma vez realizada a dissecção/abertura do retináculo dorsal do carpo, no sentido do bordo ulnar para o radial referenciando, previamente, os ramos sensitivos dos nervos ulnar e radial. Os diferentes compartimentos foram, deste modo, sucessivamente abordados, com excepção do primeiro compartimento que foi preservado, por forma a conseguir-se uma zona de charneira para o retináculo dorsal do carpo.

Procedeu-se, sistematicamente, à dessensibilização posterior do punho excisando, para isso, o ramo terminal do nervo interósseo posterior e o seu colateral radioulnar, segundo a técnica preconizada por Tubiana. O nervo interósseo posterior é facilmente referenciado na face ulnar do tubérculo de Lister que, por sua vez, deve ser boleado com a intenção de evitar posteriores roturas tendinosas por artrito. No decurso da intervenção, nenhum dos casos apresentou a presença de uma rotura dos tendões extensores.

Em seguida, efectuou-se a sinovectomia radiocárpica e intercárpica. Para isso, um retalho capsular em forma de U com uma base distal foi destacado do bordo posterior do rádio. O bordo radial do retalho desce ao longo da estilóide radial e a incisão ulnar corresponde à interlinha entre os ossos lunato e o triquetro.

A articulação radiocárpica foi exposta por forma a permitir a inspecção das superfícies articulares, o que se consegue através da flexão completa do punho. Excisou-se o *pannus* sinovial ao nível da face posterior do carpo, no recesso estiloideu radial, nas articulações intermetacárpicas e também na articulação radioulnar inferior, de modo a conseguir-se uma sinovectomia o mais ampla possível.

A segunda parte da intervenção consistiu num realinhamento e estabilização do punho tendo-se associado, para isso, uma transferência tendinosa a uma operação de Sauvé-Kapandji.

Assim, o tendão do longo extensor radial do carpo foi transferido para o tendão do curto extensor radial do carpo, com o propósito de diminuir as forças de inclinação radial. A operação de Sauvé–Kapandji consiste numa artrodese radioulnar inferior com uma pseudartrose suprajacente intencional, ao nível da diáfise ulnar.

A cabeça da ulna encontrava-se sistematicamente subluxada no sentido dorsal. Um segmento ósseo do cúbito com cerca de 0,5 cm foi excisado, o mais baixo possível, para evitar a saliência da diáfise ulnar. Após a espongialização das superfícies articulares, fixou-se a cabeça da ulna com um parafuso procedendo-se, desta forma, à artrodese radioulnar inferior com preservação do desfiladeiro osteoligamentar. O estado da cabeça ulnar permitiu em todos os casos a realização da artrodese.

Depois, o retinaculo dos extensores foi dividido em duas partes. A parte proximal foi colocada à frente dos tendões extensores e uma plastia a nível do seu bordo ulnar permitiu o realinhamento do tendão extensor ulnar do carpo, que se situou, invariavelmente, luxado no sentido palmar. Para além disso, esta porção do ligamento reforçou a cápsula dorsal, que foi preservada na medida do possível. Por sua vez, a parte distal, muitas vezes frágil, foi colocada por detrás dos tendões extensores com o intuito de evitar a ocorrência da "corda" tendinosa dorsal, dado que a pele e tecido celular subcutâneo destes doentes é muito frágil e pouco espesso, respectivamente.

Em todos os casos foram aplicados uma tala gessada anterior e um dreno do tipo aspirativo, assim como a administração de antibiótico (profilaxia cirúrgica com uma cefalosporina de terceira geração) e a adaptação do protocolo referente aos corticosteróides.

A mobilização do punho realizou-se aos dez dias do pós-operatório, passando o doente a utilizar uma tala de repouso nocturna a partir das três semanas e por um período adicional de cerca de três semanas.

Resultados

Sob o ponto de vista clínico, todos os doentes propostos para a intervenção apresentavam dor e sinovite dorsal do punho, com síndrome radioulnar inferior. Em quatro casos a dor enquadrava-se no estádio II, em 9 no estádio III e em 16 no estádio IV (Quadro I). Em 4 punhos a mobilidade enquadrava-se no estádio I, em 15 no estádio II, noutros 8 no estádio III e em 2 no estádio IV (Quadro II). A pronação e a supinação do antebraço estavam comprometidas em 16 casos

Importa dizer que a terapêutica medicamentosa da grande maioria destes doentes (92%) incluia a administração combinada de antireumáticos de acção lenta modificadores da doença e de corticosteróides, fármacos que apresentam uma acção anti-inflamatória e analgésica. Por outro lado, trata-se de doentes que foram submetidos, antes ou depois da SER do punho, a diversos tipos de intervenções cirúrgicas, devido ao compromisso poliarticular que caracteriza a doença.

O exame clínico mostrou que houve uma melhoria significativa no que diz respeito à dor. A maioria dos doentes apresenta um punho praticamente indolor. A presença de dor intermitente aos gestos da vida corrente foi referida por 7 doentes e a dor ocasional aos esforços por outros 3 doentes (Quadro III).

Quadro III - Avaliação da dor e mobilidade pós-operatória.

Dor pós-operatória	**(n=29)**
Tipo I	19
Tipo II	7
Tipo III	3
Tipo IV	0
Mobilidade pós-operatória	**(n=29)**
Estádio I	3
Estádio II	12
Estádio III	10
Estádio IV	4

Registou-se uma modificação da mobilidade global do punho em relação à avaliação pré-operatória, ao longo do tempo pós-operatório. Os resultados são inferiores (Quadro III). Em 3 casos quantificou-se como maior ou igual a 90º, em 12 entre 50º e 70º, em 10 entre 30º e 50º e, em quatro casos a mobilidade era menor que 30º. A pronação e a supinação do antebraço apresentaram-se em 75% dos doentes dentro de valores próximos do normal.

Em relação ao estudo radiológico pré-operatório, em 15 punhos as lesões osteoarticulares foram classificadas no grau II de Larsen, em 12 no grau III e nos restantes 2 no grau IV (Quadro IV).

Quadro IV - Avaliação radiológica pré-operatória.

Avaliação radiográfica de Larsen	**(n=29)**
Grau II	15
Índice médio da altura do carpo = 0,46	
Índice de desvio radial ≤ 125º	
Grau III	12
Índice médio da altura do carpo = 0,43	
Índice de desvio radial ≥ 125º	
Grau IV	2
Índice médio da altura do carpo = 0,39º	

Os 15 punhos com lesão radiológica no grau II apresentaram um índice médio da altura do carpo de 0,49. A avaliação do índice de inclinação radial mostrou 6 desalinhados com um ângulo A1 inferior a 125º e 9 punhos alinhados. No grau III, o índice médio da altura do carpo foi de 0,42. A determinação do índice de inclinação radial revelou um desalinhamento em todos os punhos, com um ângulo A1 superior a 125º.

No respeitante aos dois punhos classificados no grau IV, um deles apresentava uma instabilidade com subluxação anterior do carpo. O índice médio da altura do carpo foi de 0,40.

No que concerne à medição da altura do carpo, esta modificou-se pouco ao longo do tempo de evolução pós-operatória. Observou-se um colapso cárpico entre 0,5 e 1 mm em 14 punhos, entre 1 e 3 mm em 12 punhos e, maior do que 3 mm e menor que 6 mm em 3 casos (Quadro V).

Quadro V - Avaliação radiológica pós-operatória.

Diminuição da altura do carpo	**(n=29)**
0,5 – 1 mm	14
1 – 3 mm	12
3 – 6 mm	3
Translação ulnar do carpo	**(n=29)**
< 1 mm	18
> 1 < 3 mm	9
> 3 mm	2

Em relação à translação ulnar do carpo, 18 punhos não apresentaram nenhuma acentuação ou uma ligeira translação inferior a 1 mm, noutros 9 casos situou-se entre 1 e 3 mm e em dois casos foi superior a 3 mm (Quadro V). Por último, no que concerne à inclinação radial do carpo 13 dos punhos desalinhados mostraram uma estabilização ao longo do tempo decorrido.

Como complicações registou-se num caso uma ossificação na zona de excisão do segmento ósseo ulnar, sem repercussão funcional e, em dois casos uma migração do parafuso ulnoradial que foi removido, por causar uma saliência dolorosa na pele. Apesar de uma parte significativa dos doentes apresentar uma pele fragilizada, não houve a ocorrência de necroses cutâneas. De modo semelhante, não se observou a presença de roturas do aparelho extensor ao longo do tempo de evolução pós-operatória. A artrodese radioulnar inferior foi conseguida, excepto em um caso.

Num caso, procedeu-se a uma artrodese total do punho, aos seis anos de evolução, porque ocorreu progressivamente uma degradação cárpica dolorosa com colapso ósseo maior que 3 mm, devido a uma carpite erosiva resistente ao tratamento médico instituído. Trata-se de um doente do sexo masculino, que sofre de uma artrite reumatóide agressiva. Importa realçar que neste caso não foi conseguida a artrodese radioulnar inferior, devido a um erro de técnica cirúrgica. A excisão do segmento ósseo ulnar foi efectuada em situação bastante proximal observando-se, também, uma diastase radioulnar inferior.

O tempo médio de internamento hospitalar foi de 3 dias.

Questionados sobre a eficácia clínica da intervenção cirúrgica, 80% dos doentes manifestaram-se muito satisfeitos, 12% satisfeitos, 8% pouco satisfeitos e nenhum decepcionado.

Discussão

O objectivo central da cirurgia do punho dorsal reumatóide é conseguir alcançar um punho indolor, estável e alinhado, e bem assim a perenidade do resultado ao longo do tempo. Os resultados obtidos neste trabalho foram muito satisfatórios. No concernente à dor, 19 dos punhos operados apresentaram-se indolores. Registou-se uma diminuição aceitável da mobilidade do punho existente, antes da intervenção cirúrgica. Em relação à translação ulnar do carpo, esta foi inferior a 1 mm em 18 punhos e situou-se entre os 1mm e 3mm em outros 9 punhos. Por sua vez, a diminuição da altura do carpo apresentou um valor superior a 3 mm apenas em três casos e em 14 outros casos situou-se entre 1 mm e 3mm (Fig. 6, 7 e 8).

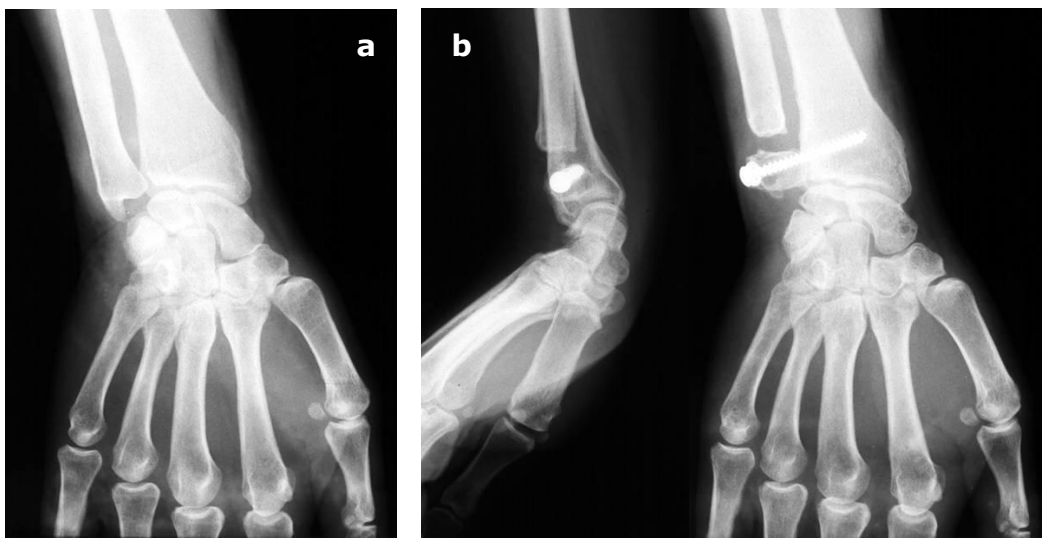

Figura 6 – Exemplo de uma degradação no grau II. a) Exame radiográfico pré-operatório; b) Controlo radiológico aos 7 anos de evolução. Punho estável e indolor.

Por outro lado, a taxa de complicações foi baixa. Registou-se uma ossificação entre as osteotomias da ulna, sem repercussão funcional significativa, e um caso de migração do parafuso radioulnar. Apenas em um caso, houve necessidade de efectuar uma artrodese total do punho, aos seis anos de evolução pós-

operatório, devido à presença de uma carpite erosiva dolorosa associada a um colapso progressivo do carpo.

Figura 7 – Punho reumatóide no grau II. a) Controlo radiográfico pré-operatório; b) Aos 7 anos e 6 meses de evolução, onde se pode observar uma degradação radiológica ligeira, com conservação da mobilidade pré-operatória. Punho estável.

Figura 8 – Punho reumatóide no grau III de Larsen. a) Exames radiológicos pré-operatórios; b) Aos 8 anos e três meses de evolução o punho mantêm-se estável embora com uma perda da altura do carpo.

A cirurgia conservadora do punho dorsal reumatóide tem como objectivos fundamentais a supressão da dor, a melhoria da função e, também, a correcção das deformidades e a prevenção das roturas tendinosas. A prevenção da ocorrência/agravamento das deformidades do punho e da mão ao longo do tempo, deve constituir o elemento mais importante no tratamento do punho

reumatóide. Importa assegurar a perenidade do resultado alcançado com a intervenção cirúrgica.

Neste contexto, os termos "cirurgia dorsal do punho" ou "cirurgia conservadora", na qual se enquadra a sinovectomia-realinhamento-estabilização, envolvem todos os procedimentos cirúrgicos associados a uma sinovectomia articular dorsal, com a intenção de realinhar ou estabilizar o carpo (11,12) aceitando, por definição, o "punho dorsal" como uma entidade anatómica cirúrgica.

Para isso, usando uma única via de abordagem é possível realizar no mesmo tempo cirúrgico: uma sinovectomia do aparelho extensor e a reparação de uma eventual rotura tendinosa; uma sinovectomia articular (radiocárpica, mediocárpica, carpometacárpica e radioulnar); a neurectomia do nervo interósseo posterior; o tratamento das alterações da articulação radioulnar distal; a transposição anterior do ligamento anular posterior do carpo; a reposição do músculo extensor ulnar do carpo e, ainda, a correcção do desvio radial do carpo por transferência tendinosa.

A dor, presente em todos os casos, foi a causa principal da intervenção cirúrgica. Na revisão dos processos clínicos, a maioria dos doentes (n=19) apresentava um punho indolor e funcional. Este resultado está fortemente correlacionado com a realização de sinovectomia tendinosa e articular, particularmente a nível da articulação radioulnar inferior, sede habitual de dor inflamatória invalidante, e bem assim com a excisão sistemática do nervo interósseo posterior. Ainda assim, a desnervação parcial da articulação provocada pela própria abordagem cirúrgica, representa outro factor para a supressão da dor.

A técnica cirúrgica usada permite efectuar uma sinovectomia o mais ampla possível eliminando, desta forma, os sintomas ligados à distensão causada pela proliferação sinovial. Com efeito, a sinovectomia tendinosa é considerada por muitos autores, como uma intervenção de primeiro plano no tratamento do punho reumatóide (13-18).

Nesta série, não se encontrou a presença de roturas do aparelho extensor ao longo do tempo de evolução pós-operatório. A excisão da sinovial inflamada facilita o deslizamento dos tendões extensores, não é causa de aderências tendinosas, melhora a função e força da mão, suprime a dor causada pela compressão das estruturas nervosas e previne, ainda, a ocorrência de roturas tendinosas (19).

Por outro lado, o boleamento do tubérculo de Lister assim como a correcção da incongruência da cabeça da ulna, pretendem evitar a ocorrência de roturas tendinosas por atrito, particularmente as do tendão do longo extensor do polegar, muitas vezes não diagnosticada, porque o doente pode apresentar, também, uma deformidade em "botoeira" com hiperextensão da articulação interfalângica.

As recidivas das tenossinovectomias são possíveis, mas raras. Esta observação pode encontrar justificação na técnica cirúrgica usada. A transposição anterior do retináculo dos extensores ao permitir a colocação dos tendões extensores num ambiente celulo-adiposo cria, desta forma, condições pouco favoráveis à proliferação da sinovial reumatóide. No caso de ocorrer uma recidiva da sinovite, a nova sinovial contém menos células, é menos vascularizada e imunologicamente menos competente originando, por isso, reacções inflamatórias menos intensas (18,20).

Outro elemento importante da técnica cirúrgica usada pretende-se com a intenção de alcançar o realinhamento-estabilização do punho, que pode ser assegurado pelas estruturas moles, ou seja, pela transposição anterior retináculo extensor do carpo, pela reposição dorsal do tendão do extensor ulnar do carpo e, em caso de necessidade, pela transferência do longo extensor radial para o tendão do curto extensor radial do carpo ou para o tendão do extensor ulnar do carpo.

No entanto, o realinhamento-estabilização do punho conseguido apenas pelos tecidos moles parece insuficiente para prevenir a translação ulnar e a subluxação palmar do carpo, no caso de a artrite reumatóide progredir no sentido da laxidez/destruição dos ligamentos e/ou reabsorção óssea, envolvimento do tipo III segundo a classificação de Simmen (21). Por isso, torna-se necessário associar um procedimento ósseo que permita uma melhor estabilização do punho e também uma reabilitação funcional precoce, com é o caso da operação de Sauvé-Kapandji (22-25).

A artrodese representa o procedimento cirúrgico mais fidedigno e durável para o tratamento das afecções articulares, embora com a desvantagem de sacrificar a mobilidade articular a favor da estabilidade.

No punho, é possível conseguir a fusão da articulação radioulnar distal com conservação ou mesmo aumento da amplitude dos movimentos de pronação e supinação do antebraço provocando, para tal, uma pseudartrose intencional

imediatamente proximal à artrodese. Esta intervenção é conhecida pelo nome de operação de Sauvé-Kapandji (26,27).

Com a intenção de conseguir alcançar a estabilização do desfiladeiro radioulnar inferior usou-se a operação de Sauvé-Kapandji. A conservação do desfiladeiro radioulnar inferior pela operação de Sauvé-Kapandji, enquadrada na sinovectomia-realinhamento-estabilização, aumenta de um modo apreciável e útil a superfície articular radial e a zona de apoio do lunato que está, habitualmente, deslocado para dentro. Ao conservar as formações fibrosas inseridas na estilóide ulnar estabiliza, desta forma, o desfiladeiro radioulnar (28) com um resultado estético bastante conseguido, uma vez que conserva a proeminência dorsal característica da cabeça ulnar quando o antebraço se encontra em pronação.

Por outro lado, ao assumir um efeito de batente interno – um calço -, a cabeça ulnar tende a impedir a translação ulnar progressiva dos ossos do carpo em relação ao rádio. Na série estudada, permitiu a estabilização do desfiladeiro radioulnar inferior, sendo a translação ulnar inferior a 1 mm em 11 dos casos. Em dois punhos que apresentavam um grau radiológico IV de Larsen, o resultado foi satisfatório (Fig. 9).

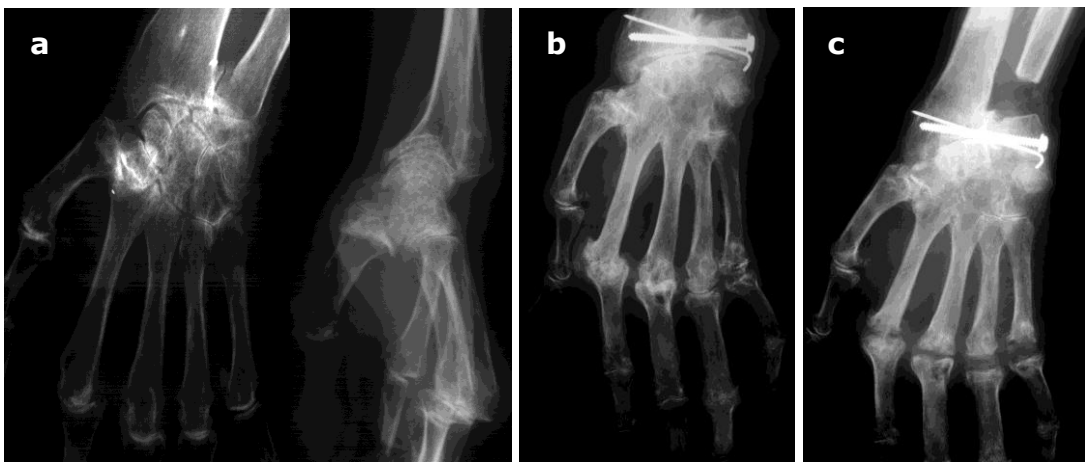

Figura 9 – Imagens radiográficas de um punho reumatóide operado no grau IV. a) Exames radiográficos pré-operatórios. b) Controlo radiológico aos 5 anos de evolução pós-operatória. c) Posteriormente foram aplicadas próteses na articulações metacarpofalângicas, e após 4 anos o punho mantém-se estável embora com uma diminuição da mobilidade articular.

Mas, a operação de Sauvé-Kapandji não permite a correcção do desvio do lunato ou do escafóide cárpico existentes. Além disso, a indicação desta técnica está condicionada pelo estado dos ligamentos. Assim, não permite alcançar uma estabilização do carpo quando existe uma luxação dorsal da cabeça da ulna

associada a uma deformidade em supinação, uma vez que os ligamentos radioulnares distais e ulnocárpicos se encontram destruídos.

Nestas situações ou quando a instabilidade radiocárpica é severa, objectivada pelo estudo radiológico funcional do punho, temos usado a artrodese radiolunar, que pode ser associada à operação de Sauvé-Kapandji com vantagens acrescidas. Outra solução inclui a realização de uma artrodese radioescafolunar. As artrodeses mediocárpicas – escafo-trapezo-trapezóideia, escafocapitato ou outras mais alargadas- encontram indicações excepcionais no tratamento do punho reumatóide, ao contrário do que acontece no punho traumático.

Importa referir que nos punhos enquadrados no tipo III de Simmen, com uma severa reabsorção óssea associada a uma instabilidade radiocárpica, a artrodese total do punho representa uma intervenção eficaz, muito embora à custa da perda da mobilidade articular (29). Na maior parte dos punhos reumatóides instáveis que tratamos, com degradação osteoarticular no grau IV/V de Larsen, temos vindo a usar, cada vez mais, a artrodese total do punho na qualidade de intervenção definitiva (30).

Chamay (6), em 1983, propôs a artrodese radiolunar como um dos métodos de estabilização óssea do punho. De facto, à semelhança do que ocorre com a impactação espontânea do escafóide na superfície articular do rádio, a fusão radioulnar constitui uma das formas de estabilização natural do punho (Fig. 10).

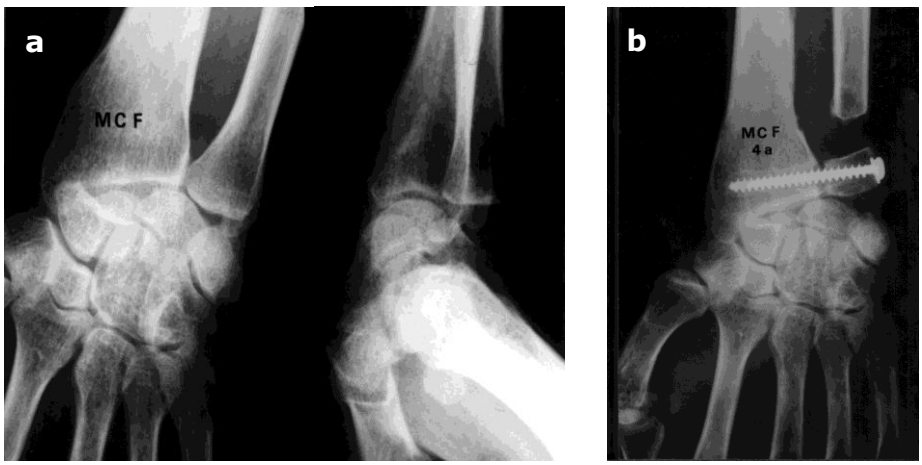

Figura 10 – Exames radiográficos de um punho reumatóide no grau II. a) Exames radiográficos pré-operatórios; b) Aos 4 anos de evolução pós-operatória continua estável, indolor e com conservação da mobilidade pré-existente. Notar a impactação do escafóide na superfície articular do rádio.

Assim, à artrodese radioulnar são associadas uma sinovectomia do punho e uma excisão da cabeça da ulna. Esta intervenção está indicada, segundo o seu autor,

nas situações de punhos reumatóides instáveis, uma vez que permite a reposição normal do lunato e a redução da subluxação radiocárpica, nos estádios radiológicos I, II e III de Larsen. Em todos os casos, o capital ósseo do carpo deve estar conservado, assim como a interlinha articular entre o capitato e o lunato, o que nem sempre acontece nos punhos reumatóides que nos propomos tratar.

Apesar de os resultados clínicos obtidos serem encorajantes, talvez porque a articulação mediocárpica oferece uma estabilização intrínseca superior à da articulação radiocárpica, a degradação posterior da interlinha mediocárpica persiste como um risco de difícil avaliação neste tipo de intervenção cirúrgica (7).

Ainda dentro deste contexto, importa dizer que a excisão da cabeça ulnar, conhecida como operação de Darrach, combinada com a sinovectomia, tem sido criticada por diversos autores, que a consideram ser responsável por um aumento da translação ulnar do carpo, sobretudo se a mobilidade pré-existente do punho estiver conservada e nos casos de artrite reumatóide progressiva (26,31,32).

Todavia, torna-se importante dar conta que, ao longo do tempo, a técnica evoluiu no sentido da excisão económica da extremidade distal do cúbito com conservação das estruturas estabilizadoras internas do carpo conduzindo, desta forma, a uma melhoria dos resultados (33,34). Para A. Lluch (1) a translação ulnar do carpo está mais relacionada com envolvimento dos ligamentos radiocárpicos, secundário a sinovite radiocárpica, do que à excisão da cabeça da ulna, considerando que o único inconveniente ligado a este procedimento é, provavelmente, a instabilidade da diáfise ulnar. Seja como for, na maioria das situações a excisão da cabeça da ulna, na ausência de um gesto estabilizador da articulação radiocárpica agrava a sua instabilidade (3).

Quanto à correcção do desvio radial e a rotação em supinação do carpo preconiza-se, como se disse, a transferência do longo extensor radial do carpo para o curto extensor radial do carpo ou para o extensor ulnar do carpo, para corrigir a primeira. Contudo, não existem na literatura noções precisas sobre os resultados das transferências tendinosas no realinhamento-estabilização do punho. São técnicas que não evitam a desestabilização radiográfica e não impendem, particularmente, a translação ulnar do carpo na artrite reumatóide progressiva (16,33). Embora seja difícil valorizar os resultados das transferências tendinosas, a transferência do longo extensor radial do carpo para o curto extensor radial do carpo só pode ser benéfica porque, ao contrariar

as forças de inclinação radial, constitui mais um factor para o realinhamento do punho. Daí, constituir um dos passos da técnica que usamos, sempre que indicado.

No que concerne à correcção da deformidade em supinação do carpo, foram propostas técnicas diversas, geralmente combinadas com a excisão da cabeça da ulna, com a intenção de reduzir a luxação palmar do carpo e a luxação dorsal da ulna. Contudo, a mais simples e eficaz consiste na reposição dorsal do tendão do músculo extensor ulnar do carpo, sobretudo se a cabeça da ulna for conservada (1), procedimento usado em todos os casos desta série.

Uma das questões que continua a merecer a atenção dos investigadores diz respeito à progressiva perda do capital ósseo dos punhos operados, e a sua relação com a presença de factores de ordem biológica e mecânica e, ainda, com a própria actividade da doença.

Muitos autores são concordes em considerar que a sinovectomia articular tem uma acção favorável sobre a dor e a função articular (12,16,18,35) apesar de não impedir a continuação da destruição osteoarticular, originada pela actividade da doença.

Quanto ao papel que a sinovectomia articular desempenha na prevenção do agravamento da destruição osteoarticular do punho, as opiniões divergem.

Y. Alnot (26) refere que em punhos bem estabilizados, a degradação radiológica é menos marcada. Um outro estudo a longo termo, com um recuo de 10 anos (17), mostrou uma discordância entre as imagens radiológicas, que continuavam a evoluir, e a ausência habitual de dor. De acordo com as estatísticas descritas por Mannerfelt e pelo grupo multicêntrico ERASS (36), apenas 2 a 6% dos doentes foram submetidos a uma artrodese do punho, em séries com mais de 10 anos de evolução pós-operatória. Tendo como referência o punho contralateral não operado, concluiram que a sinovectomia permitiu ganhar um tempo precioso, adiando a realização de uma intervenção cirúrgica mais invalidante.

Fourastier (33) põe em causa a necessidade da sinovectomia intracárpica, Numa série de 54 punhos reumatóides tratados com sinovectoma dos extensores associada a uma excisão económica da extremidade distal do cúbito, respeitando a continuidade das estruturas estabilizadoras internas do carpo, e sem a realização da sinovectomia intracárpica, não encontrou uma diferença significativa na evolução radiológica do punho em relação às séries publicadas em que se procedeu à sinovectomia intracárpica considerando-a, mesmo, um

factor de instabilidade e de rigidez articular. Para além disso, descreve um resultado superior em relação à mobilidade residual do punho.

Na série estudada, a sinovectomia articular não impediu a degradação radiológica dos punhos, mas não foi causa de rigidez articular significativa. A mobilidade pré-existente foi moderadamente afectada. Para isso, foi determinante a sua associação com o realinhamento do punho e estabilização do desfiladeiro radioulnar inferior permitindo, deste modo, a mobilização articular precoce.

O facto de originar um certo grau de rigidez articular devido à fibrose pós-cirúrgica, não deve ser considerado como um inconveniente mas antes uma vantagem, porquanto o punho torna-se mais estável e, consequentemente, apresenta uma menor tendência para se deformar. No punho, a estabilidade e a ausência de dor são mais importantes do que a mobilidade. Em muitos punhos reumatóides, um arco de movimento com 30º de flexão e 30º de extensão pode ser suficiente.

Para A. Lluch (1), embora seja difícil conseguir-se uma sinovectomia radical, esta deve realizar-se mais frequentemente e com uma melhor precisão técnica porque, caso contrário, a deterioração articular será mais rápida. Seja como for, a sinovectomia realizada em tempo útil pode frenar/retardar o processo de destruição osteoarticular e, como se disse, deve ser combinada com procedimentos que assegurem um realinhamento-estabilização do punho, por forma a obter o melhor resultado ao longo do tempo.

Neste trabalho, a sinovectomia-realinhamento-estabilização do punho dorsal reumatóide mostrou ser uma intervenção eficaz. É tecnicamente pouco exigente, não está associada a um aumento da morbilidade local, permite uma estabilização imediata do punho, que autoriza uma reabilitação funcional precoce, embora não corrija a subluxação anterior do carpo e o desalinhamento do osso lunato existentes. Para além disso, pode ser associada a uma intervenção no membro inferior – a um realinhamento metatarsal unilateral ou eventualmente bilateral -, no mesmo tempo cirúrgico com duas equipas cirúrgicas a trabalhar em simultâneo.

No entanto, temos consciência que a artrite reumatóide é uma doença activa, progressiva, e por isso, a avaliação dos procedimentos cirúrgicos requer um período mais longo de recuo pós-operatório, sendo certo que os resultados a longo termo estão intimamente relacionados com a manutenção da estabilidade

da articulação radiocárpica, os quais poderão vir a interferir nossos critérios actuais.

A sinovectomia-realinhamento-estabilização do punho dorsal reumatóide não tem a capacidade de prevenir, tanto a progressão da doença quanto a destruição osteoarticular. Os punhos operados têm mostrado uma estabilidade satisfatória ao longo do tempo e é de supor que, em muitos casos, a cirurgia de revisão, a fusão total do punho ou a substituição articular total do punho, possa ser evitada/adiada de forma permanente e, outros, ganhem um período de tempo precioso. Como diz a sabedoria popular "enquanto o pau vai e vem, a gente folga as costas".

Por último, a SER do punho dorsal reumatóide está indicada nos estádios II e III de Larsen e, também, no estádio IV se a instabilidade sagital do punho for pouco significativa, ou no caso de ser grave pode ser associada a uma artrodese radiolunar no mesmo tempo cirúrgico.

Conclusões

Os resultados obtidos no decurso deste trabalho clínico permitiram chegar às seguintes conclusões:

- A sinovectomia-realinhamento-estabilização do punho dorsal reumatóide compreende: a sinovectomia do aparelho extensor com neurectomia do ramo terminal do nervo interósseo posterior e o do seu colateral radioulnar; a sinovectomia radiocárpica, intercárpica e carpometacárpica; o realinhamento e estabilização do punho associando-se, para isso, uma transferência tendinosa a uma operação de Sauvé-Kapandji e, por último, uma plastia do retináculo dorsal do carpo, a nível do seu bordo ulnar, por forma a permitir o realinhamento do tendão extensor ulnar do carpo.

- A sinovectomia-realinhamento-estabilização do punho dorsal reumatóide mostrou ser uma intervenção cirúrgica eficaz no alívio/supressão da dor e do conflito radioulnar inferior;

- Conservou na maior parte dos casos uma mobilidade global do punho funcional;

- A taxa de morbilidade e o número complicações foram baixas. Apenas um caso foi submetido a cirurgia de revisão, com recurso a uma fusão total do punho;
- Nos casos estudados, não houve agravamento significativo da translação ulnar do carpo, o colapso radiocárpico foi moderado, muito embora o tempo de recuo seja considerado insuficiente, para permitir uma avaliação definitiva dos resultados;
- Pode ser realizada com anestesia periférica – bloqueio axilar - , num breve período de hospitalização e sem grande sofrimento para o doente.
- Não requer uma reabilitação pós-operatória complexa e demorada. Pode ser associada a outro tipo de intervenção nos membros inferiores, na mesma sessão operatória, por duas equipas a trabalhar em simultâneo;
- Está indicada nos graus radiológicos II e III de Larsen, podendo ser alargada ao grau IV com um resultado satisfatório, se a instabilidade radiocárpica não for severa. Neste caso, pode ser associada à artrodese radiolunar, se houver indicação para tal;
- Pretende-se prevenir a ocorrência de um desvio do carpo no plano frontal e sagital, que pode ser avaliado pela evolução radiológica do punho;
- Representa uma intervenção de primeiro plano no tratamento do punho dorsal reumatóide, permitindo alcançar um punho funcional, que se mantém ao longo do tempo;
- Mau grado não impedir a degradação radiográfica do punho, que está intimamente ligada com o tipo evolutivo da doença reumatóide, permite alcançar um ganho de tempo precioso em relação à eventual implantação de uma artroplastia de substituição articular ou à realização de uma eventual artrodese total do punho.

Referências bibliográficas

1. Lluch A. Aspects actuels du poignet rhumatoïde. Cahiers d´enseignement de la SOFCOT, Conférences d´ enseignement: 203-222, 2000.
2. Pagliei A. Examen radiologique du poignet rhumatöide. In Traité de la Chirurgie de la Main, tome 5: 232-249, Direction Raoul Tubiana, Masson, Paris, 1995.
3. Chamay A. Indications, technique et résultats des arthrodèses partielles dans le traitement des polyarthrites rhumatöides du poignet. In Traité de la Chirurgie de la Main, tome 5: 452-460, Direction Raoul Tubiana, Masson, Paris, 1995.

4. Tubiana R. Pathogenesis of the deformities of the rheumatoid wrist. In The Rheumatoid Hand and Wrist: 5-11, Monographie de la Société Française de Chirurgie de la Main, Edited by R. Tubiana, Expansion Scientifique Publications, 1998.

5. Allieu Y, Aubriot JH. Chirurgie de la polyarthrite rhumatoïde. Encycl Méd Chir (Elsevier, Paris-France), Appareil locomoteur, 14-220-B-10, 16p, 1991.

6. Chamay A, Della Santa D, Vilaseca A. L´arthrodèse rádio-lunar, facteur de stabilité du poignet rhumatoïde. Ann Chir Main 2: 5-17, 1983.

7. Tubiana R. Indications du traitement Chirurgical da la polyarthrite rhumatoíde au niveau de la main et du membre supérieur. In Traité de chirurgie de la main, tome 5: 490-515, sous la direction de Raoul Tubiana, Masson, Paris, 1995.

8. Larsen A, Dahle K, Eek M, Phale J. Radiographic evaluation of rheumatoid arthritis by standard reference films. J Hand Surg 8: 667-669, 1983.

9. Alnot JY. La chirurgie du poignet rhumatoïde. In Cahiers d´Enseignement de la SOFCOT. Conférences d´Enseignement: 5-21, 1985.

10. Youm Y, Flatt A. Kinematics of the wrist. Clin Orthop 149: 21-32, 1980.

11. Allieu Y, Canovas F. Conservative surgery of the dorsal rheumatoid wrist. Techniques in Hand and Upper Extremity Surgery 6: 42-48, 2002.

12. Allieu Y. Synovectomy and realignment-stabilisation of the dorsal rheumatoid wrist. In Surgical Techniques in Orthopaedics and Traumatology 55-310-C-10: 6p, Editions Scientifiques et Médicales Elsevier SAS, Paris, 2001.

13. Allieu Y. Surgical treatment of the rheumatoid wrist - a series of 603 rhematoid wrists operated between 1968 and 1994 -. In The Rheumatoid Hand and Wrist: 63-79, Monographie de la Société Française de Chirurgie de la Main, Edited by R. Tubiana, Expansion Scientifique Publications, 1998.

14. Connor J, Nalebuff EA. Current recommendations for surgery of the rheumatoid hand and wrist. Curr Pin Rheumat 7(2): 120-124, 1995.

15. Dumontier C. Les synovectomies chirurgicales de la face dorsal du poignet dans la polyarthrite rhumatoïde de l´adulte. In Monographies des Annales de Chirurgie de la Main, Paris, Expansion Scientifique, 33-44, 1990.

16. Dumontier C. Sinovectomy of the rheumatoid wrist. In The Rheumatoid Hand and Wrist: 21-34, Monographie de la Société Française de Chirurgie de la Main, Edited by R. Tubiana, Expansion Scientifique Publications, 1998.

17. Gswend N, Kentsch A. Late results of synovectomy of wrist, MCP and PIP joints. Multicenter Study. Clin Rheum 4: 23-25, 1985.

18. Hämäläinen M. Les synovectomies articulaires. In Traitement Chirurgical de la Polyarthrite Rhumatoïde: 12-20, sous la direction de Allieu Y, Simon L, Masson, 1986.

19. Stanley JK, Gidden DJ. Extensor tenosynovectomy in the rheumatoid hand. In Surgical Techniques in Orthopaedics and Traumatology 55-300-A-10, 4p, Editions Scientifiques et Médicales Elsevier SAS, Paris, 2000.

20. Gswend N. Sinovectomia, eficácia e importância clínica. Rheuma 7: 35-39, 1994.

21. Simmen BR, Bogoch ER. The Rheumatoid Wrist: Natural Course and Consequences for Surgery. In Rheumatoid Arthritis, Current Trends in Diagnostic, Conservative Treatment, and Surgical Reconstruction, Edited by H. Baumgartner et al, Georg Thieme Verlag Stuttgart, New York, 1995.

22. Mikkelsen SS, Lindblad BE, Sommer J. Sauvé-Kapandji operation for disorders of the distal rádioulnar joint. Contemp orthop : 26 (2), 151-5, 1993.

23. Nakamuro R, Tsunoda K, Watanabe K. The Sauve-Kapandji procedure for chronic dislocation of the distal rádio-ulnar joint with destruction of articular surface.J Hand Surg Br : 17 (2), 127-32, 1992.

24. Tran Var F, Orbry C, Fardellone P, Decoopman M, Vives P. Rehabilitaton of the rheumatoid dorsal wrist by the Sauvé-Kapandji operation combined with a realignment-stabilization synovectomy. Ann Chir Main Memb Super : 12 (2), 155-22, 1993.

25. Vincent K., Szabo R. M., Agee JM. The Sauvé-Kapandji procedure for reconstrution of the rheumatoid distal joint. J Hand Sug Am, 18 (6): 978-983, 1993.

26. Alnot JY, Fauroux L. La synovectomie réaxation stabilisation du poignet rhumatoïde. In Traité de la Chirurgie de la Main, tome 5: 442-452, Direction Raoul Tubiana, Masson, Paris, 1995.

27. Lluch A, Garcia-Elias M. Arthrodesis of the distal rádio-ulnar joint with pseudarthrosis of the distal ulna: the Sauvé-Kapandji procedure. In Surgical Techniques in Orthopaedics and Traumatology 55-290-A-20, 7p, Editions Scientifiques et Médicales Elsevier SAS, Paris, 2004.

28. Alnot JY, Leroux D. La synovectomie réaxation stabilisation du poignet rhumatoïde. À propos de 25 cas. Ann. Chir. Main :4, 294-305, 1995.

29. Barbier O, Saels P, Rombouts JJ, Thonnard JL. Long-term funcional results of wrist arthrodesis in rheumatoid arthritis. J. Hand Surg Br 24 (1): 27-31, 1999.

30. Costa LP, Teixeira L, Judas F. Artrodese do punho na artrite reumatóide. XXIV Congresso Ortopedia e Traumatologia, livro de Resumos: 56, Vilamoura, 2004.

31. Alnot JY. Le poignet rhumatoïde des polyarthrites debutant a l´age adulte. Acta Orthop Bel 66 (4): 329-336, 2000.

32. Chantelot C, Fontaine C, Flipo RM et al. Synovectomy combined with the Sauvé-Kapandji procedure for the rheumatoid wrist. J Hand Surg Br 24 (4): 405-409, 1999.

33. Fourastier J, Langlais F, Colmar M. Le glissement ulnaire du carpe après chirurgie du poignet rhumatoïde (54 cas revus). Rev Chir Orthop 78: 176-185, 1992.

34. Garcia-Elias M. Resection of the distal ulna: The Darrach procedure. In Surgical Techniques in Orthopaedics and Traumatology 55-280-C-50, 5p, Editions Scientifiques et Médicales Elsevier SAS, Paris, 2004.

35. Ishikawa M, Hanyu T, Tajima T. Rhematoid wrists treated with synovectomy of the extensor tendons and wrist joint combined with a Darrach procedure. J Hand Surg Am 17 (6): 1109-17, 1992.

36. Tubiana R, Dumontier C. La synovectomie dorsale du poignet avec stabilisation tendino-ligamentaire. In Traité de chirurgie de la main, tome 5: 405-424, sous la direction de Raoul Tubiana, Masson, Paris, 1995.