

ANEURISMAS DA REGIÃO DA ARTÉRIA CEREBRAL POSTERIOR VIAS DE ABORDAGEM E RESULTADOS

Ricardo Pereira, Jorge Gonçalves, Raimundo Fernandes,
Marcos Barbosa

**SERVIÇO DE NEUROCIRURGIA
HOSPITAIS DA UNIVERSIDADE DE COIMBRA**

XXII Reunião da SPNC
Porto, Outubro 2006

ANEURISMAS DA CEREBRAL POSTERIOR

OBJECTIVO

Descrever a nossa casuística em aneurismas localizados nesta região anatómica, e os resultados do tratamento dos doentes operados

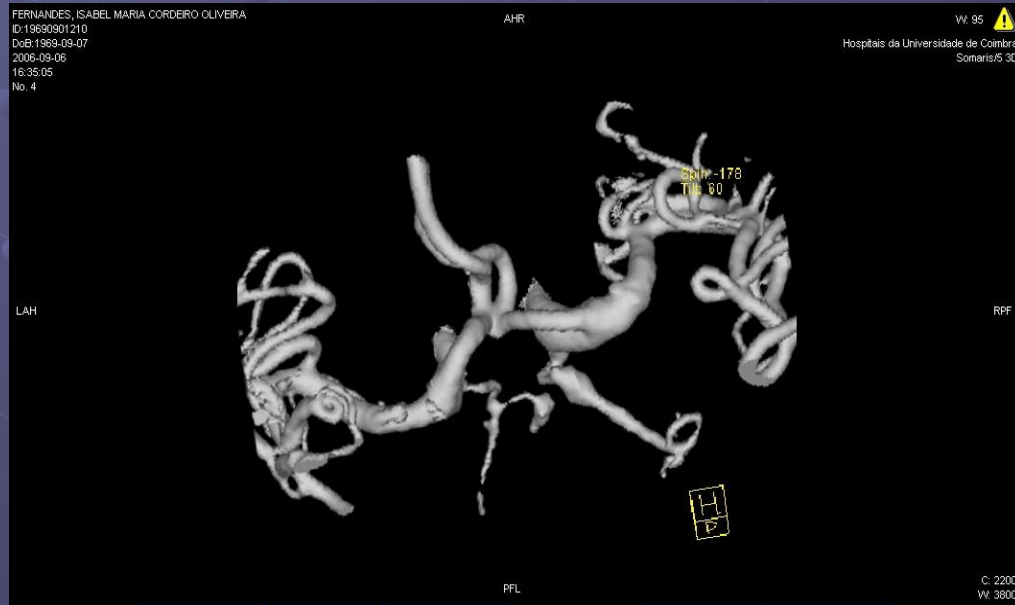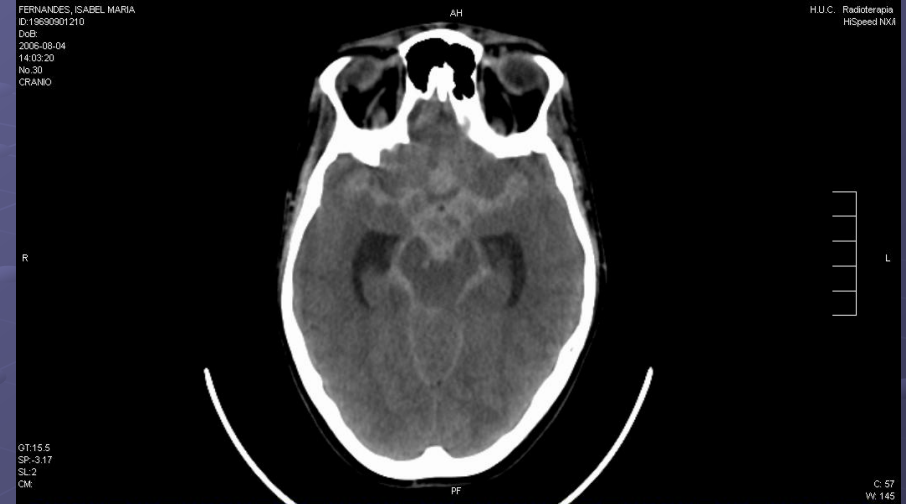
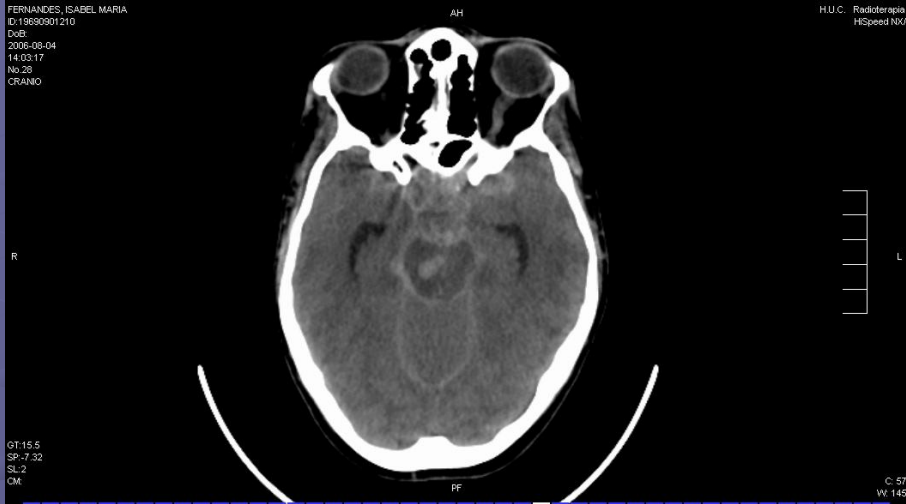Rever outras abordagens para aneurismas (e outras lesões) nesta localização

ANEURISMAS DA CEREBRAL POSTERIOR

MÉTODOS

- Revisão dos P.U.'s de 11 doentes com o diagnóstico de aneurisma da artéria cerebral posterior/cerebelosa superior (12)
- Análise dos 8 casos operados, com especial atenção ao tipo de abordagem cirúrgica e aos resultados da cirurgia
- 1 doente não operado por aneurisma trombosado + 1 por recusa de tratamento + 1 por hemorragias do tronco cerebral (Marfan)

ANEURISMAS DA CEREBRAL POSTERIOR



ANEURISMAS DA CEREBRAL POSTERIOR

RESULTADOS

- 1990-2006 foram operados 8 doentes (8 aneurismas em 9 diagnosticados)
- 4 sexo F (50%) ; 4 sexo M (50%)
- Idades entre 18 e 67 anos (média 44 anos)

ANEURISMAS DA CEREBRAL POSTERIOR

RESULTADOS

- HSA em 7 (87,5%) e enfarte cerebral em 1 (12,5%)

- Escala de Hunt-Hess

0 = 1 (12,5%)

2 = 4 (50%)

3 = 3 (37,5%)

- Grau de Fisher

1 = 1

2 = 3

3 = 2

? = 2

ANEURISMAS DA CEREBRAL POSTERIOR

RESULTADOS

- Localização do aneurisma

P1 = 1 (12,5%) (direita)

P2 = 4 (50%)

(2 direita, 2 esquerda)

P3 = 2 (25%) (esquerda)

Cerebelosa = 1 (12,5%) (direita)

ANEURISMAS DA CEREBRAL POSTERIOR

RESULTADOS

● Vias cirúrgicas

Trans-sílvica pré-temporal (cisternas crural e interpeduncular) **P1**

Subtemporal (igual + 1/2 inferior cisterna ambiens) **P2**

Occipital transtentorial (2/3 inferiores cisterna ambiens e cisterna quadrigeminal) **P3**

Supracerebelosa transtentorial (igual) **P3**

Transcoroideias transtemporal e transinsular (1/3 posterior cisterna crural, 2/3 superiores cisterna ambiens e parte proximal quadrigeminal) **P2p**

ANEURISMAS DA CEREBRAL POSTERIOR

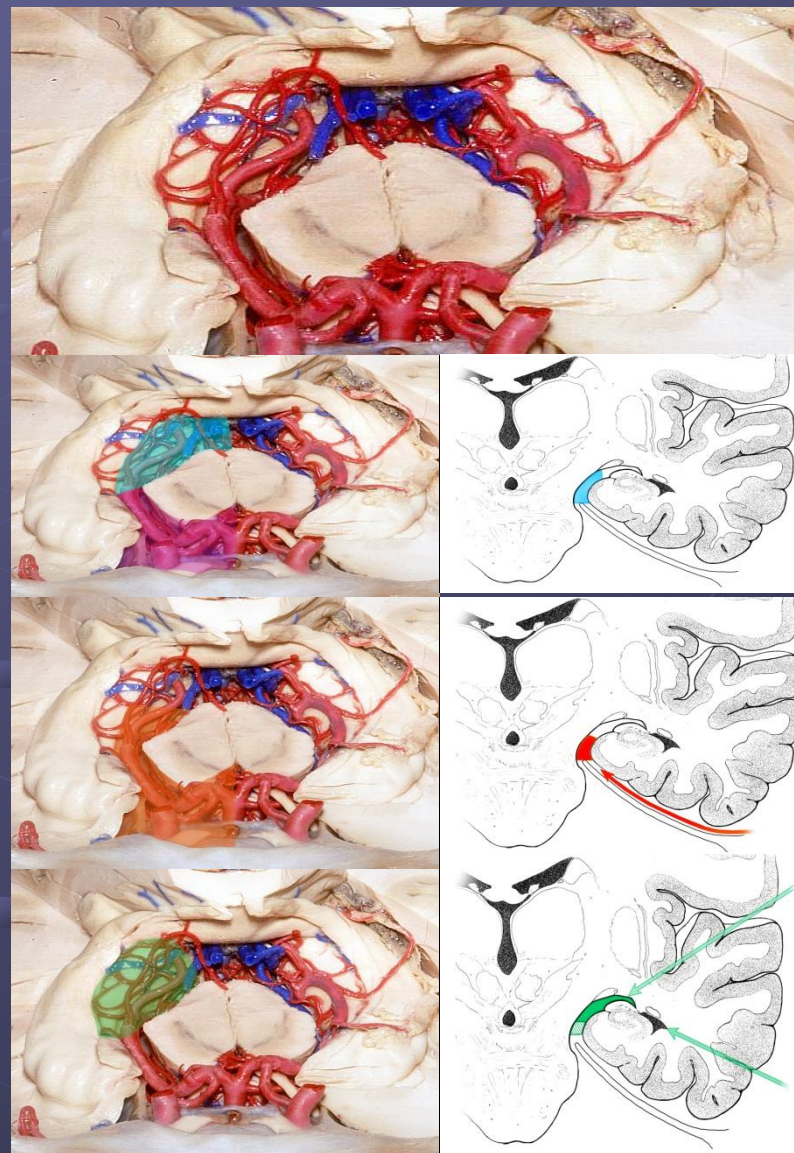
Microsurgical Approaches to the Perimesencephalic Cisterns and Related Segments of the Posterior Cerebral Artery: Comparison Using a Novel Application of Image Guidance

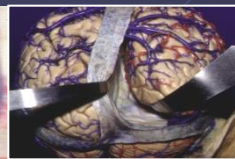
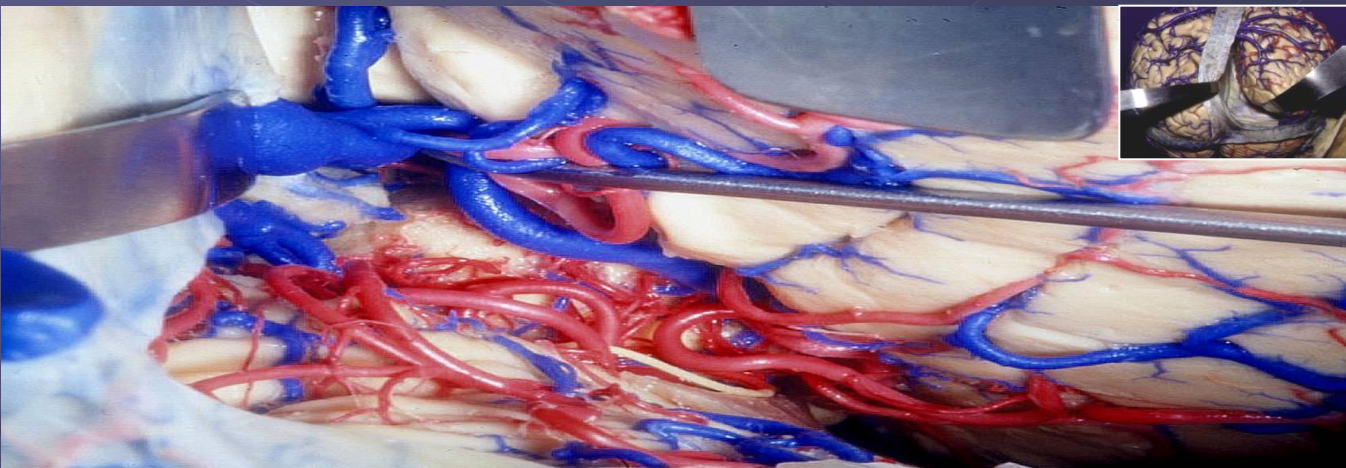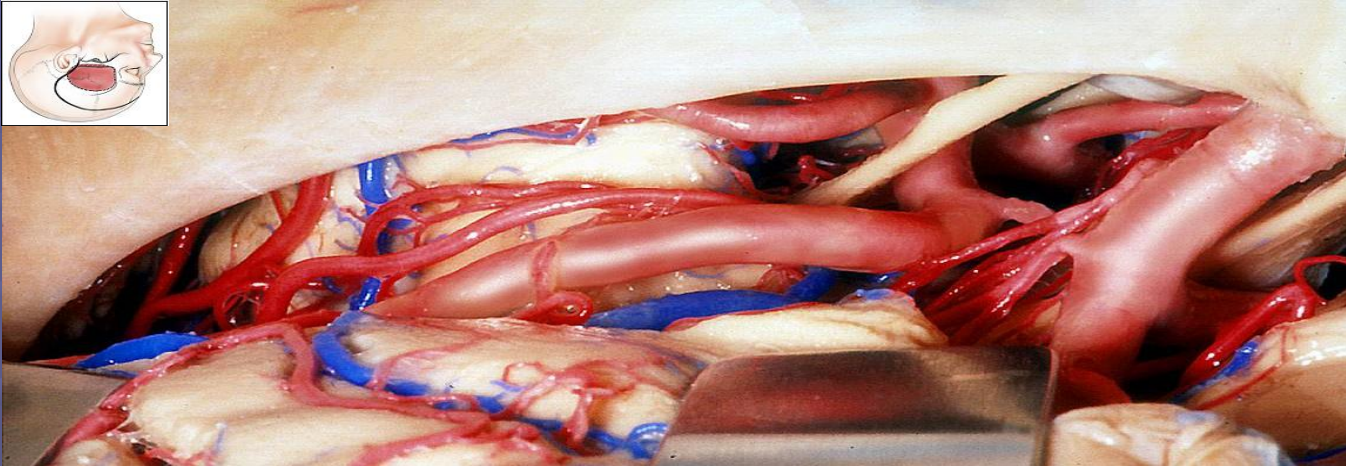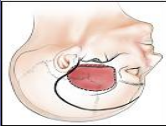
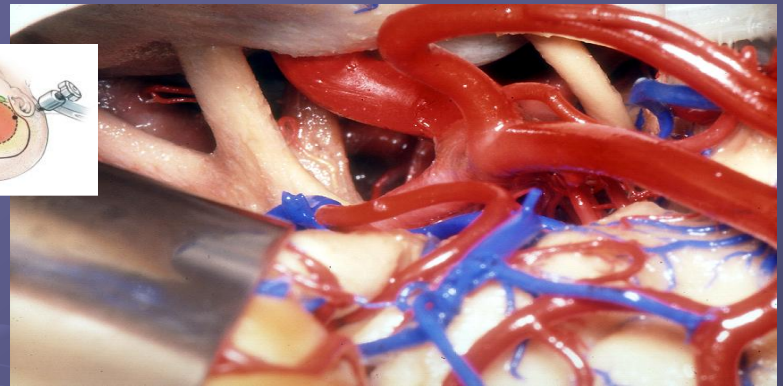
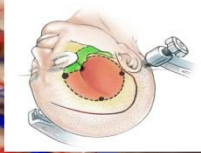
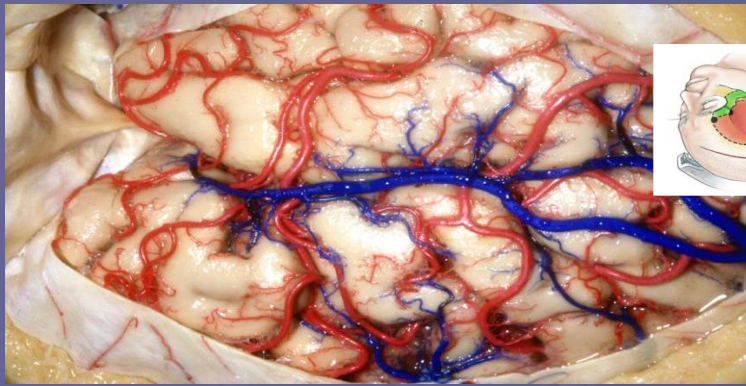
Arthur J. Ulm, M.D.; Necmettin Tanriover, M.D.; Masatou Kawashima, M.D.; Alvaro Campero, M.D.; Frank J. Bova, Ph.D.; Albert L. Rhoton, Jr., M.D.

NEUROSURGERY June 2004, Volume 54, Number 6 Page 1313-13

*Dr. Barbosa,
I would be honored to have you use the pictures. With a such a large series of these rare aneurysms I am sure that you have gained a significant amount of insight into the region. How can I help? I would be happy to send you a CD containing the pictures from the article. Reply with your mailing address and consider the pictures to be in the mail.*

*Respectfully,
A.J. Ulm*

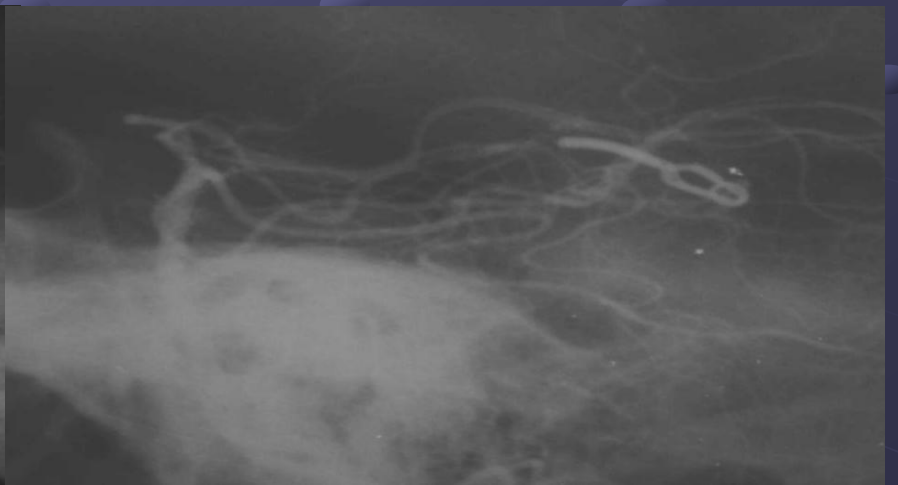
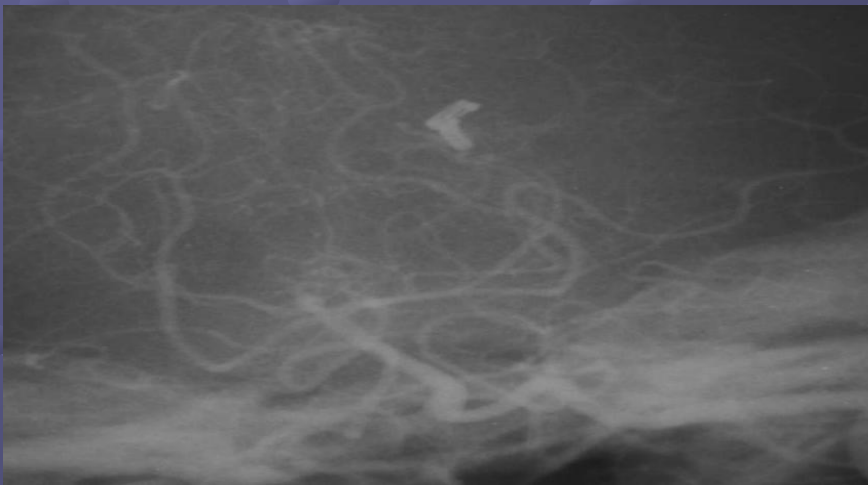
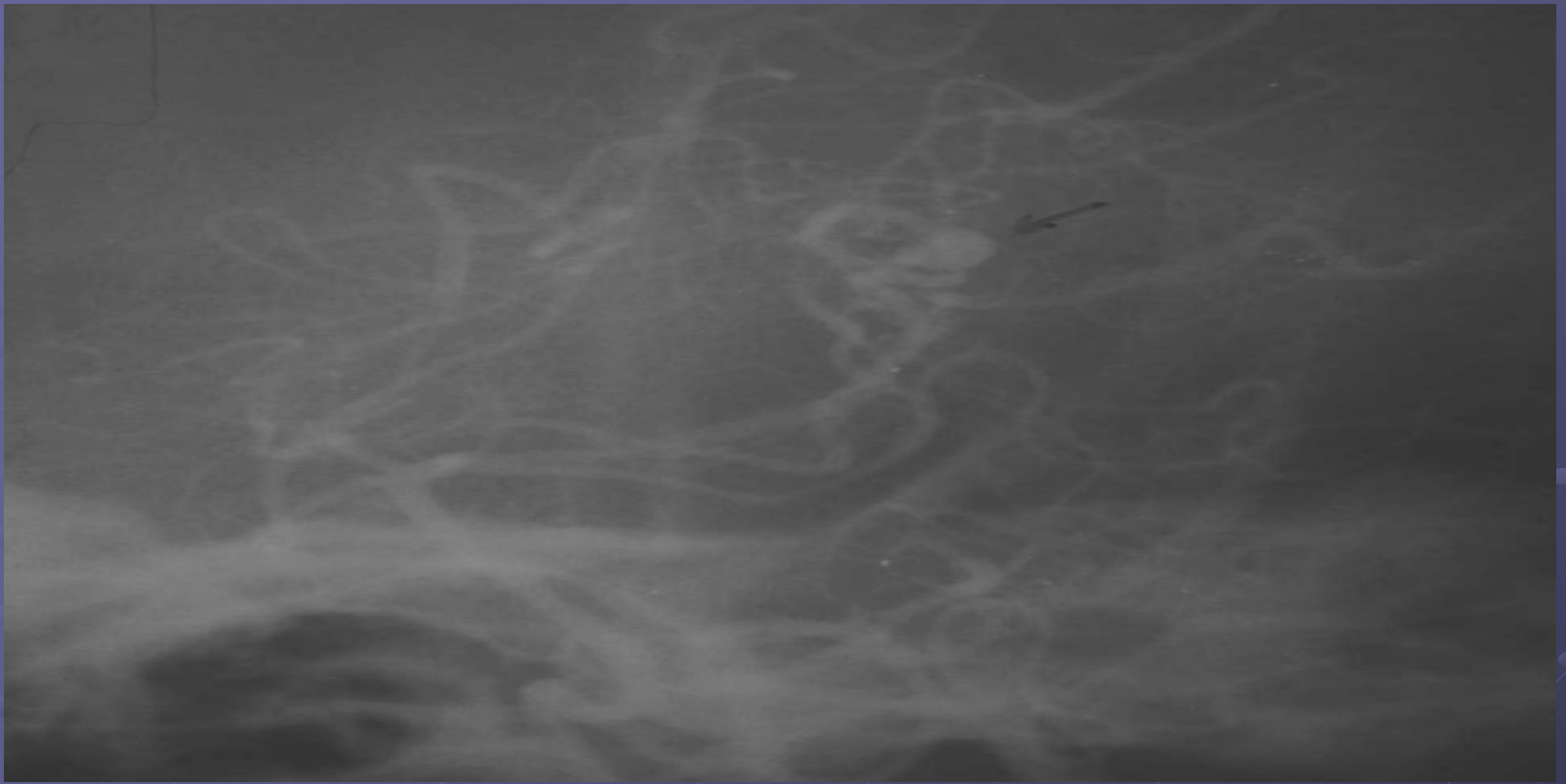


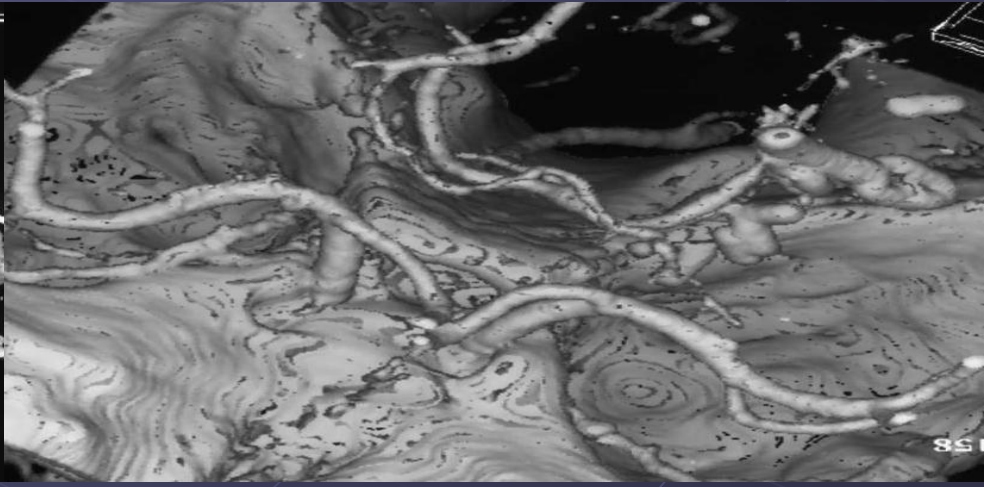
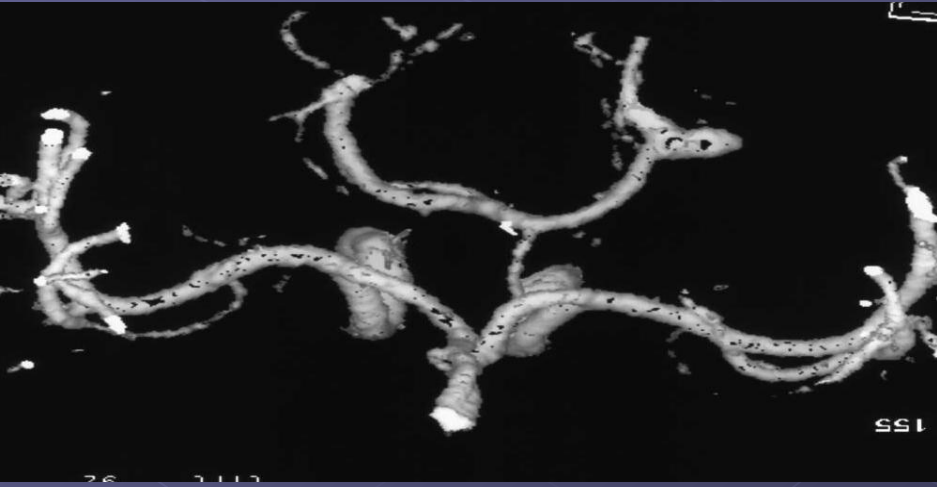
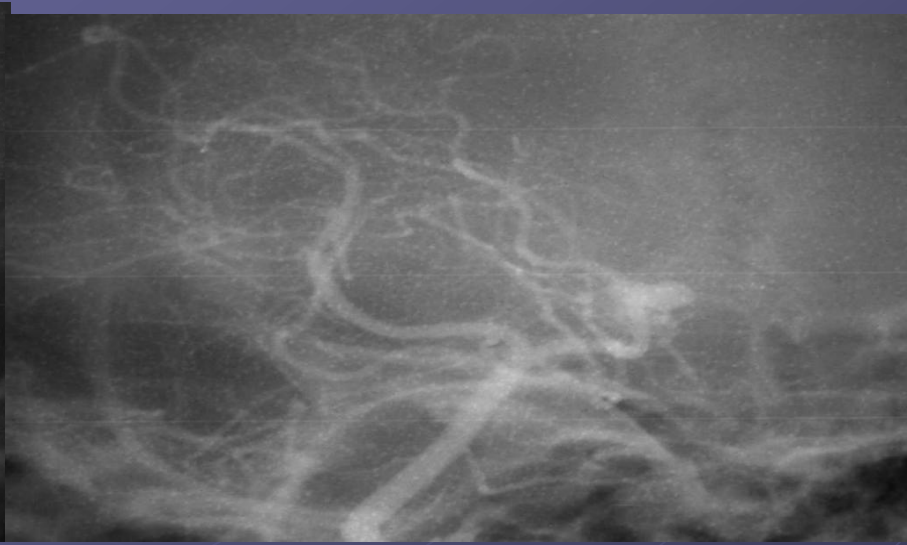
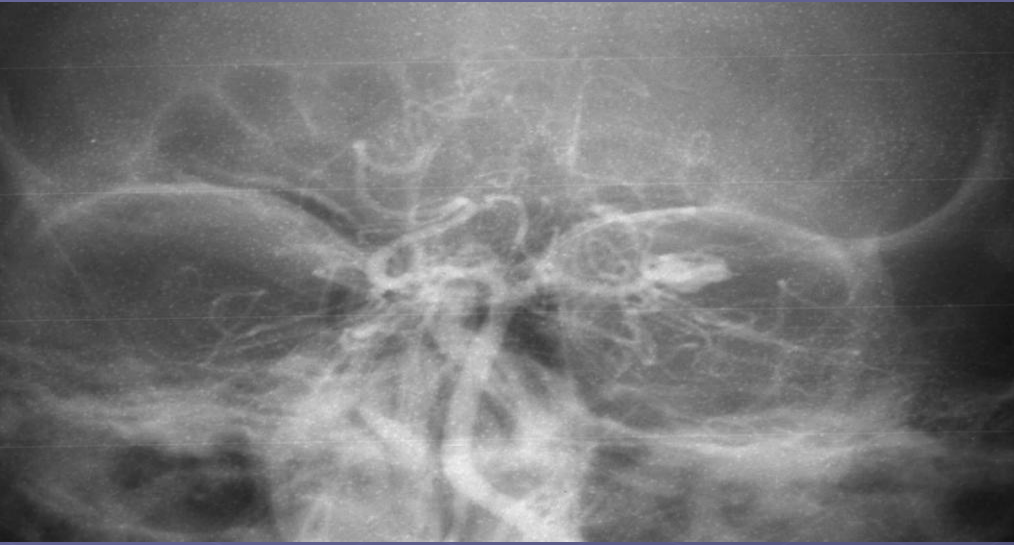


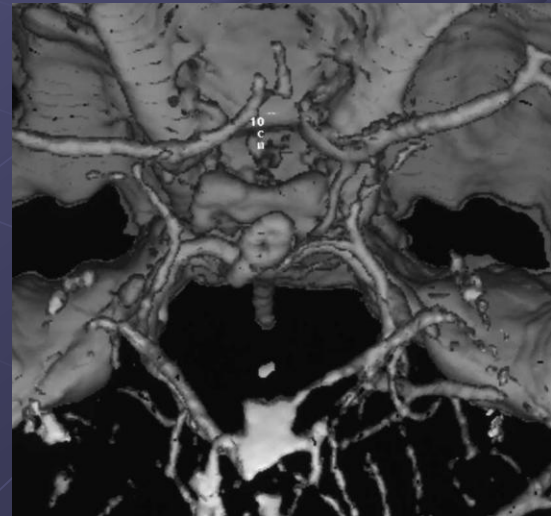
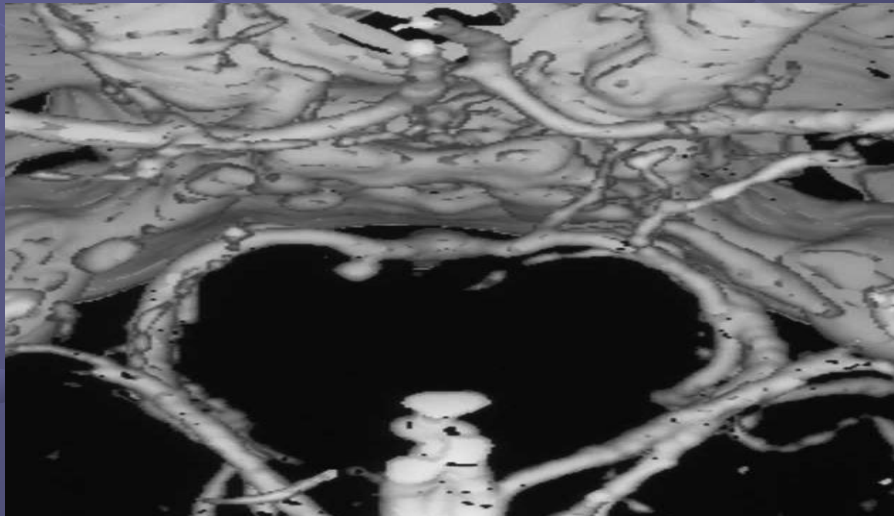
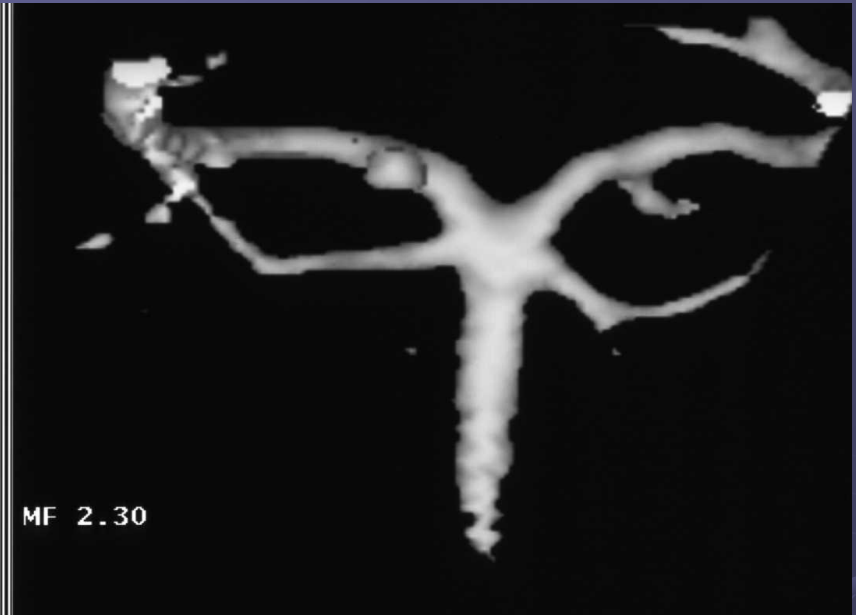
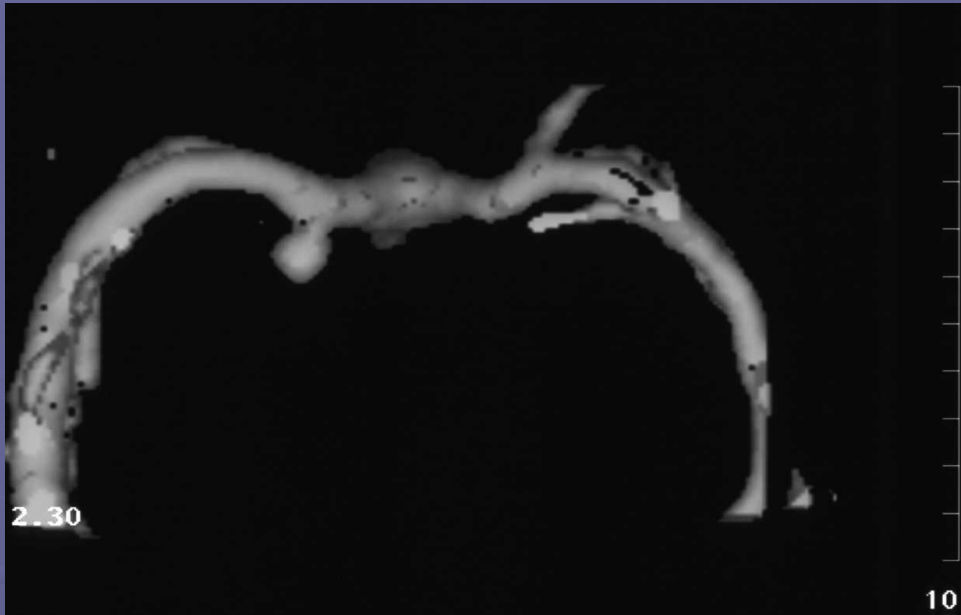
ANEURISMAS DA CEREBRAL POSTERIOR

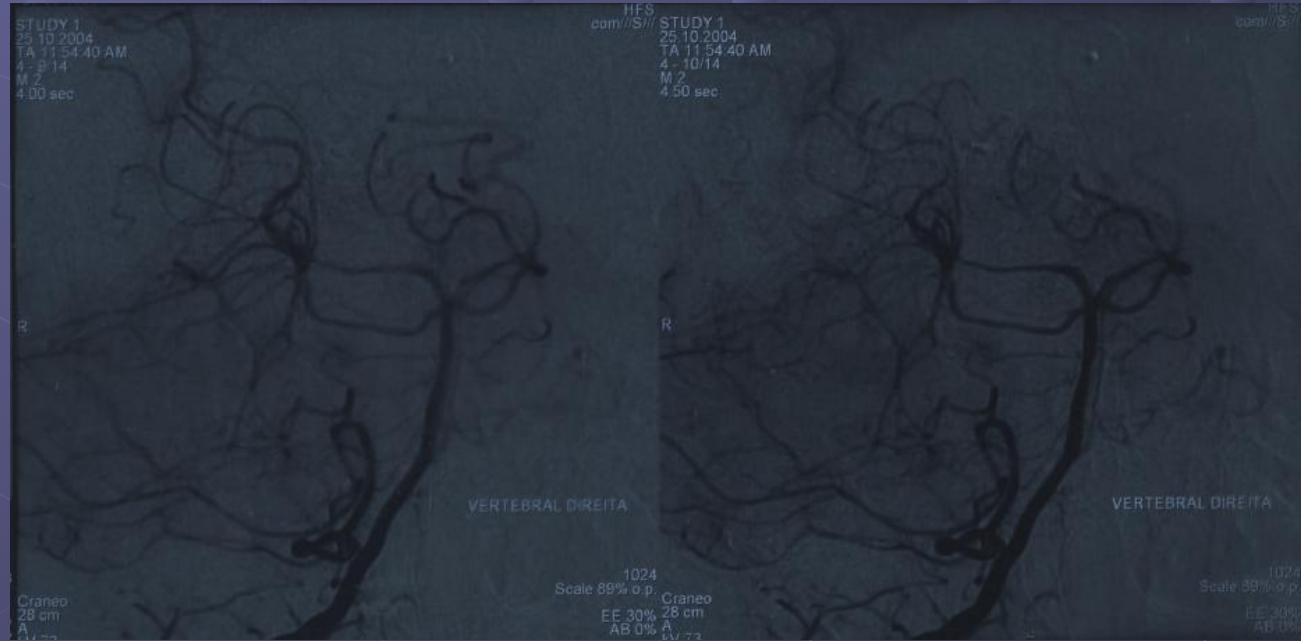
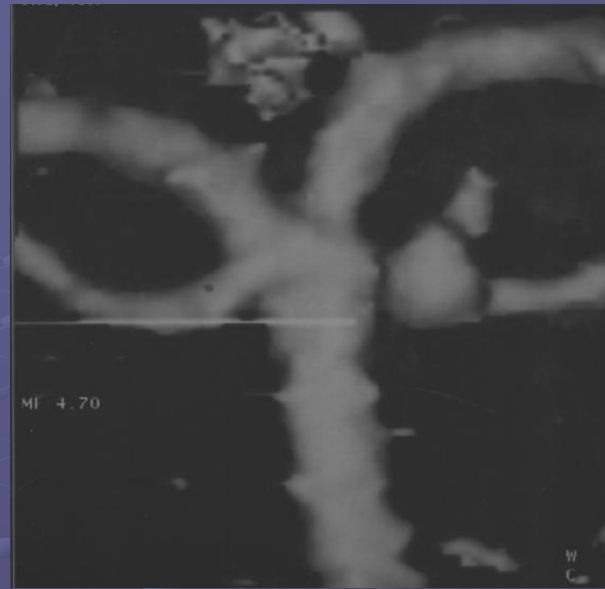
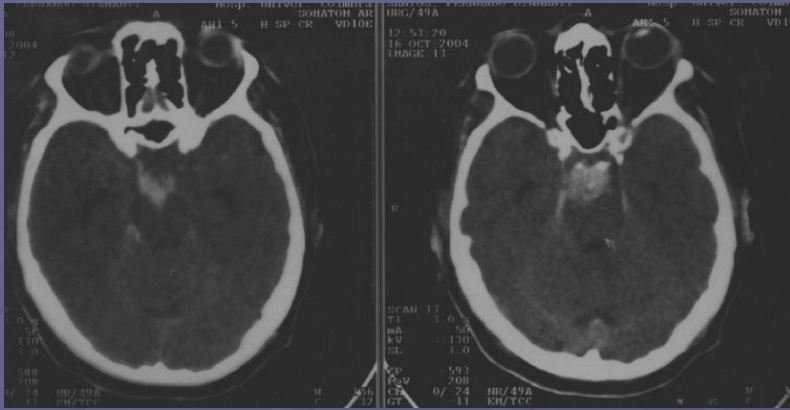
RESULTADOS

- 2 via pterional, 4 subtemporais, 2 occipitais
- Clipagem transitórias - 0
- Rotura intra-operatória -1
- Clipagem - 7; remoção -1
- Exame de controlo - 7 (6 exclusão)









ANEURISMAS DA CEREBRAL POSTERIOR

RESULTADOS

● Complicações

- VSP sintomático - 6 (75%) (3 prévio cirurgia)
- Enfarte cerebral - 3 (37,5%) (2 VSP, 1 cirurgia)
- Parésia ocular - 5 (62,5%) (2 III, 2 III+IV, 1 VI)
- Hemianópsia - 2 (25%) (P3)

ANEURISMAS DA CEREBRAL POSTERIOR

RESULTADOS

● Complicações

- Sem complicações - 1 (12,5%) (H-H = 0)
- 1 doente faleceu (12,5%) (67A, H-H = 3, An P2 dt⁰, VSP sintomático e hidrocefalia pré-op, 1^a cirurgia com hemorragia e resíduo, 2^a cirurgia não clipado. Insuficiência respiratória e renal aguda, anemia, hiponatrémia)

ANEURISMAS DA CEREBRAL POSTERIOR

RESULTADOS

● GOS

ANEURISMA	ALTA	3 MESES	6 MESES	12 MESES
P2 dt ^a	1	1	1	1
P 2 dt ^a	5	5	5	5
P2 esq	2	1	1	1
P1 dt ^a	3	3	3	2
P3 e2	2	2	1	1
P3 esq	2	2	2	1
Cereb. dt ^a	3	3	2	2
P2 esq	4	3	3	?

ANEURISMAS DA CEREBRAL POSTERIOR

CONCLUSÕES

- Aneurismas raros (1,7%)
- Abordagem cirúrgica adaptada à localização
- Apresentação clínica sobreponível mas com média etária inferior
 - VSP sintomático frequente (75%)
- Complicações visuais pós-op (parésias e hemianópsia)
 - Resultados cirúrgicos “bons” (75% com GOS 1 e 2)
 - Anatomia, vias cirúrgicas e técnica operatória