


Síndrome de Sweet associado a doença mieloproliferativa

Sweet's syndrome in a patient with a myeloproliferative disorder

View metadata, citation and similar papers at core.ac.uk

brought to you by  CORE

provided by Repositório Institucional dos Hospitais da Universidade de Coimbra

Correspondência:

Sónia Coelho
Serviço de Dermatologia dos Hospitais da Universidade de Coimbra
Praceta Professor Mota Pinto
3000-075 Coimbra
Portugal
Teléfono: 239400420 - Fax: 239400490
e-mail: sonia.alexcoelho@clix.pt

Resumo

Apresentamos o caso de um homem de 68 anos com lesões cutâneas disseminadas evoluindo por surtos, associadas a febre, artralgias e prostração. Os diferentes exames histopatológicos eram sugestivos de Síndrome de Sweet. A presença de elementos clínicos suspeitos de traduzir uma forma paraneoplásica justificou estudo sistémico bianual, que conduziu ao diagnóstico tardio de doença mieloproliferativa. Este caso demonstra a necessidade de acompanhamento prolongado em doentes com Síndrome de Sweet com elementos inespecíficos sugerindo uma forma paraneoplásica.

(Coelho S, Gonçalves M, Cortesão E, Leitão S, Figueiredo A. Síndrome de Sweet associado a doença mieloproliferativa. *Med Cutan Iber Lat Am* 2007;35:185-188)

Palavras chave: Síndrome de Sweet, doença mieloproliferativa.

Summary

A 68 year old man with acute accesses of disseminated skin lesions, associated with fever, arthralgia and malaise is reported. Different skin biopsies performed showed suggestive aspects of Sweet's Syndrome. The suspect of a paraneoplastic condition conducted to a biannual systemic study which lead to the delayed identification of a myeloproliferative disorder. This case outlines the need for a long follow up in patients with Sweet's Syndrome presenting suggestive elements of a paraneoplastic form.

Key words: Sweet's syndrome, myeloproliferative disorder.

A dermatose aguda febril neutrofílica foi descrita por Sweet em 1964 como uma doença benigna de etiologia desconhecida, sem outras patologias associadas[1]. Actualmente, considera-se que além das formas idiopáticas, o Síndrome de Sweet (SS) pode surgir como um marcador cutâneo de doenças sistémicas, nomeadamente neoplasias. Existem elementos que, apesar de inespecíficos, orientam no sentido de uma forma paraneoplásica, alguns dos quais evidenciados no caso clínico que se expõe.

Caso clínico

Apresentamos o caso de um eurocaucasiano de 68 anos, com uma dermatose com três anos e meio de evolução.

Fora seguido nos primeiros dois anos em Serviço de Medicina Interna de outra instituição hospitalar sendo posteriormente acompanhado em consulta e internamento de Dermatologia e Medicina Interna do nosso hospital. O doente era diabético não insulinotratado e portador assintomático do vírus da hepatite B. Não havia história familiar de patologia cutânea tendo o pai falecido com neoplasia intestinal. A dermatose caracterizava-se por surtos de lesões cutâneas disseminadas, acompanhados de febre (38-40 °C), artralgias, prostração e, num episódio, também de uveíte. Os surtos tinham inicialmente uma periodicidade mensal ou bimensal, não sendo evidente outra doença inflamatória ou patologia infecciosa prévia aos mesmos. As lesões cutâneas eram disseminadas, com predomínio no tronco e raiz

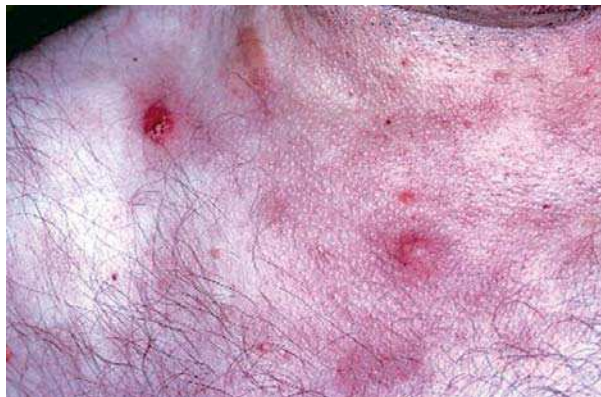

Figura 1. Lesões nodulares do tronco com pseudovesiculação.

dos membros, envolvendo ocasionalmente a face e a mucosa oral. A cada surto apresentavam aspectos morfológicos distintos, nomeadamente do tipo da urticária/vasculite urticariana, placas e nódulos violáceos com pseudovesiculação (Figura 1), bolhas, pústulas e placas necróticas e purpúricas (Figura 2). Os exames laboratoriais de rotina não evidenciavam leucocitose ou outra alteração no hemograma, sendo apenas aparentes os marcadores inflamatórios de fase aguda. Apesar da primeira biopsia cutânea revelar aspectos sugestivos de linfoma ou pseudo-linfoma, as restantes quatro realizadas ao longo do seguimento eram características de Síndrome de Sweet ao evidenciarem um infiltrado rico em neutrófilos a nível da derme superficial. A suspeita precoce de se tratar de uma forma paraneoplásica, justificou um estudo sistémico a cada 6-12 meses, o qual incluiu: hemograma completo, estudo dos parâmetros bioquímicos do sangue e urina, proteinograma electroforético, imunoelctroforese do soro e urina, serologias virais, medulograma, biopsia óssea, radiografia torácica, ecografias abdominais e cervicais, TAC cervical e toraco-abdomino-pélvica, um cintigrama com gálio, endoscopias digestivas e doseamento sérico de marcadores tumurais. As alterações laboratoriais relevantes traduziam-se numa elevação constante dos valores de $\beta 2$ microglobulina (2,62-4,96 mg/l) e da relação CD4/CD8 (5,9-11,6), na presença de anticorpos antinucleares em padrão granular 1/320 com anticorpos anti dsDNA negativos. Verificou-se, a partir do terceiro ano de seguimento, uma diminuição da contagem de plaquetas ($127 \times 10^9/l$ até $85 \times 10^9/l$) e dos valores de hemoglobina (11 g/l até 8,9 g/l). O restante estudo foi normal até ao terceiro ano e meio, período em que surge surto com manifestações exuberantes. O medulograma efectuado apresentava fraca celularidade e alterações da segmentação da série mieloide e a biopsia óssea revelava reforço reticulínico trabecular,

Quadro 1. Critérios de diagnóstico de mielofibrose idiopática

Critérios necessários (CN)	Critérios opcionais (CO)
1. Fibrose medular difusa	1. Esplenomegália
2. Ausência de cromossoma Filadélfia ou gene de fusão BCR-ABL no SP	2. Anisopoiquilocitose com GV em lágrima
	3. Células mieloides imaturas circulantes
	4. Eritroblastos circulantes
	5. Grupos de megacarioblastos ou megacariócitos anómalos na MO
	6. Metaplasia mieloide
2 CN + 1 CO com esplenomegália	
2 CN + 4 CO sem esplenomegália	

hipercelularidade à custa de elementos hematopoiéticos com segmentação da linha mieloide e alterações morfológicas dos megacariócitos. Estas alterações apontavam para uma doença mieloproliferativa, provavelmente mielofibrose em fase celular. Nesta data o estudo do sangue periférico identificou a presença de hemácias em lágrima e excluiu a presença de cromossoma Filadélfia ou gene de fusão BCR-ABL. O estudo citogenético da medula óssea não revelou anomalias. Não existiam contudo critérios suficientes para mielofibrose, apenas para o diagnóstico de Síndrome Mieloproliferativa não caracterizado ou Mielofibrose em fase celular (Quadro I). Não foi possível acompanhar a evolução natural da patologia hematológica dado o falecimento súbito do doente quatro semanas depois, vítima de perfuração intestinal. À data da primeira observação estava há 18 meses sob corticoterapia oral (Prednisolona 20 a 50 mg/dia), não sendo possível a sua redução além dos 20-30 mg/dia, sob pena de recidiva. Não houve modificação após associação (3 meses) com dapsona (100 mg/dia) ou colchicina (1 mg/dia). A talidomida, introduzida empiricamente, na dose de 100 mg/dia permitiu a redução a dose de prednisolona para 10 mg/dia durante os oito meses que antecederam o diagnóstico da neoplasia hematológica. No curto período de vida após a sua suspensão, as lesões foram controladas com prednisolona 40 mg/dia, sendo necessária a associação com naproxeno para redução da hipertermia.

Comentário

Alguns autores distinguem cinco formas de Síndrome de Sweet[2]: Forma idiopática ou clássica que contempla dois terços dos casos, forma “para-inflamatória” (10%), forma “para-neoplásica” (15%), forma medicamentosa (5%) e forma gravídica (2%), enquanto outros englobam

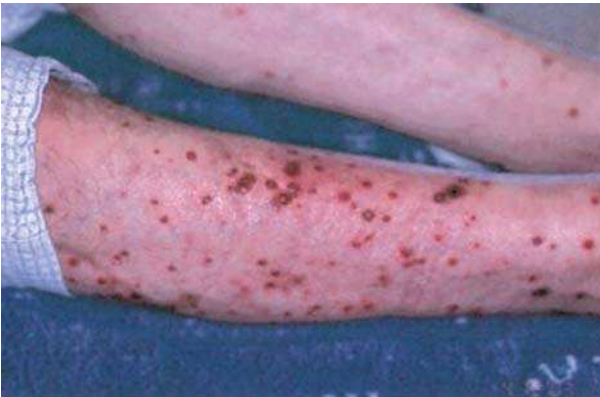

Figura 2. Lesões purpúricas dos membros inferiores.

as formas “para-inflamatória” e gravídica na idiopática[3]. A forma clássica caracteriza-se pela presença de múltiplas lesões papulo-nodulares, de distribuição assimétrica, predominando na face, pescoço e membros superiores, raramente envolvendo o tronco e membros inferiores. Apresentam caracteristicamente uma tonalidade eritematoviolácea sendo a superfície bosselada (pseudovesiculosa), por vezes com bolhas e pústulas. As lesões tendem a coalescer formando placas de dimensões variadas, discretamente dolorosas e não pruriginosas. A dermatose cursa habitualmente com febre, alterações do estado geral, neutrofilia e aumento da velocidade de sedimentação[4]. Histologicamente a característica dominante é o marcado infiltrado dérmico rico em neutrófilos com carioclasia mas sem sinais francos de vasculite[1, 2]. Em alguns casos verifica-se um envolvimento extracutâneo[3, 5, 6] nomeadamente ocular, muscular, articular, pulmonar, bucal, genital, renal, hepático, digestivo, ganglionar, cardiovascular e do sistema nervoso central. A maioria melhora espontaneamente em um a três meses. A corticoterapia oral induz a resolução rápida do processo inflamatório cutâneo e sistémico, podendo ocorrer uma ou mais recidivas[3, 5] em cerca de 30% dos doentes. Apesar da ausência de marcadores indiscutíveis formularam-se critérios orientadores do diagnóstico[2] (Quadro II).

Desde a descrição inicial foram sendo progressivamente relatados casos com uma evolução clínica peculiar, habitualmente associados a neoplasia. Cerca de 85% destas formas paraneoplásicas anunciam uma doença mielo ou linfoproliferativa (leucemias mieloblásticas agudas (50%), linfomas (11%), síndromas mielodisplásicas (9%) e outros menos frequentes) sendo os restantes 15% correspondentes a tumores sólidos, maioritariamente tumores do aparelho genitourinário[6, 7, 8]. Habitual-

Quadro 2. Critérios de diagnóstico de Síndrome de Sweet

Critérios major

- Placas e nódulos eritematosos e dolorosos de aparecimento agudo.
- Histologia: infiltrado dérmico com predomínio de neutrófilos sem vasculite leucocitoclásica.

Critérios minor

- Associação a infecção, doença inflamatória ou cancro.
- Febre > 38 °C e mal estado geral.
- Anomalias biológicas aquando da erupção: VS > 20, PCR aumentada e leucocitose > 8.000/mm³ (> 70% neutrófilos).
- Resposta favorável à corticoterapia sistémica.

2 major + 2 minor

mente as lesões cutâneas precedem ou, eventualmente, são concomitantes ao diagnóstico da neoplasia, sendo o atraso médio até ao diagnóstico de dois anos para as hemopatias e inferior a um ano para os tumores sólidos[2, 6]. Impõe assim um acompanhamento clínico-laboratorial e, eventualmente, imagiológico a cada 6-12 meses. Apesar de não haver nenhuma característica específica das formas paraneoplásicas existem sinais e sintomas que orientam para esta hipótese, nomeadamente a ausência de processo infeccioso respiratório prévio e a existência de mais recorrências, de alterações hematológicas mais frequentes e de um quadro cutâneo mais severo e polimorfo com desigualdade na morfologia e distribuição das lesões[2, 3, 4, 6]. Para além de placas e nódulos, observam-se lesões vesico-bolhosas e ulceradas dolorosas, predominando a nível do tronco e por vezes membros inferiores sendo possível o envolvimento da mucosa oral, sobretudo nas neoplasias hematológicas[2, 3, 4, 6]. Verifica-se um predomínio masculino[7, 9, 10], nem sempre constatado[4]. A existência de valores baixos de hemoglobina e plaquetas, apirexia, ausência de leucocitose a neutrófilos e eventualmente neutropenia com agranulocitose são também dados sugestivos de malignidade[2, 3, 4, 7].

A maioria dos doentes é controlada com corticoterapia oral, havendo um subgrupo com doença recalcitrante, normalmente formas não idiopáticas, que requer tratamento com agentes de segunda linha. No nosso caso o recurso à dapsona e à colchicina foi inútil, em oposição aos resultados obtidos com a talidomida. Investigações recentes apontam para um benefício terapêutico deste fármaco nos casos de mielofibrose com metaplasia mieloide[11]. Nas formas paraneoplásicas, as recidivas geralmente correspondem à diminuição da corticoterapia ou a recaída hematológica, tal como também verificámos.

Os Síndromas Mieloproliferativos (SMP) incluem a Policitemia Vera, a Trombocitemia Essencial, a Leucemia Mielóide Crônica e a Mielofibrose Idiopática, podendo ocorrer formas intermédias e evolução da doença para Leucemia Mielóide Aguda. A Mielofibrose (MF) é fundamentalmente caracterizada por esplenomegália, hematopoiese extramedular e esfregaço leucoeritoblástico com células em lágrima (mieloftise) devido à substituição progressiva da medula óssea por fibrose colagénica. No nosso doente, apesar da presença de hemácias em lágrima no sangue periférico, de aspectos característicos de mielofibrose na biópsia óssea e da ausência de marcadores de Síndrome Mielodisplásica (Cromosoma Ph e gene de fusão BCR-ABL), não havia critérios suficientes para o diagnóstico de Mielofibrose Idiopática (Quadro I), tratando-se muito presumivelmente de um SMP não caracterizado ou em fase inicial. Os transtornos mielo-

proliferativos por classificar e a mielofibrose idiopática são dos SMP mais raramente associados ao SS[13, 14, 15].

Conclusões

Descreve-se o caso de um doente com Síndrome de Sweet de evolução prolongada, sempre corticodependente, no qual se suspeitou precocemente de uma forma paraneoplásica. Tal veio a confirmar-se após 3 anos e meio de seguimento apesar de estudo sistémico exaustivo a cada 6-12 meses. Identificou-se uma doença mieloproliferativa, sem critérios suficientes para uma caracterização mais específica. Este caso enfatiza a grande variedade clínica das doenças mieloproliferativas associadas ao Síndrome de Sweet e demonstra a necessidade de um seguimento hematológico apertado nos doentes com elementos inespecíficos sugerindo uma forma paraneoplásica.

Referências

- Sweet RD. An acute febrile neutrophilic dermatosis. *Br J Dermatol* 1964;76:349-56.
- Djien V, Wallach D. Syndrome de Sweet: conduite pratique. *Ann Dermatol Venereol* 1999;126:343-7
- Cohen PR, Kurzrock R. Sweet's syndrome revisited: a review of disease concepts. *Int J Dermatol* 2003;42:761-78.
- Bourke JF, Keohane S, Long CC, Kemmett D, Davies M, Zaki I, et al. Sweet's syndrome and malignancy in the U.K. *Br J Dermatol* 1997;137:609-13.
- Vignon-Pennamen MD, Wallach D. Neutrophilic disease: a review for extracutaneous manifestations. *Eur J Dermatol* 1995;5:449-55.
- Hönigsmann H, Cohen PR, Wolff K. Acute Febrile Neutrophilic Dermatitis (Sweet's Syndrome) In Eisen AZ, Wolff K, Austen KF, Goldsmith LA, Katz SI, Fitzpatrick TB (eds), *Dermatology in General Medicine*, 5ª ed, New York, MacGraw-Hill, 1999, pp. 1117-1123.
- Oliveira HS, Figueiredo A. Síndrome de Sweet. Perspectivas em Prática Médica. 1996;1:17-22.
- Salvador-Osuna C, Fernandez-Mosteirin N, Mayayo P, Delgado P, Giralt M. Choroiditis as systemic manifestation of a Sweet's syndrome associated with myelodysplasia: a case report. *Haematologica* 2002;87:ECR07.
- Clemmensen OJ, Menné T, Brandrup F, Kristian T, Gunhild LW. Acute Febrile Neutrophilic Dermatitis – A marker of Malignancy. *Acta Derm Venereol* 1989;69:52-58.
- Berth-Jones J, Hutchinson PE. Sweet's syndrome and malignancy: a case associated with multiple myeloma and review of the literature. *Br J Dermatol* 1989;121:123-127.
- Tefferi A. Myelofibrosis with Myeloid Metaplasia. *New Engl J Med* 2000;342:1255-1265.
- Tefferi A. The forgotten myeloproliferative disorder: Myeloid Metaplasia. *The Oncologist* 2003;8:225-231.
- Brodkin RH, Schwartz RA. Sweet's syndrome with myelofibrosis and leukaemia: Partial response to Interferon. *Dermatology* 1995;190:160-163.
- Caughman W, Stern R, Haynes H. Neutrophilic dermatosis of myeloproliferative disorders. *J Am Acad Dermatol* 1983;9:751-758.
- Su WP, Alegra VA, White WL. Myelofibrosis discovered after the diagnosis of Sweet's syndrome. *Int J Dermatol* 1990;29:201-4.