

Casos Clínicos

Clinical Cases

Intoxicação aguda por sulfato de cobre: caso clínico

Acute poisoning with Copper Sulphate: a clinical case

Rosário Lebre*, Victor Ruiz**, Sara Leitão***, Arsénio Santos§, Rui Santos§§, Armando Porto§§§

Resumo

A intoxicação aguda pelo sulfato de cobre é rara e frequentemente accidental. Manifesta-se por náuseas, vômitos, diarreia, anemia hemolítica e, nos casos mais graves, insuficiência renal, insuficiência hepática e coma.

Os autores descrevem um caso clínico de intoxicação voluntária por sulfato de cobre, cujas principais manifestações clínicas foram náuseas, vômitos esverdeados, diarreia, hipotensão, icterícia e desorientação temporo-espacial. Laboratorialmente traduziu-se por anemia hemolítica com necessidade de terapêutica transfusional, disfunção renal (elevação do azoto ureico e da creatinina, e hematúria), e elevação do cobre sérico e urinário, atingindo valores máximos de 2,6 mg/L (N: 0,7-1,4 mg/L) e 1,1 mg/24h, (N <0,1 mg/24h), respectivamente. Realizou terapêutica de suporte e específica, com D-penicilamina, com evolução favorável.

Palavras chave: intoxicação, cobre, hemólise

Abstract

Acute copper poisoning is rare and frequently accidental. Nauseas, vomiting, diarrhoea and haemolytic anaemia are its usual manifestations, while severe poisoning results in renal and /or hepatic insufficiency and coma.

The authors describe a clinical case of voluntary acute copper sulphate poisoning manifested by gastrointestinal symptoms (nauseas, vomiting of a green liquid and diarrhoea), hypotension, jaundice and mental dysfunction. The laboratory results revealed a transfusion dependent haemolytic anaemia, renal dysfunction (rise of blood urea nitrogen and creatinine, as well as haematuria) and elevated serum and urine copper levels, reaching 2.6 mg/L (0.7-1.4) and 1.1 mg/24h, (< 0.1 mg/24h). The patient was treated with D-penicillamine with a favourable outcome.

Key words: poisoning, copper, haemolysis.

Introdução

O cobre é um elemento mineral essencial amplamente distribuído na natureza¹. Nas suas variadas formas, continua a ser sobejamente usado na nossa sociedade, sendo os sais (sulfato de cobre) utilizados na agricultura como pesticidas, fungicidas e herbicidas.^{2,3}

Historicamente, o sulfato de cobre foi utilizado com fins terapêuticos como emético, tendo sido abandonado devido à sua potencial toxicidade sistémica.²⁻⁵ Esta também foi observada após o desbridamento de queimaduras cutâneas com soluções contendo cobre e após a sua introdução inadvertida no sangue durante a hemodiálise.^{2,4}

A maioria dos dados da intoxicação aguda com doses elevadas é baseada em casos com intuito suicida (sulfato de cobre) ou consumo accidental de bebidas ou alimentos contaminados por cobre,^{1,3} sendo um tipo de intoxicação raro em Portugal.

No organismo humano o cobre é um componente de vários metaloenzimas importantes no metabolismo das catecolaminas e do ferro, síntese da hemoglobina, colagénio e elastina e remoção de radicais livres. A ingestão média diária de cobre dos adultos é de cerca de 1mg, sendo a dieta a sua fonte primária.³ É absorvido no estômago e duodeno e transportado pela albumina até ao fígado. Nos hepatócitos é captado, armazenado (metalotioneína) e segregado para o plasma ou excretado para a biliar. O conteúdo hepático normal varia entre 18 e 45 mg por gr de peso seco. Na circulação pós-hepática, a ceruloplasmina (90-95%), a albumina (5-10%), a transcureína e certos aminoácidos ligadores do cobre são responsáveis pelo seu transporte e distribuição para todos os tecidos,^{2,6} com nível sérico normal de 0,120 a 0,145 mg/L. A biliar é a via de excreção normal, desempenhando um papel fundamental na sua homeostase,¹ enquanto a excreção renal é mínima² (3% da dose total do cobre absorvido).³

*Interna Complementar de Medicina Interna

**Interno Complementar de Oncologia

***Assistente Hospitalar de Medicina Interna

§Assistente Hospitalar Graduado de Medicina Interna

§§Professor Auxiliar da F.M.U.C. e Chefe de Serviço de Medicina Interna, HUC

§§§Professor Catedrático da F.M.U.C. e Director do Serviço de Medicina III, HUC

Serviço de Medicina III dos Hospitais da Universidade de Coimbra

Recebido para publicação a 24.11.04

Aceite para publicação a 11.04.05

Na intoxicação aguda é a albumina que liga o cobre em excesso, representando o complexo albumina-cobre a fracção tóxica activa.^{2,3} Esta produz uma rápida acumulação nos eritrócitos, desencadeando lesão oxidativa³ e hemólise intravascular, frequentemente nas primeiras 24 horas.² O fígado é o maior local de deposição de cobre após ingestão excessiva, libertando quantidades maciças para o sangue aquando da necrose hepática (concentrações excedendo 50 mg de Cu/gr peso seco), por vezes em quantidade suficiente para causar hemólise, possibilitando um segundo episódio mais tardio.²

O sulfato de cobre é um irritante gástrico³ cuja ingestão desencadeia emese quase imediata, com vômitos caracteristicamente de coloração azul-esverdeada,² reduzindo a quantidade de cobre residual disponível para a absorção.⁴ Calcula-se que a dose emética de sulfato de cobre seja cerca de 0,25-0,5 gr expressa em cobre³ e o único estudo experimental publicado na literatura (Pizarro et al. 1999), sugere que os sintomas gastrintestinais ocorrem na exposição a níveis de cobre na água de cerca de 3 mg/L.^{1,3} Após a ingestão aguda de sulfato de cobre em quantidades que excedam aproximadamente 1gr, ocorrem manifestações sistémicas de intoxicação,^{3,4} incluindo ulcerações e hemorragia da mucosa gastrintestinal, hemólise aguda e hemoglobínúria, necrose hepática, nefropatia com azotemia e oligúria, cardiotoxicidade (hipotensão, taquicardia), taquipneia, rabdomiólise e manifestações do sistema nervoso central.⁴ A septicemia, secundária à invasão transmural das bactérias, no aparelho gastrintestinal lesado, pode complicar a sua evolução.² As manifestações após injeção endovenosa são semelhantes às da ingestão.²

Em séries de intoxicações por sulfato de cobre, os sintomas gastrintestinais ocorreram em concentrações séricas acima dos 2,87 mg/L e a disfunção hepatorenal e/ou o choque apareceram em concentrações acima dos 7,98 mg/L.³

As alterações analíticas resultantes da intoxicação aguda grave incluem hemólise intravascular, disfunção tubular aguda proximal, hematúria, prolongamento do INR, metemoglobinemia e elevação das aminotransferases.^{2,3}

A avaliação diagnóstica inclui o doseamento sérico e urinário do cobre; no entanto, a sua obtenção em tempo útil está habitualmente indisponível, e a maioria das decisões terapêuticas é baseada em critérios clínicos, sendo os níveis de cobre obtidos

para confirmação da intoxicação ou com intuito de investigação. À excepção de valores extremamente baixos ou elevados, não há um valor para o qual o prognóstico possa ser estabelecido com certeza.

A terapêutica de suporte é a base fundamental na abordagem da intoxicação aguda (intubação nasogástrica, correcção hidroelectrolítica e normalização dos sinais vitais).² A indução do vômito ou lavagem gástrica geralmente não são necessárias, face aos vômitos persistentes, e o carvão activado com ou sem catártico pode ser usado, não havendo dados disponíveis acerca da sua eficácia.³ Os agentes quelantes são recomendados para a intoxicação grave (complicações hepáticas ou hematológicas), porém a aplicação dos dados da literatura é complexa na ausência de estudos terapêuticos controlados.^{2,3} O CaNa2-EDTA (edetato de cálcio dissódico) por via IV ou o BAL (dimercaprol) por via IM são os agentes de escolha na intoxicação grave.² A D-penicilamina pode ser administrada oralmente, se tolerada; no entanto, os casos descritos não permitiram documentar a eficácia deste quelante nas intoxicações agudas. Pode ser necessário suporte de hemodiálise e/ou transplante hepático nos casos graves de falência orgânica.²

Os autores descrevem um caso clínico de intoxicação aguda com sulfato de cobre, caracterizando os sintomas e sinais, alterações analíticas, terapêutica e evolução clínica.

Caso clínico

Homem, 79 anos, raça branca, viúvo, trabalhador rural com antecedentes de depressão e de doença pulmonar obstrutiva crónica, enviado ao Serviço de Urgência dos Hospitais da Universidade de Coimbra (HUC) por intoxicação voluntária com sulfato de cobre (quantidade indeterminada) com cerca de 3 horas de evolução.

Observado inicialmente no Serviço de Atendimento Permanente da área de residência, apresentava vômitos esverdeados incoercíveis e múltiplas dejectões líquidas. Aí foi submetido a lavagem gástrica e administrado carvão activado e sulfato de sódio.

À entrada nos HUC apresentava-se consciente, desorientado, hidratado, apirético, normotenso, com auscultação cardiopulmonar normal e evidente distensão abdominal dolorosa com ruídos hidroaéreos aumentados. No estudo analítico inicial apresentava leucocitose (20,6 G/L), acidose metabólica hipoxémica (pH: 7,30; pO₂: 60 mmHg; pCO₂: 36 mmHg e

QUADRO I

Evolução dos parâmetros hematológicos e gasométricos

	D1	D6	D8	D11	D20	D35
Hb	13,7	7,4	10,1	8,5	9,0	10,4
VGM	91	97,4	94,1	97,4	97,2	94,2
CHCM	33	33,0	34,0	34	32,5	33,6
Leuc.	20,9	22,5	17,9	18,4	7,9	7,7
Neutr.		72,0	-	-	64,7	65,2
Linf.		17,6	-	-	23,4	22,4
Plaq.	415	332	324	311	472	326
INR	1,07	1,11	1,12	1,12	1,11	-
Protr.	90%	84%	84%	83%	85%	-
pH	7,30	7,40	7,43	7,45	7,43	7,38
pO ₂	60	43	51	73	63	67
pCO ₂	30	39	41	43	25	42
HCO ₃	18	29,1	26	29	22	24
Sat. O ₂	89%	89%	87%	95%	95%	93%

HCO₃: 18 meq/L), insuficiência renal (azoto ureico: 93 mg/dl e creatinina: 3 mg/dl), elevação discreta da proteína C reactiva (3 mg/dl) e hematúria (teste rápido da urina). O electrocardiograma estava normal e a radiografia do tórax mostrava ingurgitamento hilar e um infiltrado reticulo-nodular bilateral. Fez terapêutica de suporte com oxigénio (1,5 L/min), hidratação endovenosa e iniciou terapêutica específica com D-penicilamina, 250 mg, po, 6/6h. Durante a permanência no Serviço de Urgência apresentou um episódio de hipotensão arterial (80/50 mmHg).

Internado no Serviço de Medicina III teve, nos primeiros 6 dias, agravamento clínico progressivo com agitação psicomotora, febre, icterícia, roncos e sibilos expiratórios bilaterais, taquicardia sinusal e persistência da distensão abdominal dolorosa, sem alterações do trânsito gastrointestinal ou das características das fezes. O estudo complementar revelou anemia hemolítica (hemoglobina: 7,4 g/dl), leucocitose (22,5 G/L) com neutrofilia, insuficiência renal (azoto ureico: 116 mg/dl, creatinina: 3,1 mg/dl), hipoalbuminemia (2,9 g/dl), hiperbilirrubinemia mista (bilirrubina total: 11 mg/dl, directa: 5,9 mg/dl), alteração das provas hepáticas (AST: 67 UI/L, ALT: 90 UI/L e GGT: 140 UI/L),

elevação da creatinacina (1826 UI/L), da lactatodesidrogenase (949 UI/L) e da proteína C reactiva (15.2 mg/dl) (Quadro I e II). As hemoculturas e urocultura foram positivas para *Escherichia coli*, pelo que iniciou antibioterapia com levofloxacina. Verificou-se um segundo episódio de hemólise (hemoglobina: 8,5 g/dl) ao 11º dia de internamento e persistência da febre (38°C), que regrediu apenas no 32º dia. Com o intuito de identificar a causa da febre repetiram-se as hemoculturas e uroculturas ao 19º e 21º dias, que foram negativas e procedeu-se à realização de ecocardiograma (transtorácico e transesofágico), ecografia abdominal, colonoscopia e cintigrama com leucócitos marcados que não revelaram qualquer foco infeccioso, ou outra causa para a febre.

O valor máximo do cobre sérico foi de 2,6 mg/L (N: 0,7-1,4 mg/L) e do urinário de 1,1 mg/24horas (N <0,1 mg/24horas) atingido entre o 4º e o 6º dias, com diminuição progressiva até à normalidade ao 21º dia (Fig. 1).

Efectuou terapêutica de suporte com oxigenioterapia, hidratação endovenosa, antibioterapia e transfusão de quatro unidades de glóbulos vermelhos, correspondentes a duas unidades em cada período de hemólise, e específica com D-penicilamina (250 mg, po, 6/6h) até ao 11º dia de internamento.

Objectivou-se melhoria clínica e analítica progressivas, tendo o doente alta ao 35º dia de internamento.

Discussão

A intoxicação voluntária pelo sulfato de cobre é uma entidade muito rara em Portugal, sendo que, no nosso Serviço este foi o único caso registado nos últimos 13 anos.

De acordo com o descrito na literatura, tratou-se de ingestão voluntária com intuito suicida e as alterações clínicas e analíticas apresentadas foram as esperadas, salientando-se, no entanto, os dois episódios de hemólise e o quadro de sepsis.

Na análise dos episódios de hemólise intravascular, facilmente se atribui o primeiro ao excesso de cobre circulante após ingestão. Já sobre o segundo, ocorrendo ao 11º dia com os níveis de cobre sérico a diminuir (Fig. 1), pode-se apenas especular acerca da sua causalidade, ou seja, provavelmente secundário à necrose hepática decorrente da sobrecarga de cobre com libertação sérica suficiente para desencadear hemólise. Infelizmente, o intervalo entre os

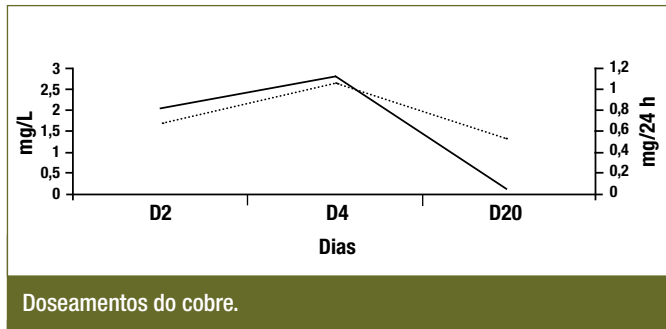


FIG. 1

doseamentos séricos não nos permitiu objectivar este segundo pico sérico. Por outro lado, a elevação dos enzimas hepáticos foi apenas duas vezes o normal, sendo que somente a avaliação histológica nos permitiria quantificar a extensão da lesão hepática, mas esta não foi realizada. Assim sendo, a justificação do segundo episódio de hemólise baseia-se nos dados da literatura.

O quadro de septicemia por *E. coli* verificado, é uma complicação frequente nas intoxicações graves com extensa lesão gastrointestinal. Apesar da antibioterapia instituída, de acordo com o antibiograma, e da melhoria clínica e analítica objectivada, ocorreu febre persistente até ao 32º dia. Perante o estudo complementar não esclarecedor, colocou-se a hipótese do quadro febril ser secundário à terapêutica, tendo-se suspenso a D-penicilamina, sem resultado. Do exposto, não nos foi possível identificar outra causa para a febre excepto a própria toxicidade do cobre, apesar de não existirem dados na literatura que corroborem esta nossa hipótese.

O atendimento inicial no Centro de Saúde e a incapacidade do doente em recordar alguns pormenores do sucedido não nos permitiram determinar a dose de tóxico ingerida, limitando a relação entre a dose ingerida e os efeitos toxicológicos posteriormente observados; no entanto, o quadro clínico e os doseamentos séricos e urinários de cobre permitem-nos concluir que terá sido uma quantidade elevada.

Os valores de cobre séricos e urinários doseados atingiram níveis máximos inferiores aos descritos na literatura, passíveis de desencadear lesão gastrointestinal e hemólise.^{2,3} No entanto, todos os autores são unânimes ao afirmar a ausência de correlação entre os doseamentos do cobre e os efeitos tóxicos verificados, devendo a orientação terapêutica destes doentes basear-se em critérios clínicos. De salientar,

QUADRO II

Evolução dos parâmetros bioquímicos

	D1	D6	D8	D11	D20	D35
Az. ureico	93	116	101	65	28	26
Creatinina	3,0	3,1	2,8	2,1	2,4	1,4
Na+	143	141	146	156	142	135
K+	5,4	3,2	3,4	4,1	4,4	5,2
Cl-	105	102	102	105	106	98
Osmol.	317	319	323	328	238	274
Alb.	4,6	2,9	3,1	3,0	2,8	3,6
Bil. total	1,7	11,0	5,8	2,3	1,3	0,5
Bil. directa	0,7	5,9	3,0	1,6	0,4	–
AST	48	67	54	30	35	23
ALT	4	90	90	56	31	22
F. Alc.	67	56	84	75	69	58
GGT	54	140	194	205	120	66
CK	84	1826	586	82	23	13
LDH	260	949	1094	328	230	162
PCR	3,0	15,2	32,3	13,3	8,1	3,9

que no caso descrito, os resultados só se encontraram disponíveis após a alta hospitalar.

Foi efectuada terapêutica de suporte com monitorização dos sinais vitais, hidratação endovenosa e oxigenioterapia, elementos fundamentais do tratamento deste tipo de intoxicação. Até à data não se comprovou o benefício de nenhum dos fármacos quelantes descritos; apesar disso e atendendo à gravidade das manifestações sistémicas, optou-se pela introdução de D-penicilamina. Esta, por suspeita de febre iatrogénica, foi suspensa antes da normalização dos valores séricos do cobre. De qualquer forma, não nos foi possível retirar conclusões acerca ou não da sua eficácia.

Apreciou-se evolução clínica e analítica favoráveis, apesar da gravidade inicial do quadro clínico resultante da toxicidade sistémica, potencialmente letal, do sulfato de cobre.

Conclusão

A intoxicação aguda pelo sulfato de cobre, potencialmente fatal, é uma entidade rara na nossa prática

clínica. Para a melhoria do prognóstico dos doentes é essencial a sua correcta identificação, monitorização e correcção dos vários desequilíbrios, e a identificação de complicações como a sepsis.

Não estando ainda estabelecido o verdadeiro papel dos quelantes, estes são as únicas terapêuticas disponíveis, devendo ser utilizados nos casos graves.

É importante que todos os médicos, e em particular os que realizam Serviço de Urgência, tenham presentes os seus efeitos potencialmente fatais (hemólise, hepatite e insuficiência renal) e as medidas a assumir para correcta orientação destes doentes. ■

Bibliografia

1. Casarett & Doull's. Toxicology: The Basic Science of Poisons. 6th edition. New York: McGraw-Hill 2001: 840-841.
2. Nelson LS. Toxicologic Emergencies. 7th edition. New York: McGraw-Hill 2002: 1262-1271.
3. Barceloux DG. Copper. J Toxicol Clin Toxicol 1999; 37 (2): 217-230.
4. Health effects of excess copper. Copper in Drinking Water. www.nap.edu/openbook/0309069394. The National Academy of Sciences
5. James LP, Stowe CD, Argao E. Gastric Injury Following Copper Sulfate Ingestion. Pediatric Emerg Care 1999; 15 (6): 429-431.
6. Pankit AN, Bhav SA. Copper Metabolic Defects And Liver Disease: Environmental Aspects. J Gastroenterol Hepatol 2002 ; 17 (3): 403-407.
7. Liu J, Kashimura S, Hara K, Zhang G. Death Following Cupric Sulfate Emesis. J Toxicol Clin Toxicol 2001; 39 (2): 161-163.