

Síndrome hipereosinofílica idiopática: Um caso clínico

Idiopathic hypereosinophilic syndrome: Case report

Rev Port Imunoalergologia 2008; 16 (1): 93-105

Alexandra Santos¹, Carlos Loureiro², Celso Chieira³

¹Interna do Internato Complementar de Imunoalergologia dos Hospitais da Universidade de Coimbra / *Resident, Allergology and Clinical Immunology, Hospitais da Universidade de Coimbra*

²Assistente Hospitalar Graduado do Serviço de Imunoalergologia dos Hospitais da Universidade de Coimbra / *Consultant, Specialist, Allergology and Clinical Immunology Department, Hospitais da Universidade de Coimbra*

³Director do Serviço de Imunoalergologia dos Hospitais da Universidade de Coimbra / *Head and Director, Allergology and Clinical Immunology Department, Hospitais da Universidade de Coimbra*

RESUMO

Os autores apresentam o caso de um jovem de 13 anos, com antecedentes de rinite alérgica, referenciado por eosinofilia grave detectada na sequência de astenia prolongada. A síndrome hipereosinofílica idiopática foi diagnosticada após exclusão de outras causas de eosinofilia. Apresentava atingimento hepático como lesão orgânica, com infiltração eosinofílica tecidual intensa e elevação de aspartato-aminotransferase, alanina-aminotransferase, fosfatase alcalina, gama-glutamil-transpeptidase e desidrogenase láctica séricas. O doente respondeu bem à corticoterapia sistémica com diminuição da contagem periférica de eosinófilos e dos restantes parâmetros laboratoriais, mantendo seguimento em consulta de Imunoalergologia.

A propósito deste caso clínico, discutem-se as estratégias diagnósticas da eosinofilia grave e os novos avanços no conhecimento da fisiopatologia, da classificação e do tratamento das síndromes que cursam com eosinofilia e, em particular, da síndrome hipereosinofílica idiopática.

Palavras-chave: Eosinofilia, helmintíase, lesão orgânica, síndrome hipereosinofílica.

ABSTRACT

The authors present the case of a 13 year-old boy with allergic rhinitis, referred to the Allergology and Clinical Immunology Department for severe eosinophilia, detected due to a sustained period of fatigue. Different causes of eosinophilia were excluded

and Idiopathic Hypereosinophilic Syndrome was diagnosed. The patient had liver damage, with eosinophilic infiltration of the hepatic tissue and altered liver function tests. There was a good response to systemic corticosteroids, as shown by a lowered number of circulating eosinophils and the remaining laboratory results. The patient has been followed up in the Allergy and Clinical Immunology Outpatient Department since then.

With this case report, the authors discuss the diagnosis of severe eosinophilia and the new advances in the pathophysiology, classification and treatment of eosinophilic disorders, with special attention to Idiopathic Hypereosinophilic Syndrome.

Key-words: Eosinophilia, helminthic infection, hypereosinophilic syndrome, organ damage.

INTRODUÇÃO

O termo “síndrome hipereosinofílica” foi introduzido em 1968 por Hardy e Anderson^{1,2}, designando o conjunto de doenças caracterizadas por eosinofilia grave e lesão orgânica persistentes.

Chusid *et al.*, em 1975³, estabeleceram critérios empíricos de diagnóstico para o síndrome hipereosinofílica idiopática (SHE): 1) contagem de eosinófilos no sangue periférico superior a 1500/mm³ durante mais de seis meses; 2) lesão ou disfunção orgânica; 3) ausência de etiologia para a eosinofilia e de blastos eosinofílicos no sangue periférico. Vigorando ainda actualmente, estes critérios e a própria designação de “idiopática” têm sido postos em causa, dadas a heterogeneidade clínica observada neste grupo de doentes e a progressiva identificação de defeitos moleculares específicos.

A acumulação de eosinófilos no sangue periférico e nos tecidos pode ser o resultado de uma anomalia adquirida da linhagem mielóide ou seus precursores (eosinofilia primária ou intrínseca) ou da produção de citocinas eosinofilo-poiéticas (IL-5, IL-3 e GM-CSF) por células não mielóides, nomeadamente células T ou células tumorais (eosinofilia secundária ou extrínseca)^{4,5}. Simon *et al.*⁵ propuseram recentemente uma classificação, um algoritmo diagnóstico e uma estratégia terapêutica relativamente às entidades nosológicas que cursam com eosinofilia, baseando-se no me-

INTRODUCTION

The term “hypereosinophilic syndrome” was first introduced by Hardy and Anderson^{1,2} in 1968 and described a set of diseases characterised by severe eosinophilia and persistent organ damage.

Chusid *et al.* in 1975³ established empirical diagnostic criteria for idiopathic hypereosinophilic syndrome (IHS): 1) circulating eosinophil count over 1500/mm³ for more than six months; 2) organ damage or dysfunction; 3) lack of aetiology for eosinophilia and circulating eosinophilic blasts. These criteria are still in use, but both they and the term ‘idiopathic’ are the subject of current debate, due to the clinical heterogeneity seen in this group of patients and the progressive identification of specific molecular defects.

The build up of circulating and tissue eosinophils could be the result of an acquired anomaly of the myeloid line or its precursors – primary or intrinsic eosinophilia – or of the production of eosinophilo-poietic cytokines (IL-5, IL-3 and GM-CSF) by non-myeloid cells, particularly T lymphocytes or tumoral cells –secondary or extrinsic eosinophilia^{4,5}. Simon *et al.*⁵ recently proposed a classification, a diagnostic algorithm and a treatment strategy for the nosological conditions which occur with eosinophilia, based on the underlying mechanism. It is interesting to note

canismo subjacente. É interessante notar que a SHE se insere em diferentes grupos fisiopatológicos.

Globalmente, na SHE, os indivíduos do sexo masculino são mais atingidos do que os do sexo feminino (relação de 9:1), predominantemente entre os 20 e os 50 anos⁶, apesar de poder ocorrer em crianças. Virtualmente, qualquer órgão pode estar atingido, mas os mais frequentemente envolvidos são a pele (urticária, angioedema, pápulas eritematosas pruriginosas, nódulos cutâneos e ulcerações mucosas⁷), o sistema nervoso central^{6,8} (encefalopatia ou acidente vascular cerebral isquémico) ou periférico⁷ (neuropatia sensorial ou mista) e o coração^{7,9} (miocardiopatia restritiva, lesão valvular e insuficiência cardíaca congestiva). O estado de hipercoagulabilidade inerente à SHE confere um risco acrescido para complicações tromboembólicas. Um início insidioso de astenia e adinamia pode ocorrer¹⁰. Dispneia e tosse são sintomas do atingimento pulmonar; presente em 40% dos doentes¹¹. Pode existir também envolvimento hepático (hepatite crónica activa, lesões hepáticas focais, colangite eosinofílica, síndrome de Budd-Chiari), gastrintestinal (gastrite, enterocolite e colite eosinofílicas), renal e/ou articular⁶.

A SHE é um diagnóstico de exclusão. A abordagem ao doente implica a pesquisa de uma causa para a eosinofilia¹⁰ que viabilize um tratamento específico⁷, para além da avaliação de possíveis lesões de órgãos-alvo e complicações.

O objectivo principal da terapêutica da SHE é controlar o número de eosinófilos⁷ para prevenir a progressão da lesão orgânica. Klion *et al.*¹² elaboraram uma importante revisão do tratamento das síndromes hipereosinofílicas, incluindo da SHE. Na primeira linha, na maior parte dos doentes com SHE, estão indicados os corticosteróides sistémicos. A resposta inicial à prednisona (1 mg/kg/dia) é sinal de melhor prognóstico¹⁰. As alternativas incluem: citostáticos (hidroxiureia, vincristina, etoposídeo) e imunomoduladores (IFN- α , ciclosporina e alantuzumab). Em duas variantes da SHE recentemente identificadas, com anomalias hematológicas primárias distintas⁷, podem utilizar-se tratamentos específicos: na variante mieloproliferativa, o mesilato de imatinib¹³, e na variante linfocítica, o mepolizumab¹⁴. O transplante medular alogénico não mieloablativo¹⁵

that IHS falls into several different physiopathological groups.

Males are more affected by IHS overall (the ratio is 9:1), predominantly those aged between 20-50 years old⁶. The disease can also affect children, however. Virtually any organ can be damaged, with the most frequent being the skin⁷ (hives, angioedema, itchy erythematous wheals, skin nodules and mucosal ulcerations), central nervous system^{6,8} (encephalopathy or ischaemic cerebral vascular incident), peripheral nervous system⁷ (sensory or mixed neuropathy) and the heart^{7,9} (restrictive myocardiopathy, valvular damage and congestive cardiac failure). IHS's inherent hypercoagulability state confers an increased risk of thromboembolic complications. There could be an insidious start, with fatigue and adynamia¹⁰. Dyspnea and cough are signs of lung damage, experienced by 40% of patients¹¹. Involvement of the liver (active chronic hepatitis, focal hepatic lesions, eosinophilic cholangitis, Budd-Chiari syndrome), as well as gastrointestinal (gastritis, enterocolitis and eosinophilic colitis), renal and/or articular⁶ involvement can also occur.

IHS is a diagnosis of exclusion. Managing the patient implies investigating the causes of the eosinophilia¹⁰, which may allow specific treatment⁷, in addition to evaluating any target-organ damage and complications.

The main aim of IHS treatment is to reduce the number of eosinophils⁷ to prevent progression to organ damage. Klion *et al.*¹² drew up an important review of hypereosinophilic syndromes, including IHS. First line treatment for the majority of IHS patients is systemic corticosteroids. The initial response to prednisone (1 mg/kg/day) is a sign of a good prognosis¹⁰. Alternatives include cytostatics (hydroxyurea, vincristine, etoposide) and immunomodulators (IFN- α , cyclosporine and alantuzumab). Specific treatment can be used in two recently-identified variants of IHS with distinct primary haematological anomalies:⁷ imatinib mesylate¹³ in the myeloproliferative variant and mepolizumab¹⁴ in the lymphocytic variant. Non-nonmyeloablative bone marrow transplant¹⁵ is the last resort for patients

constitui o último recurso para doentes com a variante mieloproliferativa e para aqueles com lesão orgânica progressiva em que as restantes terapêuticas se esgotaram. No caso de complicações cardíacas e/ou tromboembólicas, podem estar indicadas a anticoagulação e a cirurgia cardíaca.

O prognóstico da SHE tem melhorado drasticamente, de uma sobrevida de 12% aos 3 anos (sobrevida média de 9 meses) na série inicial de Chusid³ em 1975 para uma sobrevida de 70% aos 10 anos na série de Fauci de 1982⁸. Aguardam-se novos estudos epidemiológicos.

CASO CLÍNICO

Os autores apresentam o caso de um doente do sexo masculino, de 13 anos, de raça branca, natural e residente em Mira, referenciado à consulta de Imunoalergologia por eosinofilia grave (7550/mm³).

A referida eosinofilia foi detectada na sequência de astenia prolongada. Paralelamente, apresentava também episódios de rinorreia aquosa, crises esternutatórias, prurido e obstrução nasais, desencadeadas pela exposição ao pó doméstico, com cerca de 6 anos de evolução. Da história epidemiológica, salientava-se o contacto esporádico com cães e o facto de nunca ter viajado para fora do país. Tratava-se de um jovem previamente saudável, sem consumo recente de medicamentos ou suplementos dietéticos e sem antecedentes familiares relevantes.

Ao exame objectivo, apresentava apenas hipertrofia bilateral dos cornetos inferiores nasais.

O hemograma, para além da leucocitose (15 100/mm³) e eosinofilia (7550/mm³), não apresentava outras alterações. A velocidade de sedimentação eritrocitária era de 59 mm na primeira hora. O estudo da coagulação era normal. Na análise bioquímica do sangue, apresentava elevação da aspartato-aminotransferase (371 U/l), da alanina-aminotransferase (611 U/l), da fosfatase alcalina (410 U/l), da gama-glutamyl-transpeptidase (251 U/l) e da desidrogenase láctica (507 U/l). O proteinograma electroforético do soro evidenciava uma hipergamaglobulinemia policlonal, corresponden-

with the myeloproliferative variant and for patients with progressive organ damage where the remaining treatments have been ineffective. Anticoagulants and cardiac surgery may be needed when there are cardiac and/or thromboembolic complications.

The prognosis for IHS has improved markedly from a 12% survival at 3 years (median survival 9 months) in the initial 1975 Chusid series³ to a 70% survival at 10 years in the 1982 Fauci series⁸. New epidemiological studies are awaited.

CASE REPORT

We present the case of a male caucasian, aged 13, born and living in Mira, referred to an Allergology and Clinical Immunology appointment for severe eosinophilia (7 550 cells/mm³) detected due to a sustained period of fatigue.

In addition to the fatigue, the patient had had episodes of rhinorrhea, sneezing fits and an itchy and blocked nose due to exposure to house dust. The patient had occasional contact with dogs and had never left Portugal. He was a previously healthy boy who had not recently taken any drugs or dietary supplements and whose family history was not relevant here.

Examination revealed only bilateral hypertrophy of the lower nasal turbinates.

The haemogram revealed leukocytosis (15 100 cells/mm³) and eosinophilia (7 550 cells/mm³). Erythrocyte sedimentation rate was 59 mm in the first hour. Coagulation tests were normal. Blood chemistry showed raised aspartate-aminotransferase (371 U/l), alanine-aminotransferase (611 U/l), alkaline phosphatase (410 U/l), gamma-glutamyl-transpeptidase (251 U/l) and lactic dehydrogenase (507 U/l). Serum protein electrophoresis showed polyclonal hypergammaglobulinaemia, with increased IgG (27.9g/L) and IgE (1330U/mL) serum levels. Complement levels were normal.

do a uma elevação da IgG (27,9 g/l) e da IgE (1330 U/ml) séricas. O estudo do complemento era normal.

As serologias para o citomegalovírus, o vírus Epstein-Barr, os vírus herpes tipo 1 e tipo 2, os vírus das hepatites A, B e C, o vírus de imunodeficiência humana e o *Treponema pallidum* foram negativas, bem como as serologias parasitárias realizadas, designadamente para *Fasciola hepatica*, *Leishmania donovani*, *Toxocara canis*, filária e quisto hidático. As amostras repetidas de fezes e o aspirado e a biópsia duodenais para exames parasitológicos não revelaram a presença de qualquer microrganismo ou seus ovos. A endoscopia digestiva alta também não revelou alterações.

Os autoanticorpos, nomeadamente anticorpos antinucleares e antímúsculo liso, foram negativos. Os testes cutâneos de alergia por picada revelaram reactividade a *Aspergillus fumigatus* (diâmetro médio da pápula de 4 mm) e a ácaros do pó doméstico e de armazenamento: *Dermatophagoides (D.) pteronyssinus* (6 mm), *D. farinae* (6 mm), *D. microceras* (6 mm) e *Acarus siro* (4 mm), tendo como controlo positivo a histamina (diâmetro médio da pápula de 4 mm). O estudo funcional ventilatório e as radiografias do tórax foram normais.

O mielograma revelou fragmentos de celularidade aumentada, com muitos megacariócitos, alguns metaeosinófilos, sem alterações displásicas. A biópsia óssea apresentou hiperplasia da série mielóide à custa de hiperplasia da série mielóide na linhagem eosinofílica, sem sinais de fibrose.

O ecocardiograma mostrou um coração estruturalmente normal, com função conservada. A tomografia computadorizada cérvico-toraco-abdomino-pélvica revelou apenas hepatomegalia homogénea e baço com dimensões no limite superior da normalidade (Figura 1).

A biópsia cutânea foi normal, sem evidência de eosinófilos. A biópsia hepática, pelo contrário, veio a revelar uma infiltração difusa, portal e acinar, por eosinófilos, com fibrose portal e perissinusoidal (Figura 2). Realizou ainda biópsia da nasofaringe, cuja histologia foi normal.

O doente foi inicialmente submetido a múltiplos esquemas terapêuticos com anti-helmínticos de modo empírico, nomeadamente com tinidazol e pirantel, não tendo a eosino-

Serological tests for cytomegalovirus, Epstein-Barr virus, herpes virus type 1 and 2, hepatitis A, B and C viruses, human immunodeficiency virus and *Treponema pallidum* were negative. Parasitic serology was negative for *Fasciola hepatica*, *Leishmania donovani*, *Toxocara canis*, Filariasis and Hydatid cyst. Repeated faecal exams, duodenal swab samples and duodenal biopsies revealed no microorganisms or eggs. Upper digestive endoscopy showed no abnormalities.

Antinuclear and anti-smooth muscle antibodies were negative. Allergy skin-prick-tests were positive to *Aspergillus fumigatus* (mean wheal diameter 4 mm) and house dust mites and grain mites: *Dermatophagoides (D.) pteronyssinus* (6 mm), *D. farinae* (6 mm), *D. microceras* (6 mm) and *Acarus siro* (4 mm). Histamine was used as positive control with mean wheal diameter 4 mm. Pulmonary function tests and chest radiography were normal.

Bone marrow aspirate revealed fragments of increased cellularity with many megakaryocytes, some meta-eosinophils but no dysplastic abnormalities. Bone marrow biopsy showed hypercellularity of myeloid series, with eosinophil hyperplasia but with no fibrosis.

Echocardiogram showed a structurally normal heart with preserved function. Cervical-thoracic-abdominal-pelvic CT scan only showed homogeneous hepatomegaly and spleen enlarged to the upper normal limit (Figure 1).

Skin biopsy was normal with no evidence of eosinophils. Liver biopsy, on the other hand, revealed diffuse portal and acini eosinophil infiltrates with portal and perissinusoidal fibrosis (Figure 2). A nasopharyngeal biopsy was performed, and revealed no abnormalities.

The patient was initially given different empiric treatments with antihelmintics, including tinidazol and pyrantel, but the eosinophilia did not decrease substantially (Figure 3). Systemic corticotherapy was then

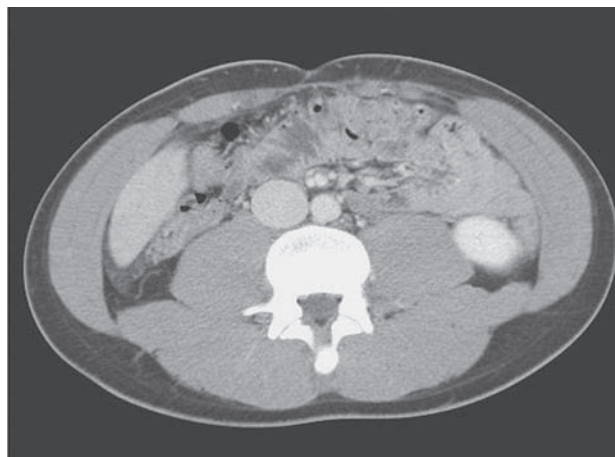

Figura 1. Na TC abdominal é evidente a hepatomegalia homogénea, numa altura de corte onde normalmente não se observa tecido hepático na ausência de ptose do fígado

Figure 1. Abdominal CT scan shows homogeneous hepatomegaly at a height of the cut where hepatic tissue is not normally seen without hepatic ptosis

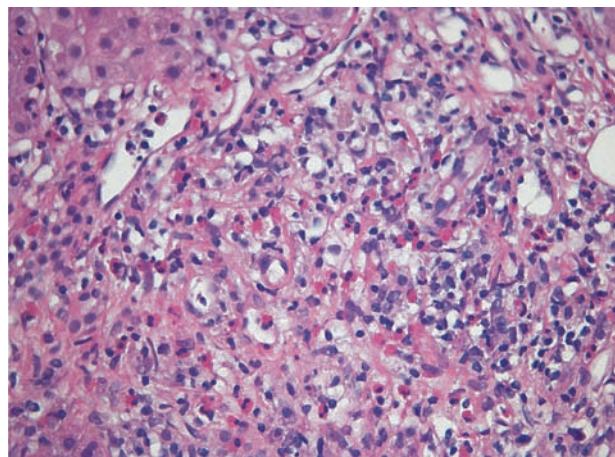


Figura 2. Biópsia hepática evidenciando infiltração difusa por eosinófilos com fibrose portal e perissinusoidal (coloração com hematoxilina-eosina, ampliação 400x)

Figure 2. Liver biopsy showing diffuse eosinophil infiltrates with portal and perisinusoidal fibrosis (stained with haematoxylin-eosin, amplification 400x)

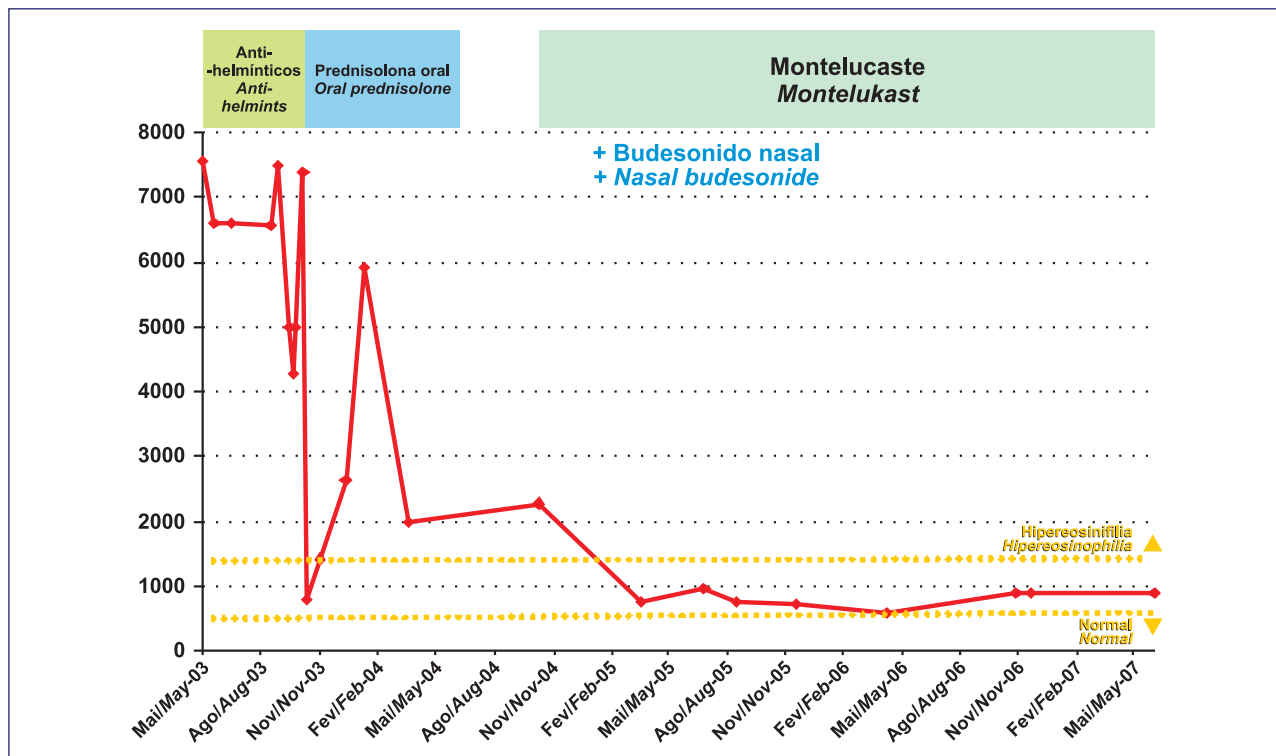


Figura 3. Evolução da contagem de eosinófilos no sangue periférico com o tratamento

Figure 3. Evolution of eosinophil blood count

filia cedido significativamente (Figura 3). Foi então instituída corticoterapia sistémica (prednisolona em dose de 1 mg/kg/dia, seguida de redução progressiva) durante cerca de 6 meses, com boa resposta terapêutica (melhoria sintomática com desaparecimento da astenia, diminuição da eosinofilia periférica e dos restantes parâmetros laboratoriais previamente alterados). Após a suspensão da corticoterapia oral, iniciou tratamento com antagonista dos receptores dos cisteinil-leucotrienos (montelukast 10 mg/dia), associado ao budesonido tópico nasal, para controlo da rinite alérgica.

Presentemente, encontra-se assintomático, com manutenção do número de eosinófilos circulantes inferior a 1000/mm³ há 18 meses. Na mais recente avaliação laboratorial, em Junho de 2007, apresentava uma contagem de eosinófilos no sangue periférico de 900/mm³, diminuição relativa dos valores da gama-glutamyl-transpeptidase (167 U/l) e normalização da aspartato-aminotransferase, da alanina-aminotransferase, da fosfatase alcalina e da desidrogenase láctica séricas. Apresentava um proteinograma electroforético do soro dentro dos parâmetros de referência, níveis plasmáticos de IgG dentro da normalidade (11,7 g/l) e elevação dos níveis séricos de IgE total (736 U/ml). O doente mantém o seguimento em consulta externa de Imunoalergologia.

DISCUSSÃO

O presente caso ilustra bem o facto de a SHE ser um diagnóstico de exclusão. As causas de eosinofilia são inúmeras (Quadro 1)¹⁰. Nos países desenvolvidos, as etiologias mais frequentes são as patologias alérgicas e, no mundo de uma forma global, as infecções parasitárias¹⁶. Considerando o espectro de intensidade, a eosinofilia periférica pode classificar-se em ligeira (se inferior a 1500/mm³), moderada ou grave (se superior a 5000/mm³)¹⁷. No caso de eosinofilia moderada ou grave, as etiologias mais prováveis serão as parasitoses invasivas, as dermatoses e a SHE¹⁸.

O diagnóstico de SHE exige uma pesquisa exaustiva de possíveis etiologias para a eosinofilia. Neste caso, a clínica

started (prednisolone 1 mg/kg/day on a tapered-off schedule) for approximately 6 months. There was a good response: symptoms improved, the fatigue disappeared, circulating eosinophils decreased and the remaining laboratory results improved. After stopping oral steroids, the patient began treatment with a cysteinil leukotriene antagonist (montelukast 10 mg/day), associated with topic nasal budesonide to treat the allergic rhinitis.

The patient is presently asymptomatic with maintenance of circulating eosinophils below 1 000 cells/mm³ for 18 months. Latest laboratorial work-up – June 2007 – showed an eosinophil count of 900 cells/mm³, increased gamma-glutamyl-transpeptidase (167 U/l) and normal values of aspartate-aminotransferase, alanine-aminotransferase, alkaline phosphatase and serum lactic dehydrogenase. His serum electrophoretic proteinogram and plasma IgG levels (11.7 g/l) were within normal limits and total serum IgE (736 U/ml) was elevated. The patient is still followed up in Allergology and Clinical Immunology on an outpatient basis.

DISCUSSION

This case report illustrates that IHS is a diagnosis of exclusion. There are many causes of eosinophilia (Table 1)¹⁰. In developed countries, the most frequent are allergic conditions, and worldwide, parasitic infections¹⁶. In terms of intensity, circulating eosinophilia is classified as mild (if below 1 500 cells/mm³), moderate or severe (if above 5 000 cells/mm³)¹⁷. The most probable causes of moderate and severe eosinophilia are tissue-invasive parasitosis, dermatosis and IHS¹⁸.

A diagnosis of IHS requires exhaustive investigation into the possible aetiologies of eosinophilia. In this case, the clinical picture was only fatigue; the detection of circulating eosinophilia was a chance finding.

Quadro I. Principais causas de eosinofilia periférica¹⁰

Doenças alérgicas	
Atópicas e relacionadas	Asma, bronquite eosinofílica, rinite alérgica, NARES, polipose nasal, sinusite crónica, dermatite atópica
Reacções a fármacos	Beta-lactâmicos, nitrofurantoína, AINE, sais de ouro, fenotiazinas, metotrexato, alopurinol, fenitoína, L-triptofano, citocinas (G-CSF, IL-2)
Doenças infecciosas	
Helminthíases	<i>Strongyloides</i> , <i>Ascaris</i> , <i>Toxocara</i> , <i>Ancylostoma</i> , <i>Trichinella</i> , <i>Necator</i> , <i>Fasciola</i> , <i>Clonorchis</i> , Filárias
Protozooses	<i>Dientamoeba fragilis</i> , <i>Isospora belli</i>
Micoses	Aspergilose, Coccidioidomicose
Doenças hematológicas e neoplásicas	
Doenças hematológicas	S. hipereosinofílica idiopática, mastocitose sistémica, leucemia eosinofílica, linfomas Hodgkin e não Hodgkin
Associadas a neoplasia	Carcinomas de pulmão, vagina, pele, nasofaringe e bexiga Adenocarcinoma gástrico, intestinal e uterino
Doenças com envolvimento orgânico específico	
Pele e tecido celular subcutâneo	Psoríase, penfigóide bolhoso, pênfigo vulgar, dermatite herpetiforme, urticária crónica, urticária retardada de pressão, NERDS, paniculite eosinofílica, angioedema episódico com eosinofilia, doença de Kimura, S. Shulman, S. Wells
Pulmão	S. Löeffler, eosinofilia pulmonar tropical, aspergilose broncopulmonar alérgica, pneumonia eosinofílica aguda e crónica, S. eosinofilia-mialgia, S. Churg-Strauss, granuloma eosinofílico pulmonar, granuloma broncocêntrico
Tubo digestivo	Gastroenterite eosinofílica, colangite esclerosante, colangite eosinofílica, colecistite eosinofílica
Sistema nervoso	Hematoma subdural, meningite eosinofílica, <i>shunt</i> ventrículo-peritoneal, meios de contraste radiológico em mielografia
Tecido conjuntivo	Sinovite eosinofílica, dermatomiosite, artrite reumatóide, esclerose sistémica, S. Sjögren, vasculites
Sistema urinário	Cistite eosinofílica, hemodiálise
Imunodeficiências primárias	S. Hiper-IgE S. Omenn
Outras	Rejeição de transplante Insuficiência supra-renal Doença ateroembólica S. Dressler

(**NARES** – *nonallergic rhinitis with eosinophilia syndrome* – síndrome de rinite não alérgica com eosinofilia; **G-CSF** – *granulocyte colony-stimulating factor*; **NERDS** – doença rara caracterizada por nódulos, eosinofilia, “reumatismo”, dermatite e edema (*swelling*); **S.** – síndrome)

era fruste (apenas astenia) e a deteção de eosinofilia no sangue periférico foi um achado acidental.

A investigação diagnóstica inicial dirigiu-se a uma possível parasitose. Exames parasitológicos de fezes e serologias para-

Initial diagnostic work-up aimed at discovering a possible parasite, but repeated faecal and serum parasitology exams were negative. It should be noted that eosinophilia tends to be more intense in the early sta-

Table 1. Main causes of blood eosinophilia⁰

<i>Allergic diseases</i>	
<i>Atopic and related</i>	<i>Asthma, eosinophilic bronchitis, allergic rhinitis, NARES, nasal polyposis, chronic sinusitis, atopic dermatitis</i>
<i>Reactions to drugs</i>	<i>Beta-lactams, nitrofurantoin, NSAIDs, gold sodium thiomalate, phenothiazines, methotrexate, allopurinol, phenytoin, L-tryptophan, cytokines (G-CSF, IL-2)</i>
<i>Infectious diseases</i>	
<i>Helminthiasis</i>	<i>Strongyloides, Ascaris, Toxocara, Ancylostoma, Trichinella, Necator, Fasciola, Clonorchis, Filariasis</i>
<i>Protozoans</i>	<i>Dientamoeba fragilis, Isospora belli</i>
<i>Mycoses</i>	<i>Aspergillosis, Coccidioidomycosis</i>
<i>Haematological and neoplastic diseases</i>	
<i>Haematological disease</i>	<i>Idiopathic hypereosinophilic syndrome, systemic mastocytosis, eosinophilic leukaemia, Hodgkin's and non-Hodgkin's lymphoma</i>
<i>Associated to neoplasia</i>	<i>Lung, vagina, skin, nasopharyngeal and bladder cancers Gastric, intestinal and uterine adenocarcinoma</i>
<i>Diseases with specific organ involvement</i>	
<i>Skin and subcutaneous cellular tissue</i>	<i>Psoriasis, bullous pemphigoid, pemphigus vulgaris, dermatitis herpetiformis, chronic urticaria, delayed pressure urticaria, NERDS, eosinophilic panniculitis, episodic angioedema with eosinophilia, Kimura disease, Shulman's syndrome, Wells syndrome</i>
<i>Lung</i>	<i>Löffler's syndrome, tropical pulmonary eosinophilia, allergic bronchopulmonary aspergillosis, acute and chronic eosinophilic pneumonia, eosinophilia-myalgia syndrome, Churg-Strauss syndrome, pulmonary eosinophilic granuloma, bronchocentric granuloma</i>
<i>Digestive tube</i>	<i>Eosinophilic gastroenteritis, sclerosing cholangitis, eosinophilic cholangitis, eosinophilic cholecystitis</i>
<i>Nervous system</i>	<i>Subdural haematoma, eosinophilic meningitis, ventriculo-peritoneal shunt, radiology contrast media in myelography</i>
<i>Connective tissue</i>	<i>Eosinophilic sinusitis, dermatomyositis, rheumatoid arthritis, systemic sclerosis, Sjögren's syndrome, vasculitis</i>
<i>Urinary system</i>	<i>Eosinophilic cystitis, haemodialysis</i>
<i>Primary immunodeficiencies</i>	<i>Hyper-IgE syndrome Omenn's syndrome</i>
<i>Others</i>	<i>Transplant rejection Supra-renal failure Arterial thromboembolic disease Dressler's syndrome</i>

(**NARES** – nonallergic rhinitis with eosinophilia syndrome; **G-CSF** – granulocyte colony-stimulating factor; **NERDS** – rare disease characterised by nodules, eosinophilia, rheumatism, dermatitis and swelling)

sitárias foram repetidamente negativos. De notar que, numa infecção parasitária, a eosinofilia tende a ser mais intensa nas fases iniciais, que são precisamente aquelas em que a pesquisa de ovos e larvas nas fezes é negativa¹⁸. No entanto, a pesquisa

ges of a parasitic infection, exactly those stages in which tests for eggs and larvae in the faeces come up negative¹⁸. Tests for helminths were conducted in subsequent stages and although special attention was gi-

de helmintas foi realizada em fases posteriores e, apesar de especial atenção às parasitoses mais frequentemente associadas a atingimento hepático, não foi possível identificar nenhum microrganismo implicado. Para além disso, a eosinofilia periférica persistiu após vários tratamentos com anti-helmínticos.

As doenças alérgicas são uma das causas de eosinofilia periférica. No entanto, a rinite alérgica do doente não foi considerada causa suficiente, dado o seu início prévio à hipereosinofilia, a sua evolução prolongada e por uma eosinofilia superior a $1000/\text{mm}^3$ não ser habitualmente de causa unicamente alérgica¹⁸. Relativamente a uma possível reacção a fármacos, neste caso nenhum medicamento foi considerado suspeito, dada a inexistência de antecedentes medicamentosos.

A ausência de sintomas respiratórios, articulares, neurológicos, urinários e gastrintestinais, bem como de lesões cutâneas, juntamente com a normalidade dos exames de imagiologia torácica, do estudo funcional ventilatório, da endoscopia digestiva alta, dos doseamentos de autoanticorpos e das biópsias de pele, nasofaringe e duodeno, permitiram excluir as doenças pulmonares, reumatológicas, digestivas e cutâneas.

Neoplasias foram também excluídas, salientando-se o facto de, apesar de a SHE ser uma doença rara, uma resposta eosinofílica a uma neoplasia oculta ser ainda menos frequente¹⁹ e, habitualmente, sinal de doença avançada.

Os exames medulares (mielograma e biópsia óssea) revelaram aspectos sugestivos de proliferação eosinofílica reactiva, sem alterações compatíveis com processos medulares primários. No entanto, casos descritos na literatura inicialmente “rotulados” como SHE que anos mais tarde se vêm a revelar como sarcoma granulocítico²⁰, linfoma de Hodgkin²¹ ou leucemia mielóide aguda²², à semelhança do que acontece na transformação blástica de uma leucemia crónica, alertam-nos para a necessidade de seguir cuidadosamente este doente durante um longo período de tempo²³.

Independentemente da causa da eosinofilia, a lesão orgânica é o resultado directo da acumulação de eosinófilos nos tecidos²⁴, com libertação local do conteúdo tóxico dos seus grânulos, incluindo proteínas catiónicas, radicais livres de oxigénio, citocinas pró-inflamatórias e mediadores derivados do

ven to parasitosis more frequently associated with liver damage, no microorganism was identified. In addition, circulating eosinophilia persisted after various antihelminth treatments.

Allergic diseases are a cause of circulating eosinophilia. Yet the patient's allergic rhinitis was not considered sufficient cause, due to its earlier onset, prolonged evolution and also because eosinophilia above $1000/\text{mm}^3$ is not usually caused solely by allergy¹⁸. Drug allergy was not suspected in this case since there was no history of drug intake.

Lung, rheumatologic, digestive and skin diseases were ruled out by the absence of respiratory, articular, neurological, urinary, gastrointestinal symptoms and skin lesions, in addition to normal thorax imaging, pulmonary function tests, upper digestive endoscopy, autoantibody levels, skin nasopharyngeal and duodenum biopsies.

Neoplasia was also ruled out. It should be stressed that while IHS is a rare disease, an eosinophil response to an occult neoplasm is even less frequent¹⁹ and, usually, a sign of advanced neoplastic disease.

Bone marrow exams (aspirate and biopsy) pointed to a reactive eosinophil proliferation but without the abnormalities compatible with primary medullary processes. Some cases described in the literature, however, were initially labelled as IHS to be years later revealed as granulocytic sarcoma²⁰, Hodgkin's lymphoma²¹ or acute myeloid leukaemia²², similar to what happens in the blastic transformation of a chronic leukaemia, alert us to the need for a careful long-term patient follow up²³.

Independent of the cause of eosinophilia, target organ damage is the direct result of eosinophil accumulation in the tissues²⁴, with local release of the granules' toxic content, including cationic proteins, free oxygen radicals, pro-inflammatory cytokines and mediators derived from arachidonic acid. One or more organ can be affected (Table 2)^{6, 10}. The severity of the complica-

ácido araquidónico. Um ou mais órgãos podem estar envolvidos (Quadro 2)^{6, 10}. A gravidade das complicações não parece ter relação directa com a eosinofilia no sangue periférico, mas com o número de eosinófilos em desgranulação nos tecidos^{17, 25}. As complicações são comuns a diferentes entidades nosológicas que cursam com eosinofilia e parecem ser independentes da causa que inicialmente levou à infiltração eosinofílica dos órgãos. No presente caso, apenas se evidenciou lesão hepática, com aparente resposta ao tratamento instituído, dada a melhoria clínica e laboratorial. Outras causas de doença hepática foram excluídas, nomeadamente hepatopatia alcoólica, auto-imune e infecciosa.

Dado o risco de complicações fatais, deve merecer especial atenção o atingimento cardíaco da SHE, que ocorre em 58% dos doentes⁸. Em geral, distinguem-se três estádios de lesão: um estágio necrótico precoce, raramente sintomático, seguido por um estágio trombótico, com desenvolvimento de trombos intracavitários sobre o endocárdio lesado, e um estágio final de fibrose endomiocárdica, miocardiopatia restritiva, lesão valvular e insuficiência cardíaca congestiva^{7, 9}. Neste caso, o ecocardiograma não evidenciou lesão cardíaca orgânica ou funcional, mesmo em exames realizados posteriormente, nem ocorreu qualquer acidente tromboembólico. A avaliação ecocardiográfica

does not seem to be directly related to the eosinophilia but to the amount of degranulated eosinophils in the tissues^{17, 25}. Complications are common to different nosological conditions with eosinophilia, and seem to be independent of the cause which initially led to eosinophil organ infiltration. Only liver damage was seen in this case report, with an apparent good response to treatment, given the clinical and laboratorial improvement. Other causes of liver disease, particularly alcoholic hepatopathy, autoimmune and infectious disease, were ruled out.

Special attention must be paid to cardiac damage in IHS, which occurs in 58% of patients⁸, given the risk of fatal complications. There are in general three stages of damage: an early necrotic stage, rarely symptomatic, followed by a thrombotic stage, with growth of intracavitary thrombus around the damaged endocardium. The final stage is endomyocardial fibrosis, restrictive myocardiopathy, valvular damage and congestive heart failure^{7, 9}. In our patient, the echocardiogram did not reveal organ or functional damage, even in the later set of exams. There was no thromboembolic incident in this case. Echocardiograms must be made regularly, as cardiac lesions can occur insidiously at

Quadro 2. Frequência de envolvimento orgânico na SHE⁶

Envolvimento de órgão ou sistema	% de doentes
Hematológico	100
Cardiovascular	58
Cutâneo	56
Neurológico	54
Pulmonar	49
Esplénico	43
Hepático	30
Ocular	23
Gastrointestinal	23

Table 2. Frequency of organ involvement in IHS⁶

Organ or system involvement	% of patients
Haematological	100
Cardiovascular	58
Cutaneous	56
Neurological	54
Pulmonary	49
Splenic	43
Hepatic	30
Ocular	23
Gastrointestinal	23

fica deverá continuar a ser repetida, uma vez que as lesões cardíacas podem surgir insidiosamente a qualquer momento da evolução da doença e não parecem relacionar-se com a intensidade da eosinofilia periférica¹⁷.

A série publicada por Chusid *et al.*³ e outras que se seguiram ilustram claramente a heterogeneidade clínica e a variabilidade prognóstica da SHE, variando de doença assintomática, sem necessidade de tratamento e com longa sobrevida, a doença rapidamente fatal por desenvolvimento de complicações, nomeadamente cardíacas e hematológicas. Neste caso em particular, a resposta do doente à corticoterapia sistémica com diminuição dos níveis de eosinófilos no sangue periférica bem como a benignidade do quadro clínico, parecem indicar um bom prognóstico. Note-se que um ciclo de corticoterapia sistémica com prednisona na dose de 1 mg/kg/dia ou equivalente deverá ser instituída em todos os doentes com SHE, uma vez que a resposta do doente a esta terapêutica tem importância prognóstica e permite conhecer antecipadamente a sua eficácia em caso de agravamento súbito¹⁷.

No futuro, apesar de o doente se manter assintomático, deverá ser continuamente acompanhado, com a realização de exames complementares periodicamente, mantendo um elevado índice de suspeição para qualquer lesão orgânica *de novo* e eventuais complicações, reconsiderando o diagnóstico e reiniciando o tratamento, sempre que tal se justifique, de acordo com o estado da arte.

A heterogeneidade clínica e a identificação de defeitos moleculares específicos na SHE permitem antever progressos no conhecimento da fisiopatologia desta síndrome que, no futuro, permitirão diagnosticar cada vez menos doentes como SHE, nomenclatura esta que poderá ser redefinida⁵. Efectivamente, mais estudos são necessários para melhor conhecer as bases moleculares da SHE e identificar entidades nosológicas distintas, de modo a melhorar as possibilidades terapêuticas e o prognóstico destes doentes.

any time as disease progresses and they do not appear to be connected to the intensity of the circulating eosinophilia¹⁷.

The Chusid *et al.*³ series and others which followed, clearly illustrate the clinical heterogeneity and prognostic variability of IHS. It ranges from an asymptomatic disease, with no need for treatment and a long survival, to a rapidly fatal disease, mainly due to cardiac or haematological complications. In our case report, the patient's response to systemic corticotherapy, with decreased eosinophil blood levels and a benign clinical evolution, seems to indicate a good prognosis. It should be noted that systemic corticotherapy with prednisone (1 mg/kg/day or equivalent) should be administered in all IHS patients as patient's response to this treatment is important for the prognosis and allows the efficacy of the treatment to be known ahead of time, should the condition suddenly worsen¹⁷.

The patient should continue to be followed up, despite the lack of symptoms, and complementary exams should be carried out from time to time. In line with the current thinking, a high level of suspicion should be maintained for the appearance of any *de novo* organ damage and possible complications, reconsidering the diagnosis and adjusting/restarting treatment whenever needed.

Clinical heterogeneity and the identification of the molecular defects specific to IHS allow to foresee advances in the understanding of this syndrome's pathophysiology. This will probably mean that fewer and fewer patients will be diagnosed with IHS and this designation could be redefined⁵. Further studies are needed for a better knowledge of IHS' molecular base, to allow improved treatment possibilities and prognosis for these patients.

REFERÊNCIAS / REFERENCES

1. Hardy WR, Anderson RE. The hypereosinophilic syndromes. *Ann Intern Med* 1968;68(6):1220-9.
2. Anderson RE, Hardy WR. Hypereosinophilia. *Ann Intern Med* 1968;69(6):1331-2.
3. Chusid MJ, Dale DC, West BC, Wolff SM. The hypereosinophilic syndrome: analysis of fourteen cases with review of the literature. *Medicine (Baltimore)* 1975;54(1):1-27.
4. Bain BJ. Hypereosinophilia. *Curr Opin Hematol* 2000;7(1):21-5.
5. Simon D, Simon HU. Eosinophilic disorders. *J Allergy Clin Immunol* 2007;119(6):1291-300.
6. Weller PF, Bubley GJ. The idiopathic hypereosinophilic syndrome. *Blood* 1994;83(10):2759-79.
7. Roufosse F, Cogan E, Goldman M. Recent advances in pathogenesis and management of hypereosinophilic syndromes. *Allergy* 2004;59(7):673-89.
8. Fauci AS, Harley JB, Roberts WC, Ferrans VJ, Gralnick HR, Bjornson BH. NIH conference. The idiopathic hypereosinophilic syndrome. Clinical, pathophysiologic, and therapeutic considerations. *Ann Intern Med* 1982;97(1):78-92.
9. Leiferman KM, Gleich GJ. Hypereosinophilic syndrome: case presentation and update. *J Allergy Clin Immunol* 2004;113(1):50-8.
10. Weller PF. Eosinophilia and Eosinophil-Related Disorders. In: N. Franklin Adkinson Jr. JWY, William W. Busse, Bruce S. Bochner, Stephen T. Holgate, F. Estelle R. Simons (Eds.). *Middleton's Allergy Principles and Practice*. St Louis: Mosby; 2003:1105-25.
11. Cottin V, Cordier JF. Eosinophilic pneumonias. *Allergy* 2005;60(7):841-57.
12. Klion AD, Bochner BS, Gleich GJ, et al. Approaches to the treatment of hypereosinophilic syndromes: a workshop summary report. *J Allergy Clin Immunol* 2006;117(6):1292-302.
13. Cools J, DeAngelo DJ, Gotlib J, et al. A tyrosine kinase created by fusion of the PDGFRA and FIP1L1 genes as a therapeutic target of imatinib in idiopathic hypereosinophilic syndrome. *N Engl J Med* 2003;348(13):1201-14.
14. Roufosse F, Schandene L, Sibille C, et al. Clonal Th2 lymphocytes in patients with the idiopathic hypereosinophilic syndrome. *Br J Haematol* 2000;109(3):540-8.
15. Ueno NT, Anagnostopoulos A, Rondon G, et al. Successful non-myeloablative allogeneic transplantation for treatment of idiopathic hypereosinophilic syndrome. *Br J Haematol* 2002;119(1):131-4.
16. Bain BJ. Eosinophilia-idiopathic or not? *N Engl J Med* 1999;341(15):1141-3.
17. Rothenberg ME. Eosinophilia. *N Engl J Med* 1998;338(22):1592-600.
18. Laso FJ. Eosinofilia. In: S. Javier-Laso (Eds.). *Diagnostico diferencial en Medicina Interna*. 2nd ed. Madrid: Elsevier; 2005:287-92.
19. Lokich J. Clinical problem-solving: hypereosinophilic syndrome. *N Engl J Med* 1996;334(8):538.
20. Doorduijn JK, van Lom K, Löwenberg B. Eosinophilia and granulocytic dysplasia terminating in acute myeloid leukaemia after 24 years. *Br J Haematol* 1996;95:531-4.
21. Ayyub M, Anwar M, Luqman M, Ali W, Bashir M. A case of hypereosinophilic syndrome developing Hodgkin's disease after 4 years. *Br J Haematol* 2003;123(5):955-6.
22. Van den Ende J, Schroyens W, Van den Enden E. Clinical problem-solving: hypereosinophilic syndrome. *N Engl J Med* 1996;334(8):539-40.
23. Roufosse F, Cogan E, Goldman M. The hypereosinophilic syndrome revisited. *Annu Rev Med* 2003;54:169-84.
24. Wardlaw AJ. Eosinophils in the 1990s: new perspectives on their role in health and disease. *Postgrad Med J* 1994;70(826):536-52.
25. Spry C. *Eosinophils: guide to the scientific and medical literature*. Oxford, England: Oxford University Press; 1988.