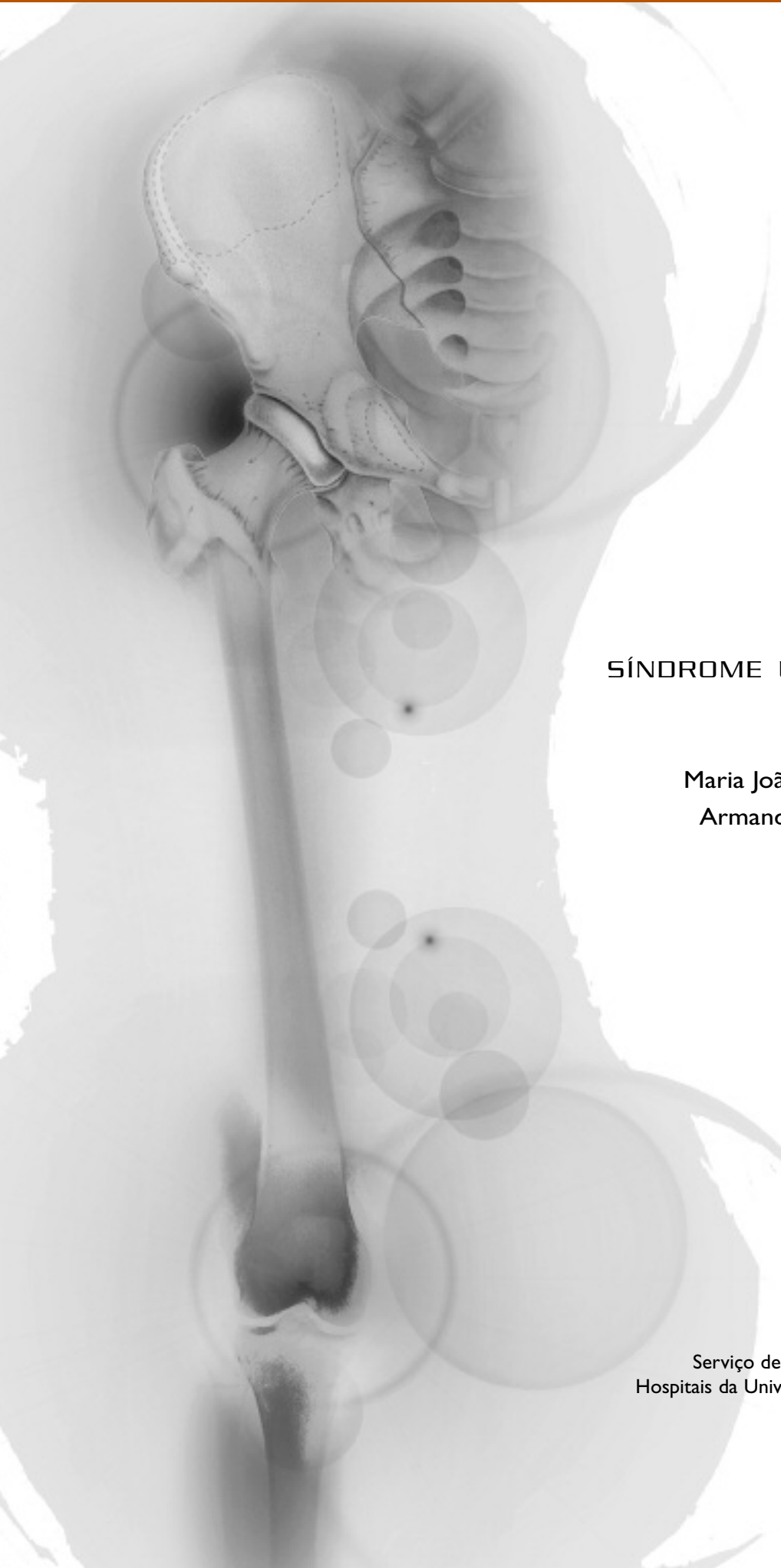



## SÍNDROME UNHA-PATELA

Maria João Saavedra,  
Armando Malcata

Serviço de Reumatologia  
Hospitais da Universidade de Coimbra

## SÍNDROME UNHA-PATELA

Maria João Saavedra,\* Armando Malcata\*\*

Doente do sexo feminino, 23 anos de idade com distrofia ungueal congénita de etiologia não esclarecida. Observada em Consulta de Reumatologia por apresentar artralguas de ritmo predominantemente mecânico dos joelhos e tibiotársicas com seis anos de evolução.

Não havia descrição de casos similares nos familiares.

Ao exame objectivo apresentava distrofia de todas as unhas das mãos (Figuras 1 e 2), sem envolvimento das unhas dos pés, palpação dolorosa dos joelhos e tibiotársicas, sem limitação da mobilidade e sem artrite. No estudo analítico efectuado tinha indícios de proteinúria, na urina tipo II e um valor de 107 mg na urina de 24 horas. Sem outras alterações. Nas radiografias apresentava displasia dos ossos ilíacos e das patelas com sub-luxação e bácia externa (Figura 3).

Com base nas manifestações clínicas e na radiologia foi colocada a hipótese diagnóstica de Síndrome unha-patela.

Esta síndrome é muito rara, tem transmissão autossómica dominante ligada ao gene LMX1B, do braço longo do cromossoma 9, estando também descritos casos esporádicos nos quais integramos este caso clínico.

Caracteriza-se por distrofia ungueal congénita

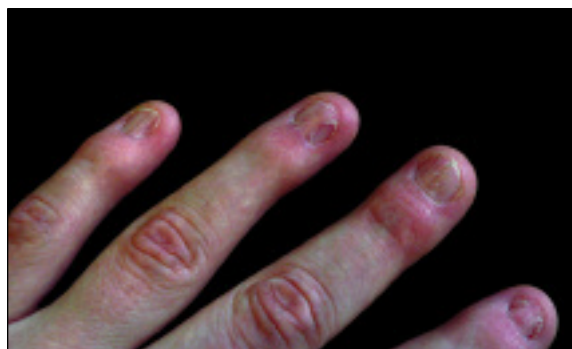

Figura 1. Distrofia ungueal.

(97% dos casos), com envolvimento simétrico predominantemente das mãos, displasia das patelas (92%), displasia dos ossos ilíacos (62%) e displasia dos cotovelos (72%). Estão descritos doentes com envolvimento ocular (glaucoma) e renal. O envolvimento renal apesar de ser inconstante (5-14%) pode ser grave, eventualmente com evolução para insuficiência renal terminal. Manifesta-se por proteinúria, síndrome nefrótica, hematuria e HTA.

Não existe terapêutica específica para esta síndrome, devendo ser considerada a correcção cirúrgica de acordo com as alterações funcionais.

**Endereço para correspondência:**

Maria João Saavedra  
Serviço de Reumatologia  
Hospitais da Universidade de Coimbra  
Praceta Mota Pinto – 3000-075 Coimbra  
Telefone: 239400400  
Fax: 239401045  
E-mail: maria.saavedra@clix.pt

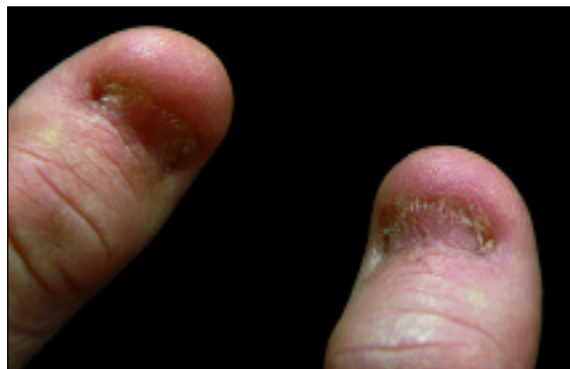

Figura 2. Distrofia ungueal.

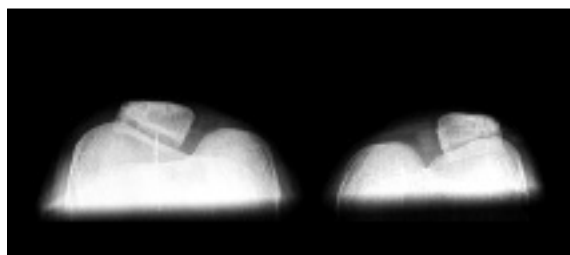


Figura 3. Radiografia das patelas.

\*Interna do Internato Complementar de Reumatologia

\*\*Director do Serviço de Reumatologia  
Hospitais da Universidade de Coimbra

#### Referências

1. J. Leite, F. Machado, A. Filho, A. Capibaribe. Síndrome unha-patela (onicoosteoartrrodiasplasia hereditária). Rev Bras Ortop 1999; 34: 495-498.
2. N. Kolhe, J. Stoves, E. Will, B. Hartley. Nail-patella syndrome – renal and musculo – skeletal features. Nephrol Dial Transplant 2002; 17: 169-170.
3. E. Sweeney, A. Fryer, R. Moutford, A. Green, I. McIntosh. Nail patella syndrome: a review of the phenotype aided by developmental biology. J Med Genet 2003; 40: 153-162.
4. U. Sato, S. Kitanaka, T. Sekine, S. Takahashi, A. Ashida, T. Igarashi. Functional characterization of LMX1B mutations associated with nail-patella syndrome. Pediatric Research 2005; 57: 783-788.

---

## 17th Scientific Meeting of the International Bone and Mineral Society

Canada, Montreal  
24-29 de Junho de 2007

**Limite de Envio de Resumos:  
8 de Janeiro de 2007**

---

## 12th International Congress on Antiphospholipid Antibodies

Itália, Florença  
18-20 de Abril de 2007

**Limite de Envio de Resumos:  
15 de Janeiro de 2007**

---

## ASBMR 29th Annual Meeting

EUA, Honolulu  
16-19 de Setembro de 2007

**Limite de Envio de Resumos:  
17 de Abril de 2007**