

## КЛИНИЧЕСКИЙ СЛУЧАЙ: ПАЦИЕНТ С COVID-19, ОСЛОЖНЁННЫМ МИОЭНДОКАРДИТОМ И АРИТМИЧЕСКИМ СИНДРОМОМ НА АМБУЛАТОРНОМ ЭТАПЕ

Т.С. Павлюкова, Т.С. Климова, Е.Ю. Есина, С.Н. Лагутина, О.С. Скуратова, А.А. Зуйкова, И.С. Добрынина, В.И. Шевцова, П.А. Чижков

Воронежский государственный медицинский университет имени Н.Н. Бурденко, Воронеж, Российская Федерация

**Обоснование.** Заражение вирусом SARS-CoV-2 влечёт за собой развитие осложнений, влияющих на прогноз основного заболевания. Более 40% осложнений приходится на заболевания сердечно-сосудистой системы, большая часть из которых — нарушения ритма и проводимости. Чтобы этого избежать, необходимо своевременно выявлять случаи заражения ещё на амбулаторно-поликлиническом этапе. **Описание клинического случая.** Пациент в возрасте 40 лет обратился в поликлинику с жалобами на перебои в работе сердца, возникшими после перенесённой коронавирусной инфекции. При лабораторном обследовании в общем анализе крови обнаружены признаки системного воспаления (лейкоцитоз  $12,6 \times 10^9$  Ед/л; скорость оседания эритроцитов 18 мм/ч, С-реактивный белок 18 мг/л); при инструментальном обследовании сердца — нарушения ритма в виде частой желудочковой эктопической активности и слабости синоатриального узла. В качестве терапии получал пропафенон (150 мг, 3 раза в сутки) с положительным эффектом. На фоне улучшения состояния, несмотря на миокардит в анамнезе и положительный иммуноферментный тест на антитела к SARS-CoV-2 (IgG, 10 BAU/мл), пациенту была назначена иммунизация вакциной «КовиВак». После иммунизации наблюдалось ухудшение состояния в виде учащения нарушений ритма, что потребовало стационарного лечения. Выставлен клинический диагноз возвратной желудочковой аритмии — желудочковой экстрасистолии; проведена коррекция терапии. Исход благоприятный. **Заключение.** Миокардит является одним из наиболее распространённых осложнений SARS-CoV-2, о котором следует помнить на всех этапах оказания медицинской помощи. Данный клинический случай демонстрирует важность правильной диагностики и терапии постковидного миокардита, а также необходимости оценки противопоказаний для вакцинации против SARS-CoV-2 у пациентов с кардиальными осложнениями.

**Ключевые слова:** клинический случай; COVID-19; SARS-CoV-2; осложнения; амбулатория; поликлиника; постковидный синдром; миоэндокардит; коронавирусная инфекция; аритмия; холтеровское мониторирование электрокардиограмма; вакцина; диагностика; лечение.

**Для цитирования:** Павлюкова Т.С., Климова Т.С., Есина Е.Ю., Лагутина С.Н., Скуратова О.С., Зуйкова А.А., Добрынина И.С., Шевцова В.И., Чижков П.А. Клинический случай: пациент с COVID-19, осложнённым миоэндокардитом и аритмическим синдромом на амбулаторном этапе. *Клиническая практика.* 2023;14(3):In Press. doi: <https://doi.org/10.17816/clinpract321381>

Поступила 15.03.2023

Принята 12.07.2023

Опубликована ????.2023

### ОБОСНОВАНИЕ

В декабре 2019 года мир потрясла новость о возникновении и распространении новой коронавирусной инфекции. Заражение вирусом SARS-CoV-2 опасно развитием осложнений, влияющих на прогноз основного заболевания. COVID-19 приводит к системному воспалению, что влечёт за собой развитие миокардиальных осложнений [1, 2].

По статистике, частота встречаемости миокардита после перенесённой инфекции составляет 15–35% [3]. Появлению миокардита предшествует развитие гипериммунного ответа, изменение белко-

вого состава клеток, что обусловлено способностью вируса вызывать истощение CD4/CD8-лимфоцитов с развитием стойкой бактериемии [4, 5]. По данным литературных источников, в миокарде 59% пациентов при аутопсии выявлены вирус SARS-CoV-2 (отмечались инфильтрация лимфоцитами, макрофагами и некроз кардиомиоцитов), а также признаки перикардита и повреждения правого желудочка [6]. Следует отметить частое сочетание с эндо- и/или перикардитом, развитие коронарита и эндотелиита с тромбозом микрососудов и вторичным ишемическим повреждением кардиомиоцитов.

## A CLINICAL CASE OF POST-COVID-19 MYOENDOCARDITIS AND ARRHYTHMIC SYNDROME AT THE OUTPATIENT STAGE

T.S. Pavlyukova, T.S. Klimova, E.Y. Esina, S.N. Lagutina, O.S. Skuratova, A.A. Zuikova, I.S. Dobrynina, V.I. Shevtsova, P.A. Chizhkov

Voronezh State Medical University, Voronezh, Russian Federation

**Background:** Infection with the SARS-CoV-2 virus entails the development of complications which affect the prognosis of the underlying disease. More than 40% of COVID-19 complications represent diseases of the cardiovascular system, most of which are the rhythm and conduction disturbances. In order to avoid these complications, it is necessary to detect cases of infection in a timely manner at the outpatient stage. **Clinical case description.** A 40-year-old patient came to the clinic with complaints of interruptions in the heart rhythm that appeared after the coronavirus infection. The laboratory examination (CBC) revealed signs of systemic inflammation (leukocytosis  $12.6 \times 10^9$  U/l; erythrocyte sedimentation rate 18 mm/h, C-reactive protein 18 mg/l); the instrumental examination of the heart revealed the rhythm disturbances in the form of frequent ventricular ectopic activity and weakness of the SA node. The patient received propafenone (150 mg, 3 times a day) as a therapy with a positive effect. Against the background of improvement in the patient's condition and despite the history of myocarditis and a positive result of enzyme immunoassay for antibodies to SARS-CoV-2 (IgG, 10 BAU/ml), the patient was prescribed immunization with the CoviVac vaccine. After the immunization, the condition worsening was observed in the form of an increase in the rhythm disturbances, which required an inpatient treatment. A clinical diagnosis of recurrent ventricular arrhythmia — ventricular extrasystole was established, and the therapy was corrected. The outcome was favorable. **Conclusion.** Myocarditis is one of the most common complications of SARS-CoV-2 and should be kept in mind at all stages of medical care. This clinical case demonstrates the importance of the correct diagnosis and treatment of post-COVID myocarditis, as well as the need to assess contraindications for SARS-CoV-2 vaccination in patients with cardiac complications.

**Keywords:** clinical case; COVID-19; SARS-CoV-2; complications; ambulatory; polyclinic; postovoid syndrome; myoendocarditis; coronary infection; arrhythmia; holter monitoring of ECG; vaccine; diagnosis, treatment.

**For citation:** Pavlyukova TS, Klimova TS, Esina EY, Lagutina SN, Skuratova OS, Zuikova AA, Dobrynina IS, Shevtsova VI, Chizhkov PA. A Clinical Case of Post-Covid-19 Myoendocarditis and Arrhythmic Syndrome at the Outpatient Stage. *Journal of Clinical Practice*. 2023;14(3):In Press. doi: <https://doi.org/10.17816/clinpract321381>

Submitted 15.03.2023

Revised 12.07.2023

Published ????.2023

Уменьшение частоты тяжёлых форм COVID-19 привело к тому, что специалисты на амбулаторно-поликлиническом этапе всё чаще сталкиваются с различными постковидными осложнениями, в том числе миокардитом. Представленный клинический случай демонстрирует развитие миоэндокардита и аритмического синдрома вследствие перенесённой коронавирусной инфекции.

### КЛИНИЧЕСКИЙ ПРИМЕР

#### О пациенте

Пациент К., 40 лет, обратился к врачу участкового терапевту с жалобами на перебои в работе сердца, кашель, преимущественно в ночное время, затруднение дыхания при выполнении значительной физической нагрузки.

*Из анамнеза заболевания.* Появление жалоб связывает с перенесённой новой коронавирусной инфекцией в ноябре 2020 года. Проходил лечение

в поликлинике по месту жительства (умифеновир по 200 мг 2 раза/сут, интерферон альфа назально, парацетамол по 500 мг при повышении температуры выше 38°C, витамин С по 1000 мг 1 раз/сут, холекальциферол по 1000 МЕ 1 раз/сут). Отмечалась кратковременная положительная динамика. В марте 2021 года обратился к врачу-кардиологу по поводу длительно беспокоящих жалоб.

#### Лабораторное и инструментальное обследование

При лабораторном исследовании в общем анализе крови выявлены лейкоцитоз ( $12,6 \times 10^9$  Ед/л), скорость оседания эритроцитов 18 мм/ч; в биохимическом анализе крови — С-реактивный белок 18 мг/л; в коагулограмме — активированное частичное тромбoplastинное время 25,9 сек, протромбин 84,0%, протромбиновое время 16,9 сек, тромбиновое время 15,1 сек, фибриноген 2,74 г/л.

Пациенту проведены эхокардиография, холтеровское мониторирование электрокардиограммы (ЭКГ). По результатам инструментального обследования отмечались частая желудочковая эктопическая активность (одиночные экстрасистолы) (рис. 1) и парные полиморфные экстрасистолы, соответствующие IVb градации по Лауну–Вольфу–Райяну (рис. 2), а также единичная наджелудочковая эктопическая активность и 10 пауз за счёт синоатриальной блокады (рис. 3). В качестве антиаритмической терапии был назначен пропafenон по 150 мг 2 раза/сут.

**Предварительный диагноз**

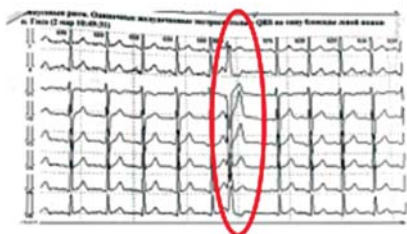
Постковидный миоэндокардит, аритмический синдром.

**Лечение**

В результате дообследования изменена тактика лечения: пропafenон по 150 мг 3 раза/сут; магния оротат по 0,5 мг 3 раза/сут; этилметилгидроксипиридина сукцинат по 100 мг 3 раза/сут. Спустя месяц приёма назначенной терапии проведено повторное холтеровское мониторирование ЭКГ. Отмечалось уменьшение желудочковой и наджелудочковой

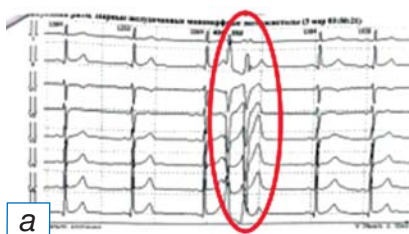эктопической активности в виде одиночных экстрасистол (рис. 4). По результатам повторного холтеровского мониторирования была снижена доза пропafenона до 150 мг 1 раз/сут.

В сентябре 2021 года пациенту проведена вакцинация препаратом «Ковивак», после которой состояние ухудшилось: стал отмечать частые перебои в работе сердца. Накануне вакцинации однократно проведён анализ уровня антител к SARS-CoV-2 (IgG 10,7 ВАУ/мл). Рекомендовано проведение повторного холтеровского мониторирования ЭКГ, где отмечалась отрицательная динамика (частая монотипная желудочковая эктопическая активность), единичная наджелудочковая эктопическая активность в виде 6 одиночных экстрасистол, 4 эпизода пауз за счёт синоатриальной блокады II степени (рис. 5). Наблюдались эпизоды смещения сегмента ST неишемического характера, что свидетельствовало об ухудшения состояния. К основной терапии был добавлен индометацин в дозе 0,25 мг 3 раза/сут в течение 2 недель. При повторном мониторировании, проведённом через 3 недели после коррекции терапии, зарегистрированы умеренная частая монотипная желудочковая экстрасистолическая активность, соответствующая градации I по Лауну–



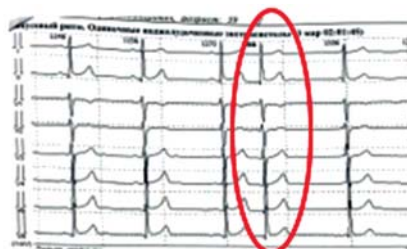
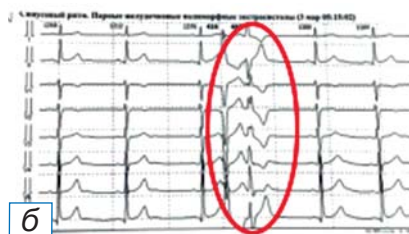
**Рис. 1.** Одиночная желудочковая экстрасистола.

**Fig. 1.** Single ventricular extrasystole.



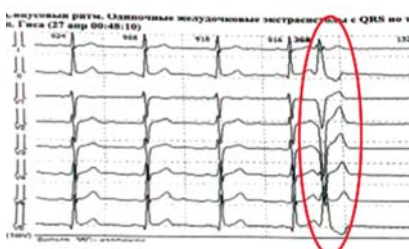**Рис. 2.** Парная желудочковая экстрасистола (а, б).

**Fig. 2.** Paired ventricular extrasystole (a, б).



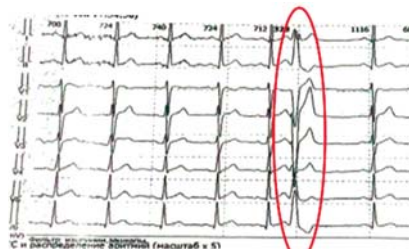**Рис. 3.** Одиночная наджелудочковая экстрасистола.

**Fig. 3.** Single supraventricular extrasystole.



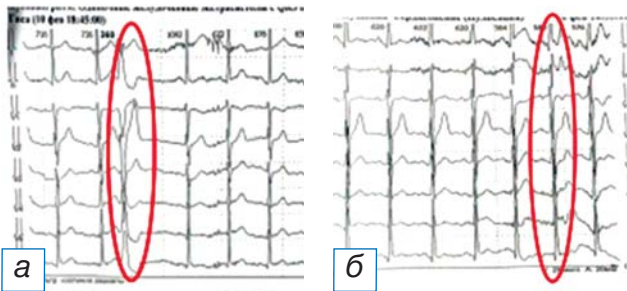**Рис. 4.** Одиночные желудочковые экстрасистолы по типу блокады левой ножки пучка Гиса.

**Fig. 4.** Single ventricular extrasystoles by type of the left leg of the Gis bundle blockade.



**Рис. 5.** Повторное холтеровское мониторирование электрокардиограммы: одиночные желудочковые экстрасистолы по типу блокады левой ножки пучка Гиса.

**Fig. 5.** Repeated Holter monitoring of the electrocardiogram: Single ventricular extrasystoles by type of the left leg of the Gis bundle blockade.



**Рис. 6.** Одиночная желудочковая экстрасистола (а, б).  
**Fig. 6.** Single ventricular extrasystole (a, b).

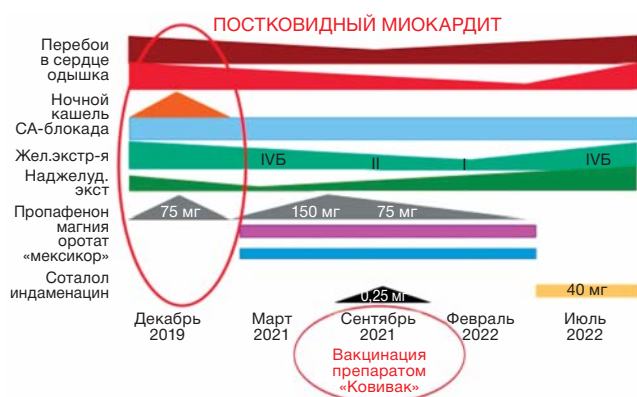
Вольфу–Райяну, 130 эпизодов пауз за счёт синоатриальной блокады II степени, тип 1. Лечение пропafenоном было продолжено (рис. 6).

В июле 2022 года, несмотря на терапию, пациентом отмечались частые перебои в работе сердца с нарушением дыхания, чувством неполноценного вдоха в ночные часы, нарушения сна, вследствие чего он был направлен на госпитализацию в кардиологическое отделение с последующей отменой пропafenона и назначением Сотагексала по 40 мг 2 раза/сут. По результатам эхокардиографии от 25.07.2022 патологии не обнаружено. По данным холтеровского мониторирования ЭКГ от 20.07.2022 количество желудочковых экстрасистол соответствовало градации IV по Лауну–Вольфу–Райяну; признаков ишемии не обнаружено.

**Клинический диагноз**

Постковидный миоэндокардит. Возвратная желудочковая аритмия: желудочковая экстрасистолия. Дополнительная хорда левого желудочка. Хроническая сердечная недостаточность в нулевой стадии.

Проведена коррекция терапии: Мексикор, Сотагексал.



**Рис. 7.** Пациент К., 40 лет: динамика симптомов и лечения.  
**Fig. 7.** Patient K., 40 years old: Dynamics of symptoms and treatment.

**Динамика и исходы**

Холтеровское мониторирование ЭКГ от января 2023 года показало уменьшение числа одиночных и парных желудочковых экстрасистол до 60 в час, всего 1140, что в 2 раза меньше по сравнению с данными июля 2022 года. Изменений сегмента ST-T не зарегистрировано. В рамках скринингового мониторирования дыхания выявлено 9 эпизодов нарушения дыхания длительностью от 10 до 31 сек (индекс апноэ/гипноэ — 1, что соответствует норме). Повторное исследование выполнено через 6 месяцев, рекомендовано продолжать лечение. Динамика симптомов и лечения пациента в течение последних 3 лет представлена на рис. 7.

Прогноз — благоприятный.

**ОБСУЖДЕНИЕ**

Постковидный миокардит — грозное осложнение, характеризуемое нарушениями сердечного ритма, сердечной недостаточностью различной степени выраженности, вторичными ишемическими изменениями. В эксперименте *in vitro* показана способность SARS-CoV-2 инфицировать кардиомиоциты, а также активировать врождённый противовирусный иммунитет [7]. В источниках литературы описаны данные о повышенной экспрессии Toll-подобных рецепторов (4-й и 9-й типы) у пациентов с миокардитом, что подтверждает способность SARS-CoV-2 к длительному персистированию в макрофагах. Эти данные могут подтверждать высокую активность вируса длительный период времени за счёт выработки как противовирусных, так и аутоантител, что вызывает клинически значимые висцеральные поражения.

Основными критериями миокардита, ассоциированного с SARS-CoV-2, следует считать чёткую связь развития или выраженного прогрессирования кардиальных симптомов с перенесённой инфекцией, а также их появление и сохранение продолжительный период времени спустя некоторый латентный период после возникновения лихорадки и респираторных проявлений болезни [8]. Имеются сообщения, что явления миокардита обнаружены у пациентов после вакцинации от SARS-CoV-2. Симптомы миокардита после введения компонентов вакцины были менее выражены: отмечалась лёгкая степень тяжести течения основного заболевания [9].

Установить заключительный диагноз постковидного миокардита можно только после лабораторных исследований, таких как определение марке-

ров сердечной недостаточности, неспецифических маркеров воспаления, биомаркеров некроза, наличие вирусных антител, уровня эозинофилии в периферической крови, а также инструментальной диагностики (коронарография, магнитно-резонансная томография, эхокардиография, эндомиокардиальная биопсия миокарда) [8].

Проанализировав данный случай, стоит обратить внимание на допущенные ошибки, такие как введение вакцины «КовиВак» на фоне основного заболевания; недостаточная лабораторная и инструментальная диагностика (отсутствие повторного определения титра антител к SARS-CoV-2; показателей D-димера, ферритина, трансферрина, тропонинов); нарушение схем лечения больного препаратами, которые рекомендованы пациентам с миокардитом со стабильной гемодинамикой.

Важно отметить, что не всегда можно своевременно установить патогенетическую связь симптомов миокардита с коронавирусной инфекцией (у пациентов с постковидным миокардитом может отмечаться повышение показателей тропонина, креатинфосфокиназы, лактатдегидрогеназы, что определяет другие системные реакции, свидетельствует об ишемическом поражении сердечной мышцы) [10]. Это затрудняет своевременную диагностику миокардита и влечёт за собой развитие тяжёлых форм основной патологии. В связи с высокой иммунной активностью SARS-CoV-2, длительной персистенцией стоит учитывать, что дисфункция миокарда требует обязательного уточнения на амбулаторном этапе и проведения лабораторно-инструментальных методов исследования с целью своевременного назначения медикаментозной терапии.

Стоит отметить и важность грамотного назначения рекомендаций, связанных с лечением сердечно-сосудистых осложнений у пациентов с новой коронавирусной инфекцией, не только узкопрофильным специалистом, но и участковым терапевтом.

## ЗАКЛЮЧЕНИЕ

Миокардит является одним из наиболее распространённых осложнений SARS-CoV-2, о котором следует помнить на всех этапах оказания медицинской помощи. Данный клинический пример демонстрирует важность правильной диагностики и терапии постковидного миокардита, а также необходимости оценки противопоказаний для вакцинации против SARS-CoV-2 у пациентов с кардиальными осложнениями.

## ДОПОЛНИТЕЛЬНАЯ ИНФОРМАЦИЯ

**Источник финансирования.** Авторы заявляют об отсутствии финансирования проведённого исследования.

**Конфликт интересов.** Авторы декларируют отсутствие явных и потенциальных конфликтов интересов, связанных с публикацией настоящей статьи.

**Вклад авторов.** Е.Ю. Есина, П.А. Чижков — лечение пациента; С.Н. Лагутина, О.С. Скуратова — написание текста статьи; Т.С. Павлюкова — поисково-аналитическая работа; Т.С. Климова — обследование пациента; А.А. Зуйкова, И.С. Добрынина, В.И. Шевцова — обсуждение результатов исследования. Авторы подтверждают соответствие своего авторства международным критериям ICMJE (все авторы внесли существенный вклад в разработку концепции, проведение исследования и подготовку статьи, прочли и одобрили финальную версию перед публикацией).

**Согласие пациента.** От пациента получено письменное добровольное информированное согласие на публикацию описания клинического случая и публикацию результатов его обследования и лечения (дата подписания 12.03.2021).

## ADDITIONAL INFORMATION

**Funding source.** This study was not supported by any external sources of funding.

**Competing interests.** The authors declare that they have no competing interests.

**Authors' contribution.** E.Yu. Esina, P.A. Chizhkov — treatment of the patient; S.N. Lagutina, O.S. Skuratova — writing the text of the article; T.S. Pavlyukova — search and analytical work; T.S. Klimova — examination of the patient; A.A. Zuikova, I.S. Dobrynina, V.I. Shevtsova — discussion of the results of the study. The authors made a substantial contribution to the conception of the work, acquisition, analysis of literature, drafting and revising the work, final approval of the version to be published and agree to be accountable for all aspects of the work.

**Patient permission.** A written voluntary informed consent was received from the legal representative for the publication of the description of the clinical case (date of signing 12.03.2021).

## ЛИТЕРАТУРА / REFERENCES

1. Гриневич В.Б., Губонина И.В., Дошцин В.Л., и др. Особенности ведения коморбидных пациентов в период пандемии новой коронавирусной инфекции (COVID-19). Национальный Консенсус 2020 // Кардиоваскулярная терапия и профилактика. 2020. Т. 19, № 4. С. 2630. [Grinevich VB, Gubonina IV, Doshchitsin VL, et al. Management of patients with comorbidity during novel coronavirus (COVID-19) pandemic. National

- Consensus Statement 2020. *Cardiovasc Ther Prevention*. 2020;19(4):2630. (In Russ.) doi: 10.15829/1728-8800-2020-2630
2. Миокардиты. Клинические рекомендации (Одобрено Научно-практическим Советом Минздрава РФ). Москва, 2020. 75 с. [Myocarditis. Clinical recommendations (Approved by the Scientific and Practical Council of the Ministry of Health of the Russian Federation). Moscow; 2020. 75 p. (In Russ.)]
  3. Национальный медицинский исследовательский центр кардиологии имени академика Е.И. Чазова [11 сентября 2020]. Миокардит после COVID-19: самая обсуждаемая кардиологическая проблема [Интернет]. [Academician E.I. Chazov National Medical Research Center of Cardiology [September 11, 2020]. Myocarditis after COVID-19: The most discussed cardiologic problem [Internet]. (In Russ.) Режим доступа: <https://cardioweb.ru/news/item/2359-miokardit-posle-covid-19-samaya-obsuzhdaemaya-kardiologicheskaya-problema>. Дата обращения: 15.04.2023.
  4. Цапаев В.Г., Цапаева Н.Л. О некоторых подходах к преодолению поствирусного синдрома COVID-19 // *Рецепт*. 2021. Т. 24, № 4. С. 451–461. [Tsapaev VG, Tsapaeva NL. Some ideas how to overcome the post-viral syndrome of COVID-19. *Recipe*. 2021;24(4):451–461. (In Russ.)] doi: 10.34883/PI.2021.24.4.003
  5. Благова О.В., Айнетдинова Д.Х., Коган Е.А., и др. Инфекционный и небактериальный тромбоэндокардит у больных постковидным вирусно-иммунным миокардитом // *Российский кардиологический журнал*. 2022. Т. 27, № 9. С. 105–117. [Blagova OV, Ainetdinova DKh, Kogan EA, et al. Infectious and non-bacterial thromboendocarditis in patients with post-covid viral-immune myocarditis. *Russian Journal of Cardiology*. 2022;27(9):105–117. (In Russ.)] doi: 10.15829/1560-4071-2022-4827
  6. Редькина И.Н., Суплотова Л.А., Бессонова М.И. Постковидный синдром с позиции кардиоваскулярных нарушений // *Медицинский совет*. 2022. Т. 16, № 18. С. 141–146. [Redkina IN, Suplotova LA, Bessonova MI. Post-Covid syndrome from the perspective of cardiovascular disorders. *Medical Council*. 2022;16(18): 141–146. (In Russ.)] doi: 10.21518/2079-701X-2022-16-18-141-146
  7. Sharma A, Garcia G, Wang Y, et al. Human iPSC-derived cardiomyocytes are susceptible to SARS-CoV-2 infection. *Cell Rep Med*. 2020;1(4):100052. doi: 10.1016/j.xcrm.2020.100052
  8. Благова О.В., Коган Е.А., Лутохина Ю.А., и др. Постковидный миоэндокардит подострого и хронического течения: клинические формы, роль персистенции коронавируса и аутоиммунных механизмов // *Кардиология*. 2021. Т. 61, № 6. С. 11–27. [Blagova OV, Kogan EA, Lutokhina YuA, et al. Subacute and chronic post-Covid myoendocarditis: Clinical presentation, role of coronavirus persistence and autoimmune mechanisms. *Kardiologiya*. 2021;61(6):11–27. (In Russ.)] doi: 10.18087/cardio.2021.6.n1659
  9. Oster ME, Shay DK, Su JR, et al. Myocarditis cases reported after mRNA-based COVID-19 vaccination in the US from December 2020 to August 2021. *JAMA*. 2022;327(4):331–340. doi: 10.1001/jama.2021.24110
  10. Голубева К.В., Кондратьева С.А., Зуйкина А.В., и др. Миокардит, ассоциированный с коронавирусной инфекцией // Фундаментальные и прикладные научные исследования в современном мире: Сборник научных статей по материалам I Международной научно-практической конференции. В 3 ч. Уфа, 14 февраля 2023 г. Часть 3. Уфа: Вестник науки, 2023. С. 55–75. [Golubeva KV, Kondratieva SA, Zuikina AV, et al. Myocarditis associated with coronavirus infection. In: Fundamental and applied scientific research in the modern world: A collection of scientific articles based on the materials of the I International Scientific and Practical Conference. Ufa, February 14, 2023. Part 3. Ufa: Vestnik nauki; 2023. P. 55–75. (In Russ.)]

## ОБ АВТОРАХ

Автор, ответственный за переписку:

**Лагутина Светлана Николаевна**, ассистент;  
адрес: Россия, 394036, Воронеж, ул. Студенческая, д. 10;  
ORCID: 0000-0003-3730-5265;  
eLibrary SPIN: 3165-2380; e-mail: svlagutina97@mail.ru

Соавторы:

**Павлюкова Татьяна Сергеевна**, студент;  
ORCID: 0009-0003-5958-3642;  
eLibrary SPIN: 8250-2430; e-mail: mitsu099@mail.ru

**Климова Татьяна Сергеевна**, студент;  
eLibrary SPIN: 5700-2599; e-mail: klimova.tatyana97@mail.ru

**Есина Елена Юрьевна**, д.м.н., профессор;  
ORCID: 0000-0001-7048-9428;  
eLibrary SPIN: 7732-7427; e-mail: elena.esina62@mail.ru

**Скуратова Ольга Сергеевна**, ассистент;  
ORCID: 0000-0002-1471-8267;  
eLibrary SPIN: 5158-7940; e-mail: prokopova15@mail.ru

**Зуйкова Анна Александровна**, д.м.н., профессор;  
ORCID: 0000-0002-5378-4959;  
eLibrary SPIN: 7605-1630;  
e-mail: zuikova-terapia23@vrrngmu.ru

**Добрынина Ирина Сергеевна**, к.м.н., доцент;  
ORCID: 0000-0002-4849-0200;  
eLibrary SPIN: 9143-8583; e-mail: dobrynina@yandex.ru

**Шевцова Вероника Ивановна**, к.м.н., доцент;  
ORCID: 0000-0002-1707-436X;  
eLibrary SPIN: 1393-7808; e-mail: shevvi17@yandex.ru

**Чижков Павел Андреевич**;  
ORCID: 0000-0002-5626-0579;  
eLibrary SPIN: 5108-3444; e-mail: qooleer@yandex.ru

## AUTHORS' INFO

The author responsible for the correspondence:

**Svetlana N. Lagutina**, Assistant;  
address: 10 Studencheskaya street, 394036 Voronezh, Russia;  
ORCID: 0000-0003-3730-5265;  
eLibrary SPIN: 3165-2380; e-mail: svlagutina97@mail.ru

Co-authors:

**Tatiana S. Pavlyukova**, Student;  
ORCID: 0009-0003-5958-3642;  
eLibrary SPIN: 8250-2430; e-mail: mitsu099@mail.ru

**Tatiana S. Klimova**, Student;  
eLibrary SPIN: 5700-2599; e-mail: klimova.tatyana97@mail.ru

**Elena Yu. Esina**, MD, PhD, Professor;  
ORCID: 0000-0001-7048-9428;  
eLibrary SPIN: 7732-7427; e-mail: elena.esina62@mail.ru

**Olga S. Skuratova**, Assistant;  
ORCID: 0000-0002-1471-8267;  
eLibrary SPIN: 5158-7940; e-mail: prokopova15@mail.ru

**Anna A. Zuikova**, MD, PhD, Professor;  
ORCID: 0000-0002-5378-4959;  
eLibrary SPIN: 7605-1630;  
e-mail: zuikova-terapia23@vrrngmu.ru

**Irina S. Dobrynina**, MD, PhD, Associate Professor;  
ORCID: 0000-0002-4849-0200;  
eLibrary SPIN: 9143-8583; e-mail: dobrynina@yandex.ru

**Veronika I. Shevtsova**, MD, PhD, Associate Professor;  
ORCID: 0000-0002-1707-436X;  
eLibrary SPIN: 1393-7808; e-mail: shevvi17@yandex.ru

**Pavel A. Chizhkov**;  
ORCID: 0000-0002-5626-0579;  
eLibrary SPIN: 5108-3444; e-mail: qooleer@yandex.ru