

福島県立医科大学 学術機関リポジトリ



Title	偽性腎不全を呈した膀胱破裂の1例
Author(s)	蛭田, まほり; 関野, 啓史; 磯上, 弘貴; 松岡, 香菜子; 古川, 茂宣; 赤井畑, 秀則; 添田, 周; 石井, 士朗; 伊藤, 浩
Citation	福島医学雑誌. 74(1): 1-6
Issue Date	2024
URL	http://ir.fmu.ac.jp/dspace/handle/123456789/2259
Rights	© 2024 福島医学会
DOI	10.5387/fmedj.74.1_1
Text Version	publisher

This document is downloaded at: 2024-06-23T07:03:32Z

〔症例報告〕

偽性腎不全を呈した膀胱破裂の1例

蛭田まほり¹⁾, 関野 啓史¹⁾, 磯上 弘貴²⁾, 松岡香菜子³⁾, 古川 茂宣²⁾
赤井畑秀則³⁾, 添田 周²⁾, 石井 士朗¹⁾, 伊藤 浩¹⁾

¹⁾福島県立医科大学放射線医学講座

²⁾福島県立医科大学産科婦人科学講座

³⁾福島県立医科大学泌尿器科学講座

(受付 2023年6月12日 受理 2023年11月13日)

A case of bladder rupture presented as pseudo-renal failure

Mahori Hiruta¹⁾, Hirofumi Sekino¹⁾, Hirotaka Isogami²⁾, Kanako Matsuoka³⁾, Shigenori Furukawa²⁾
Hidenori Akaihata³⁾, Shu Soeda²⁾, Shirou Ishii¹⁾ and Hiroshi Ito¹⁾

¹⁾Department of Radiology and Nuclear Medicine, Fukushima Medical University

²⁾Department of obstetrics and gynecology, Fukushima Medical University

³⁾Department of Urology, Fukushima Medical University

要旨: 膀胱破裂では尿が腹膜から再吸収されることで、血清 BUN、クレアチニン値の上昇がみられる“偽性腎不全 (pseudo-renal failure)”を伴う。今回、偽性腎不全を呈した膀胱破裂の症例を経験したので報告する。症例は80歳女性、卵巣癌手術の既往があり、軽度の下腹部痛と腹部膨満感を主訴に前医を受診したところ単純 CT 検査で腹水貯留を認めた。入院時に血清 BUN、クレアチニン値の上昇を認めたが、尿道留置カテーテル挿入後に速やかに血清 BUN、クレアチニン値の改善を認めた。造影 CT 検査では腹水貯留以外に特異的な所見に乏しく、術前に診断することができなかったが、術中所見から膀胱破裂と診断された。血清 BUN、クレアチニン値の急激な上昇を伴った原因不明の腹水貯留を認めた場合、偽性腎不全を伴う膀胱破裂の可能性がある。膀胱破裂の診断には造影検査が有用だが、他にもシスタチン C による腎機能の再評価や、診断的治療として尿道留置カテーテルの挿入が有用である。

索引用語: 膀胱破裂, 偽性腎不全, 腹水貯留, シスタチン C

Abstract: Bladder rupture is associated with “pseudo-renal failure,” in which the urine is reabsorbed from the peritoneum, resulting in increased serum blood urea nitrogen (BUN) and creatinine levels. We report a case of ruptured bladder with pseudo-renal failure. An 80-year-old woman with a history of ovarian cancer surgery visited her previous physician with complaints of mild lower abdominal pain and abdominal distention. On admission, serum BUN and creatinine levels were elevated, but they improved promptly after insertion of an indwelling urethral catheter. Contrast-enhanced computed tomography (CT) scan did not reveal any specific findings other than ascites effusion, so the diagnosis of bladder rupture could not be made preoperatively. Unexplained ascites effusion and unexplained elevation of serum BUN and creatinine levels may indicate a ruptured bladder with pseudo-renal insufficiency. Contrast-enhanced examination is useful for the diagnosis of bladder rupture, but reevaluation of renal function with cystatin C and insertion of an indwelling urethral catheter as diagnostic treatment may also be useful.

Key words: bladder rupture, pseudo-renal failure, ascites, cystatin C

緒 言

偽性腎不全 (pseudo-renal failure) は、尿路や膀胱の損傷により腹腔内に尿が貯留することで腹膜から尿成分の再吸収が起き、正常な腎機能を有しているにもかかわらず、血液検査において危機的な急性腎障害を呈する状態をいう¹⁾。血清 BUN, クレアチニン値の急激な上昇を伴った原因不明の腹水貯留を認めた場合には偽性腎不全を伴う膀胱破裂の可能性がある。膀胱破裂の診断には造影検査が有用だが、他にもシスタチン C による腎機能の再評価や、診断的治療として尿道留置カテーテルの挿入が有用である。今回、進行卵巣癌の手術歴を有し、偽性腎不全を呈した膀胱破裂の症例を経験したため、文献的考察を含めて報告する。

症 例

症例：80歳女性

主訴：下腹部痛、腹部膨満感

既往歴：8年前、卵巣癌（癌性腹膜炎）に対して腹式単純子宮全摘+両側付属器切除+大網切除+播種病巣切除術施行、術後化学療法（放射線治療歴なし）、甲状腺機能低下症

内服薬：レボチロキシナトリウム、アスピリン・ランソプラゾール配合錠、ピコスルファートナトリウム

家族歴：特記事項なし

現病歴：3週間前に軽度の下腹部痛と腹部膨満感を自覚し、その翌日に近医を受診したところ単純CT検査にて腹水貯留を指摘された。また血液検査で、BUN 14.6 mg/dL, Cre 0.80 mg/dL, eGFR 51.89 mL/min/1.73 m², K 3.7 mmol/l と、軽度の腎機能低下を認めた。患者は、特に腎機能低下を指摘された既往はなかった。卵巣癌、癌性腹膜炎の既往があることから再発の可能性を考慮して当院産婦人科に紹介されたが、腫瘍マーカーやPET-CT検査で卵巣癌の再発を疑う所見を認めなかった。腹部膨満感は徐々に増悪し、精査加療のため入院となった。

入院時現症：血圧 124/88 mmHg, 心拍数 90 回/分、整。体温 36.6 度。腹部膨満 (+), 息切れ (-), 呼吸苦 (-)。

血液検査所見：BUN 57 mg/dL, Cre 3.02 mg/dL, eGFR 12 mL/min/1.73m², K 4.8 mmol/l と急激な腎機能低下を認めた。WBC 4,500/μl, CRP 0.23 mg/dl

と炎症反応の上昇は認めなかった。総蛋白 7.0 g/dL, アルブミン 4.2 g/dL と低蛋白血症を認めなかった。また腫瘍マーカーは CA-125 30 U/ml と僅かに上昇を認めたものの、癌性腹膜炎の再発を疑う値ではなかった。

尿検査所見：尿 pH 5.0, 尿比重 1.026, 尿蛋白 (-), 尿糖 (-), 尿潜血 (±)。

尿沈渣所見：赤血球 1-4/HPF, 白血球 0-1/HPF, 硝子円柱 5-9 w/WF, 上皮円柱 1-4 w/WF。

入院後経過：入院当日に腹水穿刺を行い、1,000 ml 排液した。腹水は淡黄色漿液性であり、病理にて異形細胞を認めなかった。入院2日目にも2,500 ml の腹水穿刺を行い、前回同様に腹水は淡黄色漿液性、異形細胞を認めず、培養陰性であった。また腹水は LDH 39U/L, AMY 101 U/L, Glu 103 mg/dL, 比重 1.011 であり、漏出性を疑う所見であった。

腎機能低下については、入院時の尿検査にて尿蛋白陰性であることからネフローゼ症候群は否定的であった。また腹部超音波検査にて腎の萎縮や血流低下を認めず、腎性腎不全は否定的であった。腎後性腎不全を疑う腎盂拡張も見られず、腎前性腎不全を疑って補液負荷を開始した。

入院後明らかな乏尿を認めていたため、入院4日目に尿道留置カテーテルを挿入した。尿道留置カテーテル挿入後の排尿は良好であった。腹部膨満感は改善傾向を認めたが、入院5日目から38度台の発熱を認め、その翌日には腹痛および腹膜刺激症状が出現した。入院5日目以降、血清 BUN, クレアチニン値の改善を認めていたため造影CT検査を施行した。著明な腹水貯留を認めたが、卵巣癌の再発を疑う所見は認めなかった。また腹水貯留の原因となりうる肝硬変の所見や、腎性腎不全を示唆する腎の腫大や萎縮、胸水貯留なども認めなかった。また、水腎症や尿管拡張などの尿路異常も認めなかった。

腹水穿刺を再度施行したところ腹水はやや混濁を認め、腹水細胞数 13,490/μL と著明な増加を認めた。またグラム陰性桿菌を検出したため、細菌性腹膜炎の診断にて緊急で開腹術を行った。術中に腹部や骨盤部に明らかな腹膜播種や転移病変は見られなかった。病変を検索している際、膀胱頂部の憩室部に約5mmの穿孔を認め、膀胱修復術、腹腔内洗浄ドレナージを施行した (図 a)。術後の抗菌薬治療はタゾバクタム・ピペラシリンで開始し、腹水培養で E. coli を認めたためアンピシリン・クロキサシリンに de-escalation した。術後7日目に膀胱造影検査を行

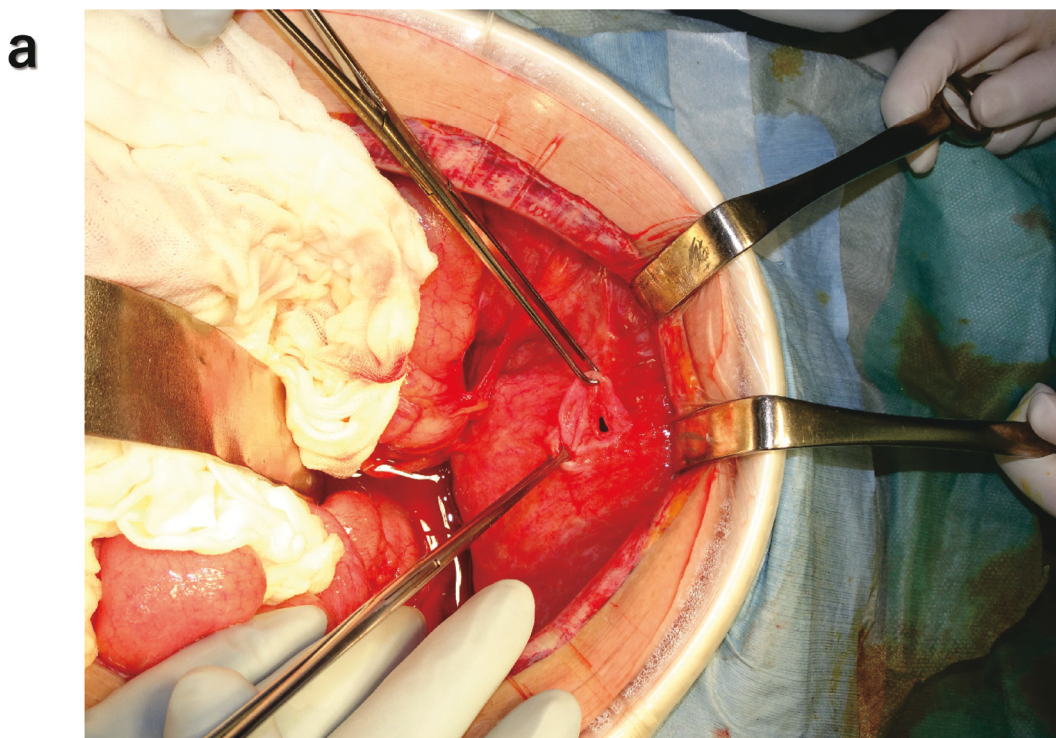


図 a. 術中写真 膀胱頂部の憩室部に約 5 mm の穿孔を認めた。

い、明らかな腹腔内への尿の漏出がないことを確認した。尿道留置カテーテル抜去後も排尿は良好であった。術後 12 日目の尿量残尿検査では最大尿流率は 38 ml/s, 排尿量は 128 ml, 残尿量は 0 ml であり、神経因性膀胱の可能性は低いと考えられた。その後、腹部膨満感の出現を認めず、退院前日の血液検査では腎機能も入院前とほぼ同程度まで改善がみられた (BUN 14 mg/dL, Cre 0.74 mg/dL, eGFR 57 mL/min/1.73 m²)。術後 16 日目に退院となった。なお術後の病理診断にて、腹膜の結節や腹水から悪性所見を認めなかった。

考 察

膀胱破裂はその原因により外傷性破裂と自然破裂に分類される。自然破裂は比較的稀とされているが、近年は放射線治療の普及や高齢化により、自然破裂の報告例が増加傾向にある。自然破裂の原因として骨盤内の放射線治療歴、神経因性膀胱、飲酒後の膀胱過伸展などがあげられる¹⁾。婦人科手術後の膀胱自然破裂の症例報告は複数あるが、そのほとんどは放射線治療後である。Harue Hayashida らは放射線治療歴のない子宮頸癌術後の患者における膀胱自然破裂の症例について検討し、広汎子宮全摘術に伴う神経因性膀胱による膀胱拡張が原因であったと報告している²⁾。本症例では、膀胱破裂の契機となりう

る外傷歴や飲酒歴、神経因性膀胱を疑うような下部尿路症状、放射線治療歴を認めなかった。卵巢癌手術時の記録に膀胱子宮窩腹膜は腫瘍で完全に置換されているとの記載があり、術後の影響で膀胱壁が脆弱化して憩室となり、自然破裂の原因となった可能性がある。

膀胱破裂では多くの症例で腹腔内へ尿が漏出し、腹水症を呈する。その際、尿中のクレアチニン、尿素、カリウムをはじめとした電解質が腹膜を介して再吸収されることにより、血液検査でそれらの項目が異常高値を示し、急性腎不全や代謝性アシドーシスと混同される状態となる。しかし実際には腎機能は正常に保たれていることから、偽性腎不全 (pseudo-renal failure) といわれる^{3,4)}。尿による腹水症を呈してから 24 時間程度で偽性腎不全を認め始めるが、治療後には遅くとも 48 時間以内には改善すると報告されている⁴⁾。本症例も入院 4 日目に尿道留置カテーテルを挿入した翌日の血液検査から血清 BUN, クレアチニン値の低下を認めた (図 b)。入院 3 日目から 4 日目にかけても血清 BUN, クレアチニン値の軽度低下を認めるが、これは腹水穿刺および補液の影響と考えられる。

偽性腎不全と判断するには腎前性、腎性、および腎後性腎不全の否定が必要であるが、臨床的に否定できない場合にはシスタチン C の測定が有用であ

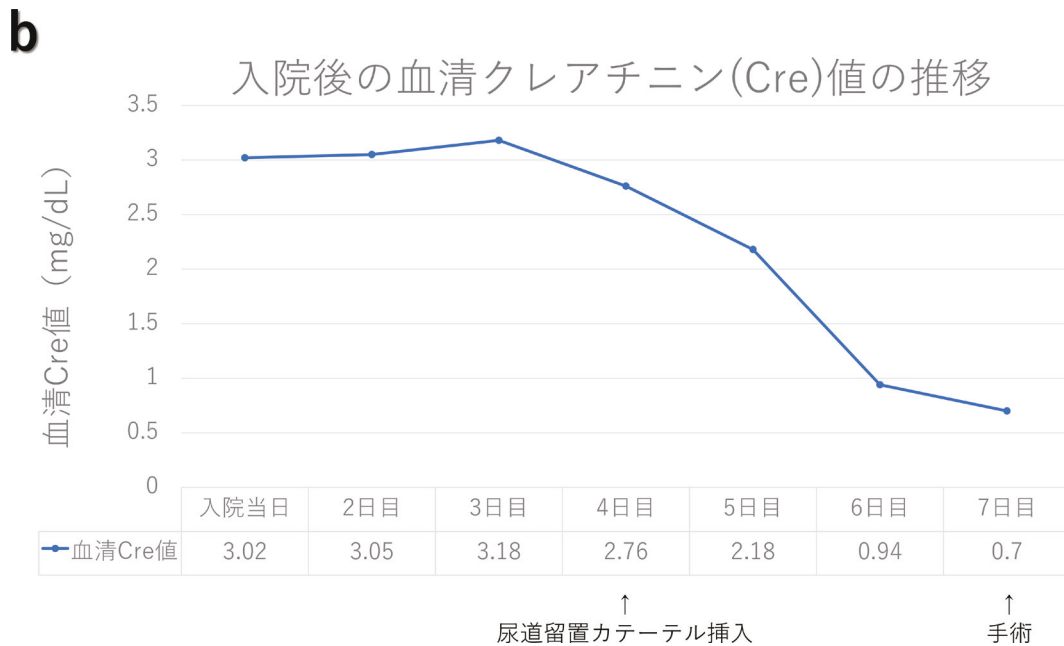


図 b. 入院後の血清クレアチニン値の推移

るとの報告がある⁵⁾。シスタチン C とは全身の有核細胞から産生される塩基性低分子タンパク質であり、年齢や筋肉量の影響を受けない新たな腎機能マーカーとして注目されている。シスタチン C は糸球体基底膜を通して自由に濾過され、近位尿管でエンドサイトーシスによってほぼ完全に再吸収され、分解される。そのため排泄尿中にはごく低濃度しか存在せず、腹膜および後腹膜腔からの再吸収が乏しいため、腹腔内および後腹膜腔内に漏出した尿の影響を受けにくい。そのため、膀胱破裂患者の腎機能の推定において血清クレアチニンよりもシスタチン C の方が優れているとされている。本症例ではシスタチン C を測定していないが、もし尿道留置カテーテル挿入を行わず、血清 BUN、クレアチニン値の改善を認めなかった場合にはシスタチン C の測定が診断に有用であったと考える。

膀胱破裂の患者は腹水貯留に伴う腹部膨満感や腹痛を主訴で受診することが多い。放射線治療歴や神経因性膀胱の既往がない場合、膀胱破裂が鑑別に挙げられないことも多いと思われる。尿沈渣で中皮細胞を認め、膀胱破裂の診断の端緒となった報告があるが⁶⁾、本症例では尿沈渣から中皮細胞は見られなかった。中皮細胞は胸腔や腹腔を覆う一層の細胞であり、体腔穿刺液ではしばしば認められるが通常の尿沈渣で認めることはないため、膀胱破裂を疑う端緒となる。

膀胱破裂の診断には膀胱鏡検査、膀胱造影、およ

び尿道カテーテルから逆行性に膀胱内に造影剤を注入して CT 撮影を行う CT cystography が有用とされる³⁾。膀胱破裂の CT 所見としては腹水貯留、膀胱壁の形状不整、その他に腹水貯留の原因が特定できない、など非特異的なものが多いが、造影 CT 検査では膀胱からの造影剤の漏出がみられることもあり、2 時間後などの超遅延相での撮影で明瞭に見られることが多い⁷⁾。外傷性膀胱破裂の場合、膀胱周囲に高吸収を示す軟部影を特徴とした sentinel clot sign の有用性について報告がある^{8,9)}。これは膀胱周囲の血腫を反映した所見であり、膀胱破裂があると高い感度を示すとされているが、膀胱破裂がない場合もみられることがあり、外傷を反映した変化と考えられている。そのため、外傷性ではない膀胱破裂の場合では sentinel clot sign は不明瞭となる可能性があり、本症例でも明らかな sentinel clot sign は確認できない。膀胱内に造影剤が充満する排泄相での CT 撮影も有用と考えられるが、血栓や大網が微小な穿孔を一時的に塞ぐことがあり、必ずしも発見につながるとは限らないとされている¹⁰⁾。CT cystography においては感度・特異度ともに高いことが報告されており⁹⁾、膀胱穿孔の診断に非常に有用と考えられるが、日常診療においてどの程度施行されているかは不明であり、特に造影 CT 検査で膀胱破裂所見が指摘できない場合は膀胱破裂が鑑別にも挙げられない場合もある。

また、偽性腎不全を急性腎不全と考えてしまい、

造影検査が施行されないことも多いと思われる。Lu Wang らの報告では膀胱穿孔の患者に対して造影 CT 検査や逆行性造影検査を施行し、術前に穿孔部位を同定することができたが、これは血清 BUN、クレアチニン値の急激な上昇を膀胱破裂に伴う偽性腎不全と判断して造影検査を推奨することができた症例である¹¹⁾。臨床的に腎不全を否定できない場合にはシスタチン C による腎機能の再評価を行い、偽性腎不全であれば膀胱破裂を疑って造影検査や膀胱鏡検査を勧めることができる。また、尿道留置カテーテル挿入後に血清 BUN、クレアチニン値の低下や腹水貯留の改善を認めれば、診断および治療につながると思われる。

本症例は術前の造影 CT 検査で膀胱破裂と診断することができなかった。CT 撮影時には既に尿道留

置カテーテル挿入後であったために膀胱は虚脱し、横断像では膀胱部位を確認できなかった（図 c）。術後に CT 画像を再構成したところ、冠状断像にて膀胱頂部に膀胱壁欠損を指摘できた（図 d）。癌性腹膜炎を伴う卵巣癌の手術歴や造影 CT 検査前の偽性腎不全の経過から膀胱破裂を鑑別に挙げることであれば、術前に穿孔部位の指摘に至った可能性はある。

膀胱破裂の治療の原則は、腹腔内および膀胱内のドレナージ、破裂部位の修復、および抗菌薬の投与である^{3,4)}。近年は保存療法の報告が増えており、早期に診断がつき、膀胱損傷部位が小さく、細菌性腹膜炎など他の合併症による外科的処置が不要であれば尿道カテーテル留置と抗菌薬による保存的治療が可能である^{4,12)}。

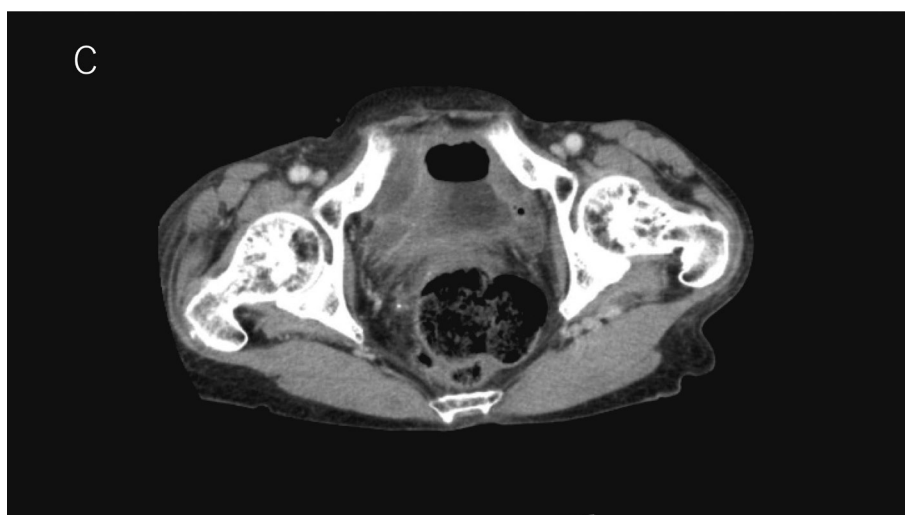


図 c. 造影 CT 画像（横断像）膀胱壁欠損部位の指摘は困難であった。

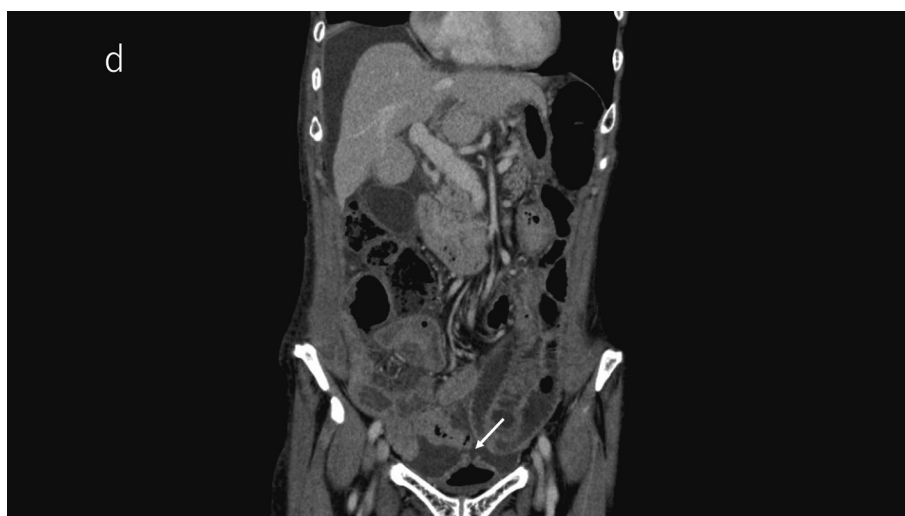

図 d. 造影 CT 画像（冠状断像）膀胱頂部に膀胱破裂を疑う膀胱壁欠損を指摘できた（矢印）。

結 語

血清 BUN, クレアチニン値の急激な上昇を伴った原因不明の腹水貯留を認めた場合, 偽性腎不全を伴う膀胱破裂を疑い, シスタチン C による腎機能の再評価や診断的治療として尿道留置カテーテルの挿入を検討する必要がある。

文 献

1. 中寫雅之, 平尾優子, 木村 有, 他. 消化管穿孔が疑われた膀胱自然破裂の 1 例. 日本臨床外科学会雑誌, **70**(4) : 1199-1203, 2009.
2. Hayashida H, Mabuchi S, Kawamura N, et al. Spontaneous bladder rupture attributable to a radical hysterectomy-associated neurogenic bladder in patients with cervical cancer : A case report and literature review. *Int J Surg Case Rep*, **103** : 107879, 2023.
3. 恒松 雅, 坪井一人, 熊谷 祐, 他. Pseudo-renal failure を呈し術後に判明した膀胱自然破裂の 1 例. 日本臨床外科学会雑誌, **77**(7) : 1813-1817, 2016.
4. 箕輪啓太, 野田頭達也. 膀胱破裂が疑われた腹膜炎の 1 例. 日本腹部救急医学会雑誌, **40**(7) : 835-839, 2020.
5. Saro-Nunez L, Aufderheide A, Baskharoun S, et al. Utility of Cystatin C in the Setting of Urinoma. *Ann Clin Lab Sci*, **48**(4) : 496-500, 2018.
6. 松岡拓也, 杉野佳澄, 木下史暁, 他. 尿沈渣が診断の端緒になった膀胱破裂の 1 例. 医学検査, **67** : 249-253, 2018.
7. Kunichika H, Takahama J, Taguchi H, et al. The Diagnostic Challenge of Non-Traumatic Bladder Rupture : A Pictorial Essay. *Jpn J Radiol*, **41**(7) : 703-711, 2023.
8. Izumi J, Hirano H, Kato T, et al. CT findings of spontaneous intraperitoneal rupture of the urinary bladder : two case reports. *Jpn J Radiol* **30** : 284-287, 2012.
9. Shin SS, Jeong YY, Chung TW, et al. The Sentinel Clot Sign : a Useful CT Finding for the Evaluation of Intraperitoneal Bladder Rupture Following Blunt Trauma. *Korean J Radiol*, **8**(6) : 492-497, 2007.
10. Chan DPN, Abujudeh HH, Cushing GL Jr, et al. CT cystography with multiplanar reformation for suspected bladder rupture : experience in 234 cases. *AJR Am J Roentgenol*, **187**(5) : 1296-1302, 2006.
11. Wang L, Ogawa S, Onagi A, et al. Delayed diagnosis of intraperitoneal bladder perforation after blunt trauma. *IJU Case Rep*, **2**(2) : 83-85, 2019.
12. 三浦孝之, 與那嶺直人, 横山忠明, 他. 保存的治療が奏功した尿道カテーテルによる膀胱穿孔の 1 例. 日本腹部救急医学会雑誌, **38**(7) : 1185-1188, 2018.