



Aalborg Universitet

AALBORG UNIVERSITY
DENMARK

Identifikation og håndtering af interstitielle lungeabnormaliteter

Østergård, Nanna Makholm; Huremovic, Jasmina; Davidsen, Jesper Rømhild; Andersen, Michael Brun; Shaker, Saher Burhan; Harders, Stefan Markus Walbom; Lund, Thomas Kromann; Prior, Thomas Skovhus; Bendstrup, Elisabeth

Published in:
Ugeskrift for Læger

DOI (link to publication from Publisher):
[10.61409/V06230395](https://doi.org/10.61409/V06230395)

Creative Commons License
CC BY-NC-ND 4.0

Publication date:
2024

Document Version
Også kaldet Forlagets PDF

[Link to publication from Aalborg University](#)

Citation for published version (APA):

Østergård, N. M., Huremovic, J., Davidsen, J. R., Andersen, M. B., Shaker, S. B., Harders, S. M. W., Lund, T. K., Prior, T. S., & Bendstrup, E. (2024). Identifikation og håndtering af interstitielle lungeabnormaliteter. *Ugeskrift for Læger*, 186, Artikel V06230395. <https://doi.org/10.61409/V06230395>

General rights

Copyright and moral rights for the publications made accessible in the public portal are retained by the authors and/or other copyright owners and it is a condition of accessing publications that users recognise and abide by the legal requirements associated with these rights.

- Users may download and print one copy of any publication from the public portal for the purpose of private study or research.
- You may not further distribute the material or use it for any profit-making activity or commercial gain
- You may freely distribute the URL identifying the publication in the public portal -

Take down policy

If you believe that this document breaches copyright please contact us at vbn@aub.aau.dk providing details, and we will remove access to the work immediately and investigate your claim.

Statusartikel

Ugeskr Læger 2024;186:V06230395

Identifikation og håndtering af interstitielle lungeabnormaliteter

Nanna Makhholm Østergård^{1, 2}, Jasmina Huremovic³, Jesper Rømhild Davidsen⁴, Michael Brun Andersen⁵, Saher Burhan Shaker⁶, Stefan Markus Walbom Harders⁷, Thomas Kromann Lund⁸, Thomas Skovhus Prior² & Elisabeth Bendstrup²

1) Diagnostisk Center, Regionshospitalet Silkeborg, 2) Lungesygdomme, Aarhus Universitetshospital, 3) Lungemedicinsk Afdeling, Aalborg Universitetshospital, 4) Lungemedicinsk Afdeling, Odense Universitetshospital, 5) Radiologisk Afdeling, Københavns Universitetshospital – Rigshospitalet, 6) Lungemedicinsk Sektion, Københavns Universitetshospital – Herlev og Gentofte Hospital, 7) Radiologisk Afdeling, Odense Universitetshospital, 8) Afsnit for Lungetransplantation, Københavns Universitetshospital – Rigshospitalet

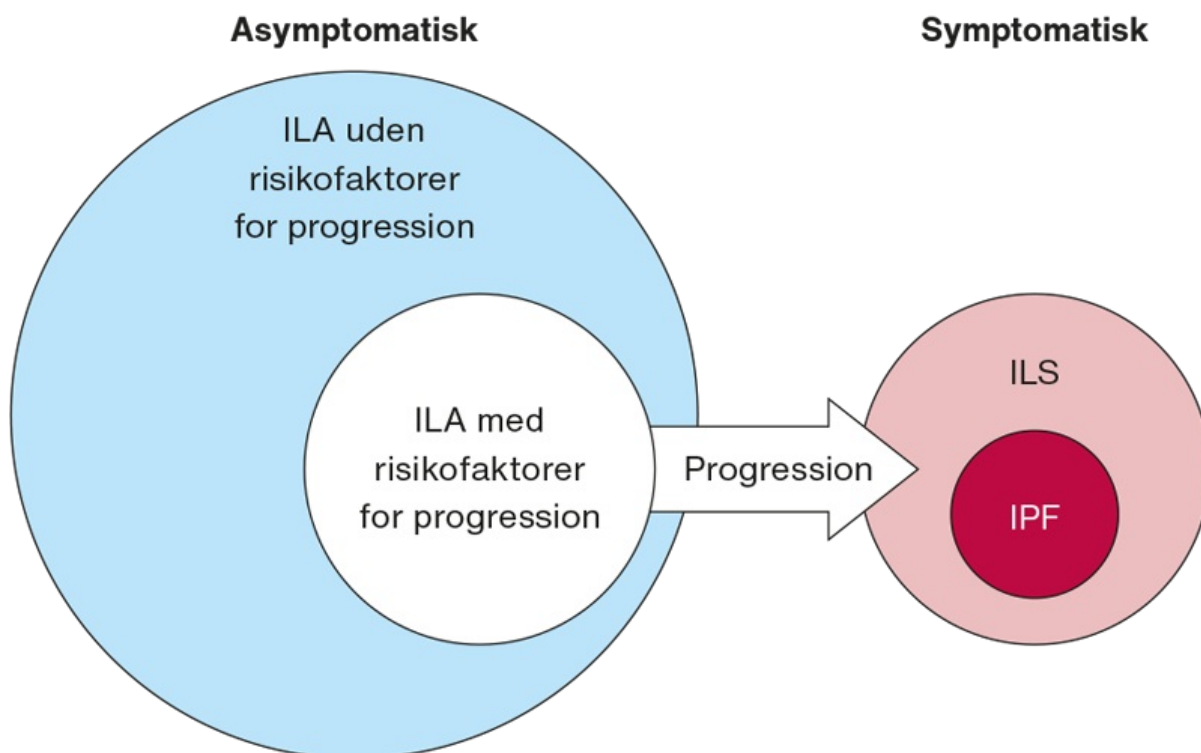
Ugeskr Læger 2024;186:V06230395

HOVEDBUDSKABER

- Interstitielle lungeabnormaliteter (ILA) er tilfældigt fundne radiologiske forandringer hos asymptomatiske patienter.
- ILA kan udvikle sig til manifest lungefibrose og er associeret med øget mortalitet.
- Fund af interstitielle lungeforandringer bør føre til henvisning til en lungemedicinsk afdeling.

Interstitielle lungesygdomme (ILS) er en heterogen gruppe af sjældne inflammatoriske og fibrotiske lungesygdomme. Idiopatisk pulmonal fibrose (IPF) er den hyppigste form, karakteriseret ved uundgåelig progression med stor symptombyrde, nedsat livskvalitet og en restlevetid på 3-5 år fra diagnostidspunktet [1]. Andre former for fibrotiske ILS kan have tilsvarende prognose. Fibrose medfører radiologiske forandringer, der kan ses på højresolutions-CT (HRCT) af thorax. Flere og flere danskere får foretaget CT af thorax på forskellige indikationer og herved findes tilfældige radiologiske forandringer hyppigere. En del af disse forandringer ligner de forandringer, som ses ved ILS, men er ofte beskedne og uden symptomer eller lungefunktionsnedsættelse. Disse forandringer kaldes interstitielle lungeabnormaliteter (ILA). Hos en mindre gruppe vil ILA udvikle sig til fibrotisk ILS med øget morbiditet og mortalitet (Figur 1) [2]. Tidlig identifikation og vurdering mhp. risikostratificering er derfor essentiel for forbedret overlevelse [3-7].

FIGUR 1 Hos en subgruppe af patienter vil interstitielle lungeabnormaliteter (ILA) progredierte til interstitielle lungesygdomme (ILS). Figuren er adapteret fra [2].



IPF = idiopatisk pulmonal fibrose.

I denne artikel gives et overblik over, hvordan ILA identificeres og risikostratificeres i forhold til udredning og monitorering.

DEFINITION

ILA er en klinisk/radiologisk diagnose defineret ved [8]: 1) tilfældigt fundne, ikke lejringsbetingede radiologiske forandringer (interstitielle lungeforandringer) som matglasforandringer, retikulering, lungedistortion, traktionsbronkiektasier (TBE), bikagetegning og nonemfysematiske cyster, 2) involvering af mindst 5% af en af de seks lungezoner og 3) fundet hos personer, hvor man ikke har mistanke om ILS.

ILA er *ikke*: Ovenstående kriterier identificeret hos højrisikopatienter som f.eks. patienter med reumatoid arthritis. Her defineres tilstanden i stedet som »asymptomatisk ILS« og håndteres i forhold til gældende retningslinjer for sygdommen [8]. Følgende radiologiske forandringer er *ikke* ILA: 1) rygerelaterede centrilobulære noduli ved fravær af andre fund, 2) interstitielt ødem (f.eks. ved hjertesvigt), 3) lejringsbetingede atelektaser og 4) paraspinal fibrose.

Interstitielle lunge-*forandringer* er et radiologisk fund. Begrebet ILA benyttes, hvis der ikke er symptomer eller fund, som er forenelige med lungesygdom. Er dette tilfældet, er det ILS. ILS dækker over hele spektret af inflammatoriske og fibrotiske lungesygdomme; lungefibrose refererer til tilstedeværelse af fibrose på HRCT

eller lungebiopsi. Fibrose medfører et radiologisk mønster, usual interstitial pneumonia (UIP). UIP-mønsteret inddeles i følgende fire typer efter graden af forandringer: UIP, probable UIP, indeterminate UIP og HRCT-fund tydende på anden diagnose.

PRÆVALENS

Prævalensen af ILA er 4-9% hos rygere og hos 2-7% ikkerygere [9-13], og ILA er dermed hyppigere end ILS. I lungekræftscreeningsstudier har man observeret ILA hos op til 10% af patienterne [12]. ILA blev tidligere anset som ubetydelige fund og er derfor ikke altid beskrevet på CT, muligvis pga. manglende viden om ILA's prognostiske betydning [14].

SYMPTOMER

ILA er per definition tilfældige fund og dermed asymptomatiske. Man bør afdække symptomer som hoste og åndenød, objektive fund (trommestikfingre, urglasnegle, velcrokrepitation) samt symptomer på underliggende autoimmun sygdom (ekstrapulmonale manifestationer fra led, hud, slimhinder, muskler, øjne).

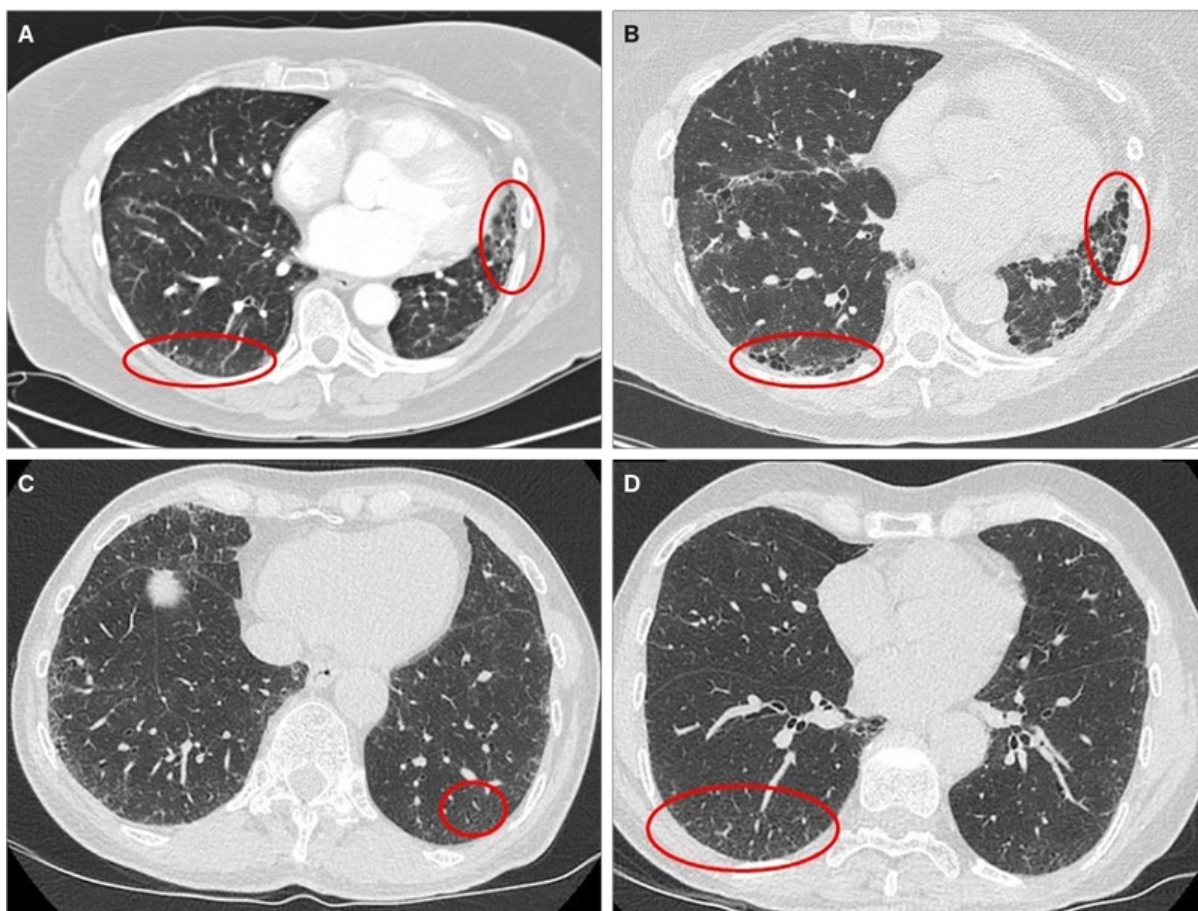
RISIKO FOR PROGRESSION OG MORTALITET

ILA er associeret med udvikling af respiratoriske symptomer, nedsat lungefunktion, hyppige indlæggelser, risiko for progression og øget mortalitet [10, 11, 13, 15-17]. Denne association er fundet i både generelle populationer og risikopopulationer (rygere og deltagere i lungekræftscreeningsprogrammer) [18, 19].

Andelen af personer med ILA og progression øges med observationstiden. Hos op mod 20% af individerne med ILA vil der udvikles radiologisk progression over to år [12] og hos op mod 50-73% over fem år [15, 19].

Ved visse radiologiske mønstre sås der hos *Putman et al* større risiko for progression end ved andre [15]. Den radiologiske beskrivelse benyttes klinisk og i samråd med en radiolog til kategorisering af ILA som nonsubpleural ILA, subpleural nonfibrotisk ILA eller subpleural fibrotisk ILA. Jo mere fibrotisk, des større risiko for progression og mortalitet (**Figur 2**) [12, 15, 20-22]. Risikoen for radiologisk progression var seks gange større, hvis der fandtes underlapslokalisering, subpleural retikulering, TBE eller bikagetegning. UIP og probable UIP på CT var associeret med den største risiko for progression, og alle med bikagetegning havde progression efter fem år [15]. Det er forfatterernes synspunkt, at alle patienter med UIP og probable UIP, uanset symptomer eller ej, skal opfattes som havende lungefibrose pga. den store progressionsrisiko.

FIGUR 2 Højresolutions-CT med interstitielle lungeforandringer. **A.** Interstitielle lungeforandringer med basal, subpleural lokalisation med bikagetegning og retikulering (røde cirkler) svarende til usual interstitial pneumonia (UIP)-mønster, fundet tilfældigt hos en patient skannet på mistanke om lungeemboli. **B.** Samme patient fire år senere, hvor der er forværring med tydelig bikagetegning og større udbredelse af UIP. **C.** Tilfældigt opdagede interstitielle lungeforandringer med basal subpleural lokalisation med let retikulering og diskrete traktionsbronkiektasier (rød cirkel) svarende til probable UIP-mønster. **D.** Tilfældigt opdagede interstitielle lungeforandringer alene med basal subpleural retikulering (rød cirkel) svarende til indeterminate UIP-mønster.



TBE er karakteristisk ved lungefibrose og skyldes distorsion af bronkier og bronkioler pga. fibrose. I flere studier har man påvist, at TBE og progression heraf er en prædikator for progression af lungefibrose og forøget mortalitet hos patienter med ILS og ILA. TBE er associeret med fald i diffusionskapacitet, og progression af TBE er associeret med fald i total lungekapacitet [15, 21]. TBE progredierer hos stort set alle patienter uden mulighed for remission [23].

Siden 2016 har man i studier samstemmigt fundet en sammenhæng mellem ILA og død af alle årsager i forskellige kohorter af patienter screenet for kræft og patienter med KOL [13, 15-17].

I fire uafhængige kohorter [16] har man fundet en øget mortalitetsrisiko ved ILA, som igen var associeret med progression på billeddiagnostiske undersøgelser.

Patienter med ILA diagnosticeres og behandles ofte for andre respiratoriske sygdomme såsom KOL og

pneumoni [24]. Patienter med lungefibrose har øget risiko for at få lungekræft, og i flere studier har man påvist en sammenhæng mellem ILA og lungekræftassocieret død, i både tidlig og sen fase af kræftsygdommen [8, 18, 25, 26]. Der er også fundet sammenhæng mellem ILA og øget risiko for komplikationer i forbindelse med stråleterapi, kemoterapi og immunterapi, postoperative komplikationer og dårligere femårsoverlevelse efter operation for lungekræft hos patienter med ILA [20], ligesom ILA også er associeret med øget risiko for medicinudløst ILS [26-28].

Samlet medfører ILA således betydende komorbiditet hos patienter med lungekræft og bør derfor diagnosticeres, beskrives og inddrages i den multidisciplinære behandlingsstrategi, herunder evt. øget monitorering for lungebivirkninger hos patienter med ILA.

Risikofaktorerne for progression af ILA er opsummeret i **Tabel 1** [8, 10, 11, 16].

TABEL 1 Risikofaktorer for progression af interstitielle lungeabnormaliteter.

Klinisk

(Cigaret)rygning

Andre inhalationseksponeringer

Medicin: kemoterapi, immunterapi

Stråleterapi

Thoraxkirurgi

Nedsat lungefunktion

Høj alder

Mandligt køn

Radiologiske/morfologiske forandringer med basal og perifer dominans

Nonfibrotisk ILA

Fibrotisk ILA:

Uden bikagetegning: ILA med probable UIP-mønster

Med bikagetegning: ILA med UIP-mønster

ILA = interstitielle lungeabnormaliteter; UIP = usual interstitial pneumonia.

TIDLIG DIAGNOSTICERING GIVER MULIGHED FOR HURTIG BEHANDLINGSSTART

ILS er sjældne sygdomme med symptomer, som kan ligne andre mere hyppige lungesygdomme, og derfor er diagnosen ofte forsinket. Den diagnostiske forsinkelse hos patienter med IPF er i Danmark 2,1 år efter symptomdebut [29] og er primært relateret til latens hos patient og almen praksis, mens alder, mandligt køn og ordination af inhalationsmedicin var risikofaktorer forbundet med forsinkelse af IPF-diagnosen [29].

For at reducere diagnostisk forsinkelse er det relevant at identificere de personer med ILA, der har risikofaktorer for udvikling af ILS mhp. tidlig diagnose, monitorering og evt. behandling. Tidlig behandlingsstart af ILS er afgørende for prognosen, idet antifibrotisk behandling alene kan forsinke progression af lungefibrose

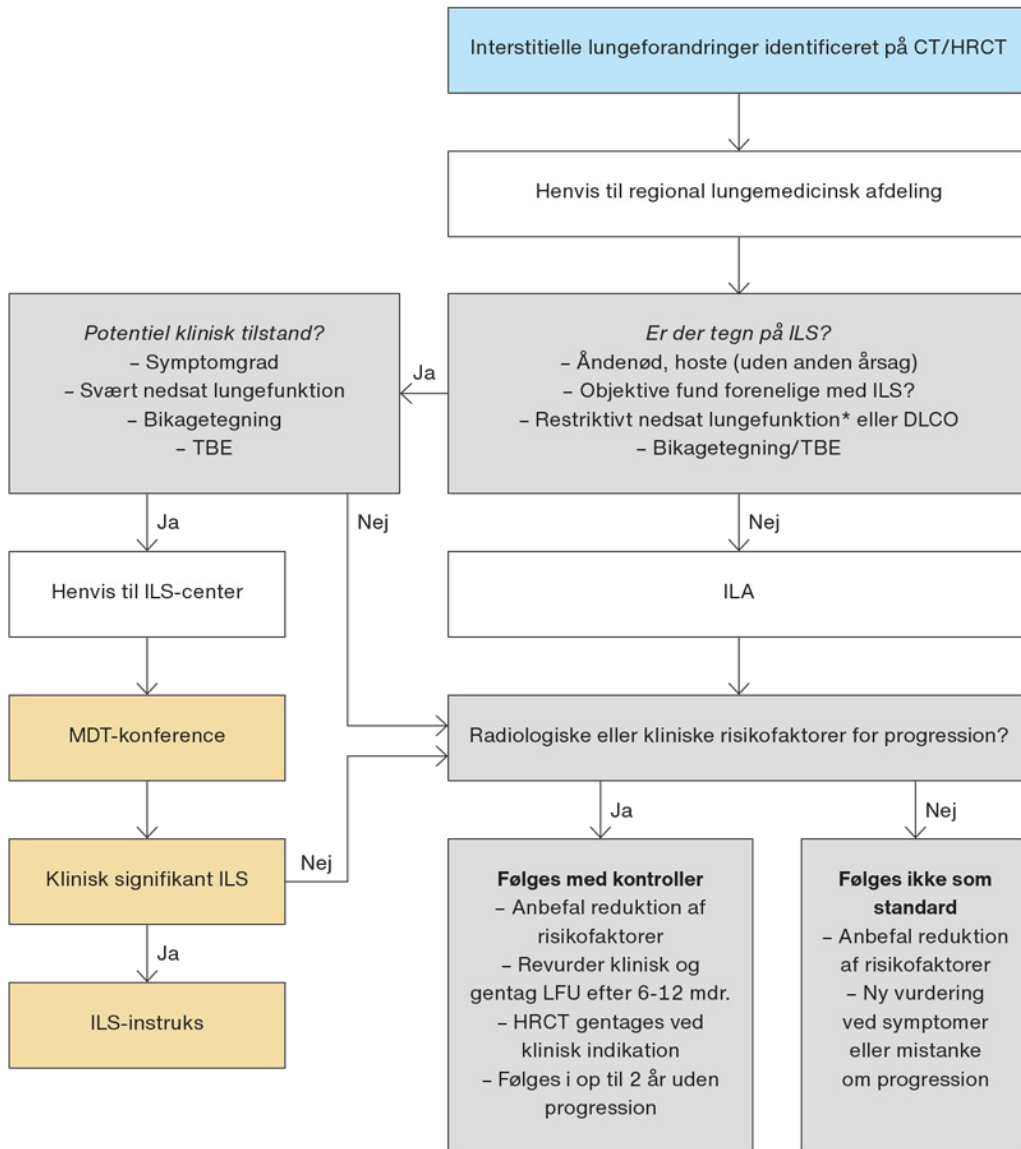
ved at mindske faldet i lungefunktionen over tid.

Målet med udredning er først og fremmest at identificere: patienter med klinisk manifest ILS, patienter med ILA med risikofaktorer for progression og patienter med ILA uden risikofaktorer for progression.

HÅNTERING OG MONITORERING AF INTERSTITIELLE LUNGEABNORMALITETER

Der er sparsom evidens for monitorering og udredning af ILA. Internationale anbefalinger er primært baseret på ekspertpanelkonsensus [8, 22, 30] og baseret på symptomer og risikofaktorer for progression. **Figur 3** er forfatterens forslag til håndtering og monitorering af ILA.

FIGUR 3 Flowchart over håndtering af interstitielle lungeabnormaliteter. Adapteret fra [8].



FEV1 = forceret ekspiratorisk volumen i 1. sek.; HRCT = højresolutions-CT; ILA = interstitielle lungeabnormaliteter; ILS = interstitielle lungesygdomme; LFU = lungefunktionsundersøgelse; LLN = nederste normalgrænse; TBE = traktionsbronkiektasier; TLC = total lungekapacitet.

■ Radiolog ■ Regional lungemedicinsk afdeling ■ ILS-center

*) Restriktivt nedsat lungefunktion er defineret ved $TLC < LLN$.

Nedsat ventilatorisk kapacitet ses hvis spirometri viser ligeligt nedsat FEV1 og FVC.

Identifikation og håndtering

Radiologer spiller en stor rolle mhp. identifikation og korrekt beskrivelse af interstitielle lungeforandringer. For at bidrage til de diagnostiske overvejelser ift. definition og subkategorisering af ILA (Figur 2) bør beskrivelsen indeholde lokalisering (subpleuralt, centralt, involverede lungeafsnit), type (retikulering, matglastegning) og angivelse af procentvis involvering af de afficerede lungeafsnit. Den radiologiske konklusion bør indeholde fund af interstitielle forandringer samt angivelse af mønster (UIP, probable UIP, indeterminate UIP og HRCT-fund tydende på alternativ diagnose).

Hvis skanningen er suboptimal eller kun viser dele af lungerne, kan en diagnostisk HRCT overvejes, men det er altid en klinisk beslutning.

Hvilke patienter skal henvises til yderligere udredning?

Hvis der er fundet interstitielle lungeforandringer, anbefales henvisning til en regional lungemedicinsk afdeling til vurdering af mulig ILA/ILS og behov for fremadrettet kontrol. Denne udredning bør omfatte grundig anamnese, objektiv undersøgelse og udvidet lungefunktionsundersøgelse (LFU) uafhængigt af symptomer, idet restriktivt nedsat LFU og/eller nedsat diffusion vil understøtte ILS, hvis andre årsager udelukkes. Ved fund af manifest ILS bør patienten henvises til vurdering på et ILS-center. Det er forfatterens holdning, at asymptomatiske patienter med bikagetegning eller TBE på HRCT altid bør henvises til et ILS-center.

Anbefalet kontrolskanning og hos hvem?

Opfølgning og kontrol af patienter med ILA er baseret på symptomer og risikofaktorer for progression (Tabel 1, Figur 3). Ved én eller flere risikofaktorer bør der laves klinisk opfølgning, og ved ændring i symptomer eller fald i lungefunktion bør der udføres en ny HRCT [22]. Der er ikke enighed om, hvordan og hvor længe patienter med ILA skal følges, men ekspertpaneler anbefaler, at opfølgning omfatter spirometri- og diffusionsmåling hver 6.-12. måned i op til to år. Ekspertpaneler anbefaler evt. afsluttende HRCT, men forfatterens holdning er, at HRCT kun skal gentages på klinisk indikation.

Hos patienter med ILA uden risikofaktorer anbefales ikke kontrol. Patienterne bør informeres om optimering af livsstilsfaktorer (rygning, motion, vaccinationer m.fl.) samt om at henvende sig til egen læge, hvis de får respiratoriske symptomer.

DISKUSSION

Det stigende antal CT af thorax og den øgede opmærksomhed på interstitielle lungeforandringer har allerede nu foranlediget en stigning i henvisninger til landets lungemedicinske afdelinger og ILS-centre. Det er svært at ignorere ILA pga. høj mortalitetsrisiko, især i relation til lungekræft og dens behandling samt risiko for progression til manifest lungefibrose. Hvis der i Danmark indføres et lungekræftscreeningsprogram, vil incidensen af ILA forventeligt stige yderligere, hvilket vil øge behovet for at undersøge, om et decideret ILA-observationsprogram er nødvendigt. Et sådant observationsprogram vil give ressourcemæssige udfordringer i forhold til både lungemedicinere og radiologer. Der er således behov for prioritering og selektion af, hvilke patienter med ILA der bør være fokus på.

Retningslinjerne for monitorering af ILA er fortsat baseret på ekspertvurderinger. Formålet med en monitoreringsstrategi for ILA er en hurtig diagnose af tidlige stadier af ILS mhp. evt. behandling og forbedret prognostisering. Meget tyder på, at specifikke radiologiske mønstre kan anvendes til identifikation af patienter med størst risiko for progression, udvikling af ILS og tidlig død.

KONKLUSION

ILA er en klinisk radiologisk diagnose, der dækker over tilfældigt identificerede interstitielle forandringer hos patienter uden symptomer. Hvis der samtidigt er respiratoriske symptomer uden anden årsag, er det samlede kliniske billede foreneligt med ILS. Da ILA er associeret med øget mortalitet og risiko for progression til klinisk ILS, er identifikation samt risikostratificering afgørende. Det er således væsentligt, at radiologer identificerer

interstitielle lungeforandringer på CT samt beskriver udbredelse, morfologi og placering af hensyn til den endelige diagnose og prognose samt anbefaler henvisning til en regional lungemedicinsk afdeling.

Korrespondance *Nanna Makholm Østergård*. E-mail: nanmak@rm.dk

Antaget 31. oktober 2023

Publiceret på ugeskriftet.dk 1. januar 2024

Interessekonflikter Der er anført potentielle interessekonflikter. Forfatterens ICMJE-formularer er tilgængelige sammen med artiklen på ugeskriftet.dk

Taksigelse *Lene Collatz Laustrop*, Herlev OG Gentofte Hospital, takkes for gennemlæsning og en radiologisk synsvinkel.

Referencer findes i artiklen publiceret på ugeskriftet.dk

Artikelreference Ugeskr Læger 2024;186:V06230395

DOI: <https://doi.org/10.61409/V06230395>

Open Access under Creative Commons License [CC BY-NC-ND 4.0](https://creativecommons.org/licenses/by-nc-nd/4.0/)

SUMMARY

Identification and management of interstitial lung abnormalities

Nanna Makholm Østergård, Jasmina Huremovic, Jesper Rømhild Davidsen, Michael Brun Andersen, Saher Burhan Shaker, Stefan Markus Walbom Harders, Thomas Kromann Lund, Thomas Skovhus Prior & Elisabeth Bendstrup

Ugeskr Læger 2024;186:V06230395

Interstitial lung abnormalities (ILA) are incidentally observed specific CT findings in patients without clinical suspicion of interstitial lung disease (ILD). ILA with basal and peripheral predominance and features suggestive of fibrosis in more than 5% of any part of the lung should be referred for pulmonologist review. The strategy for monitoring as described in this review is based on clinical and radiological risk factors. ILA are associated with risk of progression to ILD and increased mortality. Early identification and assessment of risk factors for progression are essential to improve outcome.

REFERENCER

1. Bjoraker JA, Ryu JH, Edwin MK et al. Prognostic significance of histopathologic subsets in idiopathic pulmonary fibrosis. *Am J Respir Crit Care Med.* 1998;157(1):199-203. doi: 10.1164/ajrccm.157.1.9704130.
2. Walsh SLF, Richeldi L. Subclinical interstitial lung abnormalities: lumping and splitting revisited. *Am J Respir Crit Care Med.* 2019;200(2):121-123. doi: 10.1164/rccm.201901-0180ED.
3. Brereton CJ, Wallis T, Casey M et al. Time taken from primary care referral to a specialist centre diagnosis of idiopathic pulmonary fibrosis: an opportunity to improve patient outcomes? *ERJ Open Res.* 2020;6(2):00120-02020. doi: 10.1183/23120541.00120-2020.
4. Kolb M, Richeldi L, Behr J et al. Nintedanib in patients with idiopathic pulmonary fibrosis and preserved lung volume. *Thorax.* 2017;72(4):340-346. doi: 10.1136/thoraxjnl-2016-208710.
5. Hewitt RJ, Bartlett EC, Ganatra R et al. Lung cancer screening provides an opportunity for early diagnosis and treatment of interstitial lung disease. *Thorax.* 2022;77(11):1149-1151. doi: 10.1136/thorax-2022-219068.
6. Albera C, Costabel U, Fagan EA, et al. Efficacy of pirfenidone in patients with idiopathic pulmonary fibrosis with more preserved lung function. *Eur Respir J.* 2016;48(3):843-851. doi: 10.1183/13993003.01966-2015.
7. Wijsenbeek MS, Brusselle GG. Risk stratifying interstitial lung abnormalities to guide early diagnosis of interstitial lung

- diseases. *Am J Respir Crit Care Med.* 2023;207(1):9-11. doi: 10.1164/rccm.202209-1817ED.
8. Hatabu H, Hunninghake GM, Richeldi L et al. Interstitial lung abnormalities detected incidentally on CT: a Position Paper from the Fleischner Society. *Lancet Respir Med.* 2020;8(7):726-737. doi: 10.1016/S2213-2600(20)30168-5.
 9. Washko GR, Lynch DA, Matsuoka S et al. Identification of early interstitial lung disease in smokers from the COPDGene study. *Acad Radiol.* 2010;17(1):48. doi: 10.1016/J.ACRA.2009.07.016.
 10. Washko GR, Hunninghake GM, Fernandez IE et al. Lung volumes and emphysema in smokers with interstitial lung abnormalities. *N Engl J Med.* 2011;364(10):897-906. doi: 10.1056/NEJMOA1007285.
 11. Hunninghake GM, Hatabu H, Okajima Y et al. MUC5B promoter polymorphism and interstitial lung abnormalities. *N Engl J Med.* 2013;368(23):2192-2200. doi: 10.1056/NEJMOA1216076.
 12. Jin GY, Lynch D, Chawla A et al. Interstitial lung abnormalities in a CT lung cancer screening population&;: prevalence and progression rate. *Radiology.* 2013;268(2):563-571. doi: 10.1148/radiol.13120816.
 13. Araki T, Putman RK, Hatabu H et al. Development and progression of interstitial lung abnormalities in the Framingham Heart Study. *Am J Respir Crit Care Med.* 2016;194(12):1517-1522. doi: 10.1164/rccm.201512-2523OC.
 14. Hunninghake GM, Goldin JG, Kadoch MA et al. Detection and early referral of patients with interstitial lung abnormalities: an expert survey initiative. *Chest.* 2022;161(2):470-482. doi: 10.1016/j.chest.2021.06.035.
 15. Putman RK, Gudmundsson G, Axelsson GT et al. Imaging patterns are associated with interstitial lung abnormality progression and mortality. *Am J Respir Crit Care Med.* 2019;200(2):175-183. doi: 10.1164/rccm.201809-1652OC.
 16. Putman RK, Hatabu H, Araki T et al. Association between interstitial lung abnormalities and all-cause mortality. *JAMA.* 2016;315(7):672-681. doi: 10.1001/jama.2016.0518.
 17. Putman RK, Hunninghake GM, Dieffenbach PB et al. Interstitial lung abnormalities are associated with acute respiratory distress syndrome. *Am J Respir Crit Care Med.* 2017;195(1):138-141. doi: 10.1164/rccm.201604-0818LE.
 18. Hoyer N, Wille MMW, Thomsen LH et al. Interstitial lung abnormalities are associated with increased mortality in smokers. *Respir Med.* 2018;136:77-82. doi: 10.1016/j.rmed.2018.02.001.
 19. Patel AS, Miller E, Regis SM et al. Interstitial lung abnormalities in a large clinical lung cancer screening cohort: association with mortality and ILD diagnosis. *Respir Res.* 2023;24:49. doi: 10.1186/s12931-023-02359-9.
 20. Lee JE, Chae KJ, Suh YJ et al. Prevalence and long-term outcomes of CT interstitial lung abnormalities in a health screening cohort. *Radiology.* 2023;306(2):e221172. doi: 10.1148/radiol.221172.
 21. Hata A, Hino T, Li Y et al. Traction bronchiectasis/bronchiolectasis in interstitial lung abnormality: follow-up in the COPDGene Study. *Am J Respir Crit Care Med.* 2023;207(10):1395-1398. doi: 10.1164/rccm.202211-20611E.
 22. Hata A, Schiebler ML, Lynch DA et al. Interstitial lung abnormalities: state of the art. *Radiology.* 2021;301(1):19-34. doi: 10.1148/radiol.2021204367.
 23. Hino T, Hida T, Nishino M et al. Progression of traction bronchiectasis/bronchiolectasis in interstitial lung abnormalities is associated with increased all-cause mortality: Age Gene/Environment Susceptibility-Reykjavik Study. *Eur J Radiol Open.* 2021;8:100334. doi: 10.1016/j.ejro.2021.100334.
 24. Hoyer N, Thomsen LH, Wille MMW et al. Increased respiratory morbidity in individuals with interstitial lung abnormalities. *BMC Pulm Med.* 2020;20(1):1-10. doi: 10.1186/s12890-020-1107-0.
 25. Araki T, Dahlberg SE, Hida T et al. Interstitial lung abnormality in stage IV non-small cell lung cancer: a validation study for the association with poor clinical outcome. *Eur J Radiol Open.* 2019;6:128. doi: 10.1016/J.EJRO.2019.03.003.
 26. Li F, Zhou Z, Wu A et al. Preexisting radiological interstitial lung abnormalities are a risk factor for severe radiation pneumonitis in patients with small-cell lung cancer after thoracic radiation therapy. *Radiat Oncol.* 2018;13(1). doi: 10.1186/S13014-018-1030-1.
 27. Nakanishi Y, Masuda T, Yamaguchi K et al. Pre-existing interstitial lung abnormalities are risk factors for immune checkpoint inhibitor-induced interstitial lung disease in non-small cell lung cancer. *Respir Investig.* 2019;57(5):451-459. doi: 10.1016/j.resinv.2019.05.002.
 28. Nishino M, Cardarella S, Dahlberg SE et al. Interstitial lung abnormalities in treatment-naïve advanced non-small-cell lung cancer patients are associated with shorter survival. *Eur J Radiol.* 2015;84(5):998. doi: 10.1016/J.EJRAD.2015.01.021.
 29. Hoyer N, Prior TS, Bendstrup E et al. Risk factors for diagnostic delay in idiopathic pulmonary fibrosis. *Respir Res.* 2019;20(1). doi: 10.1186/S12931-019-1076-0.

30. Park S, Choe J, Hwang HJ et al. Long-term follow-up of interstitial lung abnormality: implication in follow-up strategy and risk thresholds. *Am J Respir Crit Care Med.* 2023;208(8):858-867. doi: 10.1164/rccm.202303-0410OC.

31.