



COSTECTOMIA EM TUBERCULOSE PULMONAR COM HIDROPNEUMOTÓRAX: UM RELATO DE CASO

COSTECTOMY IN PULMONARY TUBERCULOSIS WITH HYDROPNEUMOTHORAX: A CASE REPORT

COSTECTOMÍA EN TUBERCULOSIS PULMONAR CON HIDRONEUMOTÓRAX: REPORTE DE UN CASO

Camila de Santana Marinho¹, João Paulo Vieira², Cláudia Gonçalves Magalhães³, Laura Magalhães Reiff⁴,
Juliana Domith de Oliveira Vieira⁵

e524834

<https://doi.org/10.47820/recima21.v5i2.4834>

PUBLICADO: 02/2024

RESUMO

Segundo a Organização Mundial da Saúde (OMS), a tuberculose (TB) é a segunda doença infecciosa que mais causa óbitos no mundo. Apesar do tratamento contra essa infecção ser efetivo na maioria dos casos, as pessoas acometidas pelo bacilo de Koch (BK) estão vulneráveis a complicações durante o tratamento. Esse trabalho tem como objetivo descrever o tratamento realizado em um paciente brasileiro, de 26 anos, do sexo masculino, com TB pulmonar que evoluiu com hidropneumotórax. Trata-se de um estudo observacional descritivo, realizado no Hospital Regional Doutor João Penido. A coleta de dados foi realizada por meio do prontuário médico do paciente durante a internação e registros fotográficos dos exames de imagem do paciente realizados na instituição.

PALAVRAS-CHAVE: Empiema. Tuberculose Pulmonar. Costectomia.

ABSTRACT

According to the World Health Organization (WHO), tuberculosis (TB) is the second leading infectious disease that causes the most deaths in the world. Although treatment against this infection is effective in most cases, people affected by Koch's bacillus (BK) are vulnerable to complications during treatment. The objective of this study was to describe the treatment of a 26-year-old Brazilian male patient with pulmonary TB who developed hydropneumothorax. This is a descriptive observational study conducted at the Doutor João Penido Regional Hospital. Data collection was performed through the patient's medical record during hospitalization and photographic records of the patient's imaging exams performed at the institution.

KEYWORDS: Empyema. Tuberculosis Pulmonary. Costectomy.

RESUMEN

Según la Organización Mundial de la Salud (OMS), la tuberculosis (TB) es la segunda enfermedad infecciosa que más muertes causa en el mundo. Aunque el tratamiento contra esta infección es eficaz en la mayoría de los casos, las personas afectadas por el bacilo de Koch (BK) son vulnerables a las complicaciones durante el tratamiento. El objetivo de este estudio fue describir el tratamiento de un paciente brasileño de 26 años con TB pulmonar que desarrolló hidroneumotórax. Se trata de un estudio observacional descriptivo realizado en el Hospital Regional Doutor João Penido. La recolección de datos se realizó a través de la historia clínica del paciente durante la hospitalización y registros fotográficos de los exámenes de imagen del paciente realizados en la institución.

PALABRAS CLAVE: Empiema. Tuberculosis Pulmonar. Costectomía.

¹ Faculdade de Ciências Médicas e da Saúde de Juiz de Fora- Suprema.

² Médico cirurgião do tórax do Hospital Regional Doutor João Penido. Professor da Faculdade de Ciências Médicas e da Saúde de Juiz de Fora/Suprema.

³ Médica pneumologista no Hospital Regional Doutor João Penido.

⁴ Acadêmica de medicina da Universidade Federal de Juiz de Fora (UFJF).

⁵ Acadêmica de medicina da Universidade Federal de Juiz de Fora (UFJF).



RECIMA21 - REVISTA CIENTÍFICA MULTIDISCIPLINAR ISSN 2675-6218

COSTECTOMIA EM TUBERCULOSE PULMONAR COM HIDROPNEUMOTÓRAX: UM RELATO DE CASO
Camila de Santana Marinho, João Paulo Vieira, Cláudia Gonçalves Magalhães,
Laura Magalhães Reiff, Juliana Domith de Oliveira Vieira

INTRODUÇÃO

A tuberculose (TB) é uma doença infecciosa que pode ser causada por qualquer uma das sete espécies que integram o complexo *Mycobacterium tuberculosis*, sendo, na saúde pública, a espécie mais importante a *M. tuberculosis*, conhecida também como bacilo de Koch (BK). Apesar de ser capaz de infectar diversos tecidos no organismo humano, a forma pulmonar é a mais comum.

Segundo a Organização Mundial da Saúde (OMS), a TB era a doença infecciosa responsável pelo maior número de óbitos no mundo até 2019, tendo sido ultrapassada pela COVID-19 em 2020. A situação se torna um desafio ainda maior à saúde pública mundial quando levado em consideração que as condições precárias de vida correspondem a um importante fator de vulnerabilidade a doença. Segundo o Ministério da Saúde do Brasil, no país, pessoas privadas de liberdade, indígenas e pessoas em situação de rua apresentam risco de adoecimento por tuberculose três vezes, vinte e seis vezes e cinquenta e seis vezes maior, respectivamente (Ministério da Saúde do Brasil, 2022). Essas populações correspondem aos grupos com quem o Estado enfrenta maior dificuldade para oferecer serviços de saúde.

O tratamento tradicional da TB pulmonar em adultos consiste em 2 meses de associação de Rifampicina, Isoniazida, Pirazinamida e Etambutol, seguida por 4 meses de associação Rifampicina e Isoniazida. Apesar de o tratamento contra essa infecção ser efetivo na maioria dos casos, as pessoas acometidas pelo BK estão suscetíveis a intercorrências durante o tratamento, como derrame pleural e hepatite medicamentosa (Ministério da Saúde do Brasil, 2019). A necessidade de abordagem cirúrgica no caso que será relatado, torna ainda mais relevante seu compartilhamento com a comunidade científica. Por se tratar de uma enfermidade cujo tratamento é exclusivamente clínico na maioria das vezes, é importante que técnicas cirúrgicas utilizadas na abordagem de pacientes com complicações da TB pulmonar sejam compartilhadas, a fim de evitar que os estudos de abordagem operatória nesses casos sejam negligenciados.

OBJETIVO

O objetivo deste estudo é relatar um caso de hidropneumotórax em TB pulmonar com necessidade de costectomia em um paciente com TB pulmonar.

MÉTODOS

Trata-se de um estudo observacional descritivo. Os dados foram coletados pelo prontuário hospitalar do paciente.

RELATO DE CASO

Paciente masculino, 26 anos, tabagista, com queixa de dor torácica, tosse, febre, queda importante do estado geral. Internado inicialmente em 02/01/2023 no Hospital Pronto Socorro de Juiz de Fora, onde teve o diagnóstico de tuberculose pulmonar e iniciou-se o tratamento específico com



RECIMA21 - REVISTA CIENTÍFICA MULTIDISCIPLINAR ISSN 2675-6218

COSTECTOMIA EM TUBERCULOSE PULMONAR COM HIDROPNEUMOTÓRAX: UM RELATO DE CASO
Camila de Santana Marinho, João Paulo Vieira, Cláudia Gonçalves Magalhães,
Laura Magalhães Reiff, Juliana Domith de Oliveira Vieira

tuberculostáticos. Porém, teve evasão, com privação de liberdade e interrupção do tratamento. Em 27/01/2023 foi admitido no Hospital Regional Doutor João Penido em Juiz de Fora, estado de Minas Gerais, Brasil, e internado em leito de isolamento respiratório para reinício do tratamento com esquema RIPE (rifampicina, isoniazida, pirimetamina e etambutol). No momento da readmissão encontrava-se vígil, orientado, anictérico, acianótico e afebril, com queixa de dispneia de esforço, tosse com expectoração purulenta e dor torácica, com murmúrio vesicular reduzido em base esquerda e roncós.

Solicitados exames laboratoriais na admissão com resultado de PCR elevado (49; VR 10), cultura para micobactéria positiva, BAAR positivo, sorologia para HIV negativa, e tomografia de tórax mostrando importante espessamento pleural difuso do hemitórax esquerdo com presença de hidropneumotórax sugestivo de empiema pleural, ocupando metade deste hemitórax, ressaltando-se ainda solução de continuidade com a pleura visceral, com fístulas broncopleurais. Pulmão direito exibindo opacidades cavitadas esparsas em seu parênquima, nódulos e opacidades típico de “árvore em brotamento”, agrupados em lobo superior e médio deste pulmão (figura 1)

Em 01/02/2023, o paciente foi submetido a toracocentese com saída de secreção purulenta e, em seguida, a toracotomia com drenagem pleural fechada, com dreno inserido entre o 6º e 7º arcos costais para drenagem de empiema pleural misto (figura 2). Porém, persistiu sem expansão pulmonar completa, com nova tomografia de tórax (figura 3) 15 dias após a drenagem mostrando persistência de espessamento das paredes brônquicas compatível com broncopatia inflamatória; permanência de hidropneumotórax à esquerda; colapso pulmonar esquerdo; múltiplos micronódulos centrolobulares com aspecto de árvore em brotamento, com predomínio no segmento superior do lobo direito; bronquiectasias císticas no lobo médio e lobo superior direito.

Indicado pelo serviço de cirurgia torácica a pleurostomia aberta, após término de fixação mediastinal, com costectomia de 3 arcos costais esquerdos (figura 4) em 23/02/2023. O procedimento ocorreu sem intercorrências e o paciente foi encaminhado para a unidade de terapia intensiva (UTI), em uso do esquema RIPE e piperacilina com tazobactam e, após 2 dias, teve alta da UTI. Paciente evolui bem na enfermaria e em 02/03/2023 foi realizada a alta com orientação a respeito do curativo, esquema RIPE e retorno para controle com a cirurgia de tórax.

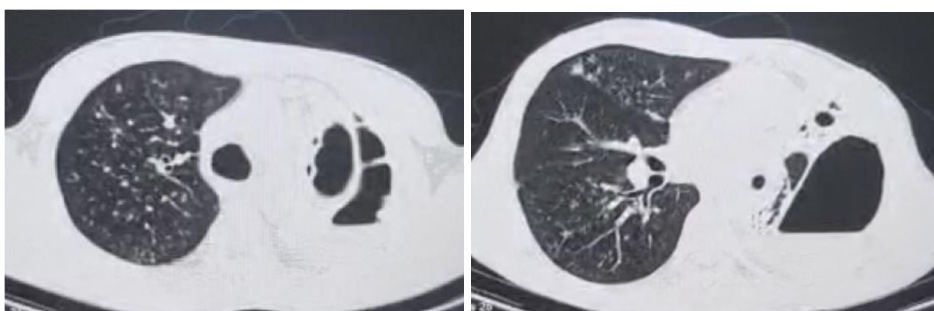


Figura 1: Espessamento pleural difuso do hemitórax esquerdo com destaque para presença de hidropneumotórax sugestivo de empiema pleural



RECIMA21 - REVISTA CIENTÍFICA MULTIDISCIPLINAR ISSN 2675-6218

COSTECTOMIA EM TUBERCULOSE PULMONAR COM HIDROPNEUMOTÓRAX: UM RELATO DE CASO
Camila de Santana Marinho, João Paulo Vieira, Cláudia Gonçalves Magalhães,
Laura Magalhães Reiff, Juliana Domith de Oliveira Vieira

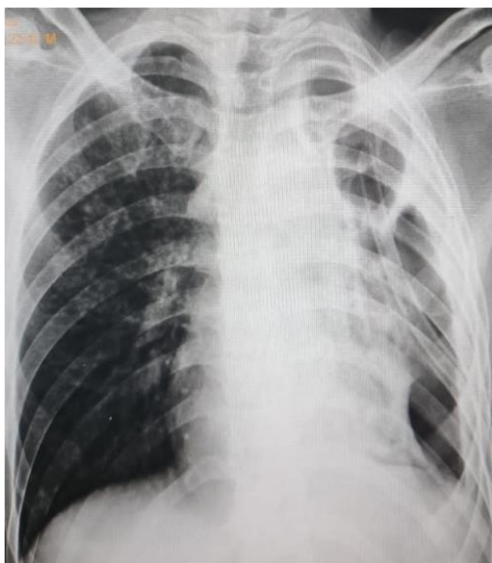

Figura 2: Drenagem pleural fechada

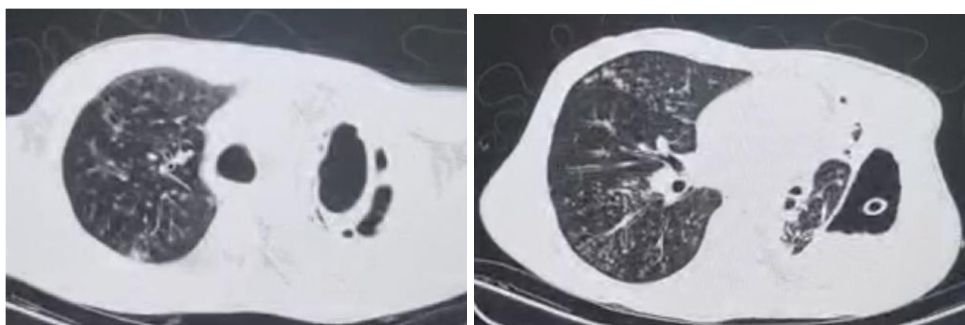


Figura 3: Expansão pulmonar incompleta após drenagem pleural fechada

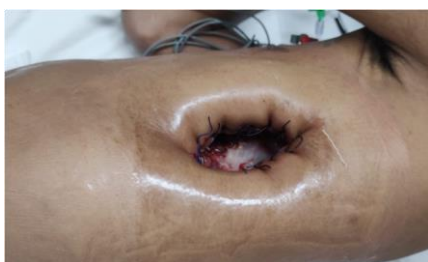

Figura 4: Pleurostomia esquerda com costectomia de 3 arcos costais esquerdos

DISCUSSÃO

Devido à associação da TB com condições precárias de vida, o combate à TB é reconhecido internacionalmente como uma questão humanitária, visto que as populações mais afetadas são aquelas que têm menos acesso aos serviços de saúde. Apesar de o tratamento da TB ser exclusivamente clínico e evoluir para cura na maioria dos casos, possíveis complicações da doença



RECIMA21 - REVISTA CIENTÍFICA MULTIDISCIPLINAR ISSN 2675-6218

COSTECTOMIA EM TUBERCULOSE PULMONAR COM HIDROPNEUMOTÓRAX: UM RELATO DE CASO
Camila de Santana Marinho, João Paulo Vieira, Cláudia Gonçalves Magalhães,
Laura Magalhães Reiff, Juliana Domith de Oliveira Vieira

podem resultar na necessidade de um tratamento mais complexo. Tendo em vista que o paciente do caso necessitou ser submetido à pleurostomia com costectomia, torna-se essencial garantir o acesso aos serviços de alta complexidade aos acometidos pela doença.

O paciente do caso apresentava TB pulmonar como única causa identificada que justificasse o derrame pleural. Na maioria dos casos, após 15 dias de antibioticoterapia, o líquido pleural é frequentemente reabsorvido. Entretanto, quando o líquido pleural é um empiema, o tratamento tradicional consiste no esvaziamento do líquido pleural através de um sistema fechado de drenagem, até que ocorra a fixação do mediastino. Posteriormente, pleurostomia ou drenagem aberta (por dreno ou próteses) podem estar indicadas (Seiscento *et al.*, 2006).

No caso relatado, o ADA no líquido pleural não foi dosado e o resultado negativo para micobactéria na cultura do líquido pleural pode ser justificado pelo fato de que o paciente já estava em tratamento quando o líquido pleural foi enviado para análise. O empiema tuberculoso é considerado uma apresentação de TB pós-primária ou de reinfeção, pois geralmente está acompanhado de um foco pulmonar. A descontinuidade do tratamento prévio para tuberculose, pode ter retardado a cura da infecção, pode ter contribuído para uma ruptura de uma lesão pulmonar rica em BK, levando a uma infecção secundária no espaço pleural. A interrupção do tratamento prévio para TB foi corroborada por questões sociais, visto que o paciente do caso se encontrou privado de liberdade.

CONSIDERAÇÕES

O combate à tuberculose está sendo cada vez mais relacionado à promoção do bem-estar social. O fato de populações mais vulneráveis socialmente serem as mais afetadas pela infecção pelo BK torna essencial a promoção do acesso universal aos serviços de alta complexidade.

A divulgação do tratamento das complicações da TB pulmonar contribui com o aprimoramento dos serviços de saúde na capacidade de resolução da doença. Dessa forma, os estudos sobre a abordagem operatória das complicações por TB não podem ser negligenciados.

REFERÊNCIAS

BRASIL. Ministério da Saúde. Secretaria de Vigilância em Saúde. Departamento de Doenças de Condições Crônicas e Infecções Sexualmente Transmissíveis. **Boletim Epidemiológico de Tuberculose**, mar. 2022

BRASIL. Secretaria de Vigilância em Saúde. Departamento de Vigilância das Doenças Transmissíveis. **Manual de Recomendações para o Controle da Tuberculose no Brasil**. Brasília: Ministério da Saúde, 2019.

SEISCENTO, M.; CONDE, M. B.; DALCOLMO, M. M. P. Tuberculose pleural. **J bras pneumol** [Internet], v. 32, p. S174–81, aug. 2006. Available from: <https://doi.org/10.1590/S1806-37132006000900003>