

PUBLICACIÓN ANTICIPADA

Publicación anticipada

El Comité Editor de la Revista del Cuerpo Médico Hospital Nacional Almanzor Aguinaga Asenjo aprobó para publicación este manuscrito, teniendo en cuenta la revisión de pares que lo evaluaron y levantamiento de observaciones. Se publica anticipadamente en versión pdf en forma provisional con base en la última versión electrónica del manuscrito, pero sin que aún haya sido diagramado ni se le haya hecho la corrección de estilo. Siéntase libre de descargar, usar, distribuir y citar esta versión preliminar tal y como lo indicamos, pero recuerde que la versión electrónica final y en formato pdf pueden ser diferentes.

Advance publication

The Editorial Committee of the Journal Cuerpo Medico Hospital Nacional Almanzor Aguinaga Asenjo approved this manuscript for publication, taking into account the peer review that evaluated it and the collection of observations. It is published in advance in a provisional pdf version based on the latest electronic version of the manuscript, but without it having been diagrammed or style corrected yet. Feel free to download, use, distribute, and cite this preliminary version as directed, but remember that the final electronic and pdf versions may differ.

Citación provisional / Roque-Roque JS, Calderón de la Cruz CA, Alcántara CE. Obstrucción intestinal por metástasis de melanoma: un reto diagnóstico. Rev. Cuerpo Med. HNAAA [Internet]. 27 de noviembre de 2023 [citado 27 de noviembre de 2023];16(3). DOI: [10.35434/rcmhnaaa.2023.163.1885](https://doi.org/10.35434/rcmhnaaa.2023.163.1885)

Recibido / 18/02/2023

Aceptado / 20/05/2023

Publicación en Línea / 27/11/2023



Obstrucción intestinal por metástasis de melanoma: un reto diagnóstico

Intestinal obstruction due to melanoma metastasis: a diagnostic challenge

Joel Sack Roque-Roque^{1,3,a}, Carlos Antonio Calderón de la Cruz^{1,b}, Christian Eduardo Alcántara^{2,c}

1. Servicio de Anatomía Patológica, Hospital Nacional Arzobispo Loayza, Lima, Perú
2. Facultad de Medicina, Universidad Privada Antenor Orrego, Trujillo, La Libertad, Perú
3. Facultad de Medicina Humana San Fernando, Universidad Nacional Mayor de San Marcos, Lima, Perú.
 - a. Médico residente en Anatomía Patológica
 - b. Médico especialista en Patología y Laboratorio Clínico
 - c. Médico especialista en Gastroenterología

ORCID

Joel Sack Roque-Roque *	0000-0001-7862-0179
Carlos Antonio Calderón de la Cruz	0000-0002-3942-878X
Christian Eduardo Alcántara Figueroa	0000-0003-2692-284X

***Corresponsal**

Nombre y Apellidos: Joel Sack Roque-Roque

Dirección del autor: Jr. Centenario 137, Breña, Lima

Correo Electrónico: joel.roque@unmsm.edu.pe

RESUMEN

Antecedentes: El melanoma es una de las principales neoplasias con metástasis hacia el sistema digestivo y necesita alto índice de sospecha diagnóstica. **Reporte de caso:** Paciente masculino de 64 años, ingresa por dolor abdominal, vómitos borbáceos y deposiciones líquidas. El diagnóstico de ingreso fue hemorragia digestiva, descartada mediante endoscopia y colonoscopia. A los 15 días de internamiento, presenta cuadro de obstrucción intestinal, confirmado por tomografía, e incidentalmente, tumoración en hemitórax derecho. El hallazgo operatorio fue masa polipoide en íleon. La ampliación de anamnesis revela antecedente de melanoma cutáneo en rostro. El examen de inmunohistoquímica demuestra la estirpe melanocítica de la lesión. El diagnóstico final fue una obstrucción intestinal debido a melanoma metastásico polipoide intestinal. **Conclusión:** La obstrucción intestinal por metástasis de melanoma es un reto diagnóstico debido a la presentación clínica y radiológica inespecífica. La sospecha de la etiología debe iniciar desde la anamnesis de antecedentes y confirmar la estirpe celular tumoral con histopatología.

Palabras clave: *metástasis de la neoplasia, melanoma, obstrucción intestinal (fuente: DeCS-BIREME)*

ABSTRACT

Background: Melanoma is one of the main neoplasms with metastasis to the digestive system and needs a high index of diagnostic suspicion. **Case report:** A 64-year-old male patient with abdominal pain, vomiting and liquid stools. The admission diagnosis was gastrointestinal bleeding, ruled out by endoscopy and colonoscopy. Fifteen days after hospitalization, he presented symptoms of intestinal obstruction, confirmed by tomography, and incidentally, a tumor in the right hemithorax. The surgery finding was a polypoid mass in the ileum. Extended anamnesis reveals a history of cutaneous melanoma on the face. The immunohistochemistry demonstrated the melanocytic lineage of the lesion. The final diagnosis was intestinal obstruction due to intestinal polypoid metastatic melanoma. **Conclusion:** Intestinal obstruction due to melanoma metastasis is a diagnostic challenge due to the nonspecific clinical and radiologic presentation. The suspicion of the etiology should start from the anamnesis and confirm the tumor cellular lineage through histopathology.

Key words: *intestinal obstruction, melanoma, intestinal obstruction (fuente: MeSH – NCI)*

INTRODUCCIÓN

El melanoma es una de las principales neoplasias con metástasis hacia el sistema digestivo, representando entre el 15% y 43,5% (1–3). El principal lugar de origen es la piel, sin embargo, se ha descrito casos raros de presentación primaria extra cutánea (4). El diagnóstico antemortem de metástasis gastrointestinal necesita un alto índice de sospecha debido a la presentación clínica inespecífica (5).

REPORTE DE CASO

Paciente masculino de 64 años de edad, que ingreso por el servicio de emergencia con un cuadro de dolor abdominal progresivo, a predominio de epigastrio, de dos días de evolución. El dolor se acompañó de un episodio de vómitos borbáceos y deposiciones líquidas blanquecinas en seis oportunidades. Presenta antecedentes de: cáncer de piel en rostro tratado hace 9 años y postración por fractura de columna. Niega antecedentes de hipertensión arterial, diabetes mellitus, tuberculosis o asma. Al examen físico en emergencia: abdomen blando y doloroso a la palpación en epigastrio. El diagnóstico presuntivo de ingreso fue hemorragia digestiva alta. Paciente fue internado en el servicio de medicina interna. Los hallazgos de la endoscopia alta fueron: esofagitis erosiva “Los Ángeles B”, gastritis eritematosa antral y cicatriz de ulcera duodenal. El examen de colonoscopia mostró una mucosa de aspecto normal y hemorroides internas de grado I. El informe de biopsia de estómago corroboró el hallazgo de gastritis antro corporal crónica moderada, sin actividad. El informe de biopsia de colon demostró una colitis crónica inespecífica.

El paciente recibió manejo sintomático para el dolor e hidratación endovenosa durante la estancia hospitalaria en medicina interna. Los exámenes auxiliares hechos durante la hospitalización en ese servicio fueron hemograma: leucocitos 6300 por mm^3 (VN: 5 – 10 mm^3), hemoglobina 8,6 g/dL (VN: 13 – 16), hematocrito 28,1% (36 – 45%), plaquetas 453000 por mm^3 ; glucosa: 104 mg/dL (VN: 70 – 110); tiempo de protrombina 14,3 segundos (VN: 13,5 - 16); INR 1,06 (VN: 1); urea 30 (VN: 10 – 50); creatinina 0,64 mg/dL (VN: 0,5 – 1,4); bilirrubinas: total 0,47 mg/dL (VN: 0,4 - 1,2), directa 0,19 mg/dL (VN: 0,0 – 0,3); proteínas totales 7,85 g/dL (VN: 0,4 – 1,2); albumina 4 g/dL (VN: 3,5 – 5,2), globulinas 3,85 (VN: 2,5 – 3); TGO 22 U/L (VN: 0 – 34); TGP 23 U/L (0 – 37); anticuerpos VIH1 – VIH2 no reactivo; antígeno de superficie HVB no reactivo; grupo sanguíneo A; factor RH positivo; anticuerpos anti-brucela negativo; VDRL no reactivo.

A los 15 días de su estancia intrahospitalaria, el paciente desarrolla cuadro de dolor abdominal tipo cólico, vómitos y ausencia de eliminación de gases. Es evaluado por el servicio de cirugía, que diagnostica obstrucción intestinal. La tomografía abdominal con contraste muestra signos de intususcepción y obstrucción de intestino delgado por probable neoplasia. Así mismo, a nivel de base pulmonar derecha, se observa incidentalmente una imagen sospechosa de neoplasia pulmonar (figura 1).

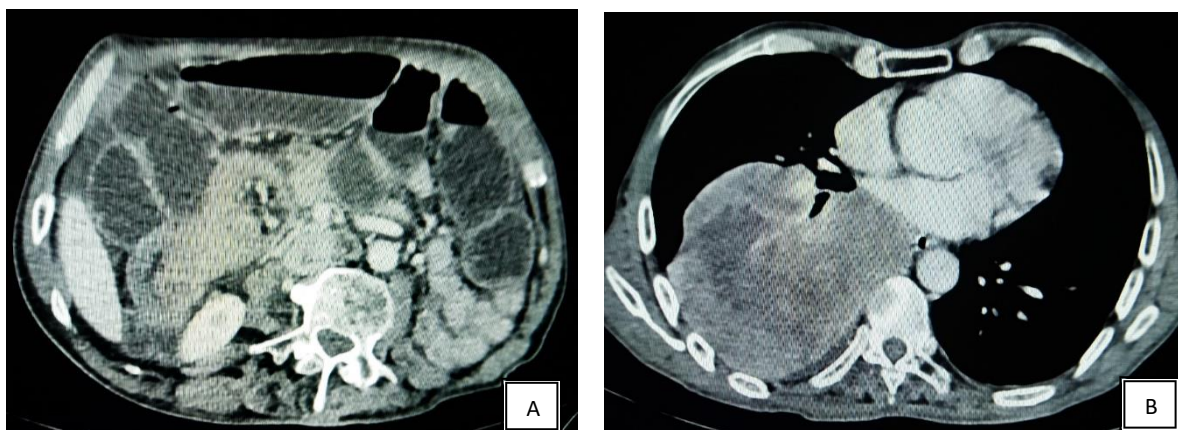


Figura 1. Tomografía abdominal y torácica con contraste. La tomografía abdominal (A) muestra marcada dilatación y niveles hidroaéreos en intestino delgado y engrosamiento irregular en íleon que condiciona torsión de dicha asa. La tomografía de tórax (B) revela una lesión ovalada de márgenes lobulados con captación heterogénea de contraste y zonas hipodensas centrales.

Ingresa a sala de operaciones para laparotomía exploratoria donde el hallazgo fue: dilatación de asas delgadas, intususcepción ileo-ileal y presencia de pólipo intraluminal, además, adenopatía en mesenterio. El procedimiento realizado fue resección intestinal e ileostomía. El paciente paso a hospitalización en el servicio de cirugía y la pieza quirúrgica fue enviada al laboratorio de anatomía patológica.

La pieza quirúrgica consistía en un segmento intestinal de 15 x 5 cm, de aspecto congestivo y desvitalizado. A la apertura por borde anti mesentérico, se observó una formación polipoide sésil de 5 x 3 x 1,8 cm. Al corte seriado de la lesión esta presentaba un parénquima pardo negruzco, de consistencia blanda (figura2). También se diseco cuatro ganglios mesentéricos, el mayor de 1,5 x 1 x 1 cm. Al examen microscópico, la lesión estaba conformada por una proliferación de células epitelioides pigmentadas, con núcleos alargados, pleomórficos y nucléolo prominente. Dicha proliferación celular afectaba la mucosa, submucosa y muscular propia de la pared intestinal (figura 3 A y B). Así mismo, infiltraba los ganglios linfáticos.

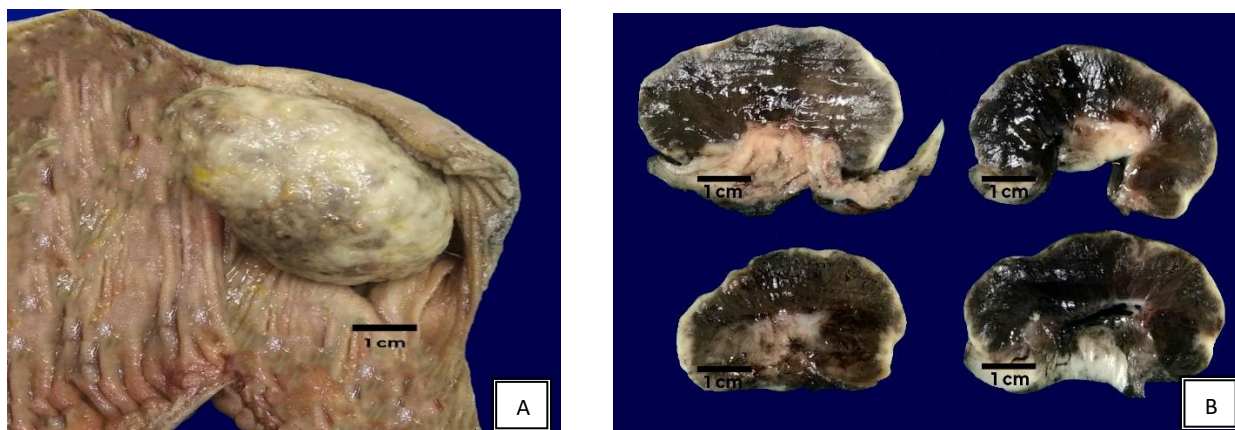


Figura 2. Pieza operatoria. Segmento intestinal (A) reseccionado, donde se observa lesión polipoide intraluminal de 5 x 3 x 1,8 cm. A los cortes seriados (B) se observa la lesión polipoide de aspecto sésil con parénquima de coloración negruzco.

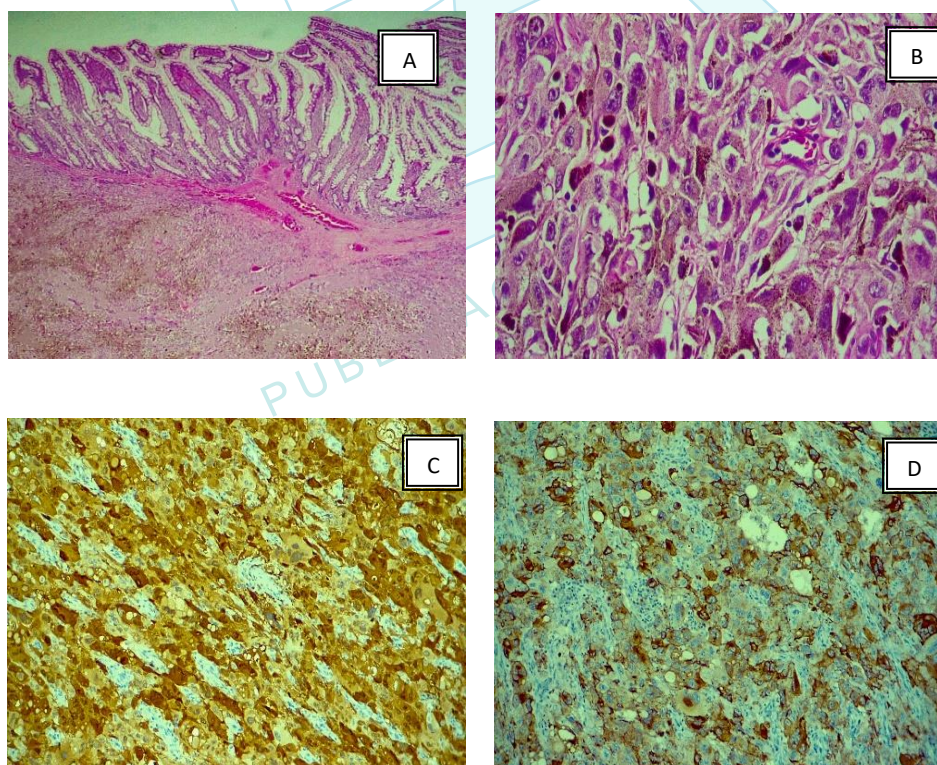


Figura 3. Características histológicas e inmunohistoquímicas de la lesión. Proliferación celular (A) pigmentada que afecta la capa muscular propia, submucosa hasta la mucosa (objetivo ocular 2.5x). Células epiteloides pigmentadas (B) con núcleos alargados, pleomorficos y nucléolo prominente (objetivo ocular 40x). Inmunohistoquímica con S-100 (C) y HMB-45 (D) positivas en células neoplásicas; siendo la marcación nuclear y citoplasmática para S-100 y solo citoplasmática para HMB-45, confirmando la estirpe melanocítica de la lesión (objetivo ocular 40x).

Se hizo ampliación de anamnesis, examen físico y tomografía corporal total. El paciente tuvo tratamiento quirúrgico por melanoma in situ en región de malar derecha hace 9 años. Se realizó examen dirigido de la piel, no encontrándose lesiones pigmentadas sospechosas en cabeza, tronco, abdomen y extremidades. Con el antecedente clínico, se enfocó la inmunohistoquímica con S-100 y HMB – 45, resultando positivas en las células neoplásicas (figura 3 C y D) y confirmándose la estirpe melanocítica de la lesión. La tomografía con contraste no mostraba nuevas zonas de metástasis a otros órganos.

El diagnóstico final fue una obstrucción intestinal debido a melanoma metastásico polipoide intestinal. Además, metástasis a pulmón.

DISCUSIÓN

La metástasis gastrointestinal de melanoma puede no presentar sintomatología o tener manifestaciones clínicas inespecíficas como molestias abdominales (53%), hemorragia digestiva/anemia (24%) y síntomas de obstrucción (12%) (1). El cuadro clínico de nuestro caso fue inespecífico al inicio, evolucionando hacia un cuadro obstructivo por intususcepción. Esta evolución repentina hacia un cuadro obstructivo ha sido reportada en otros casos (6,7) inclusive en durante el tratamiento con nivolumab (8). La intususcepción de íleon distal es rara en adultos, sospechando como primera causa patología neoplásica (9).

La metástasis del melanoma hacia el sistema digestivo se podría explicar por la abundante vascularización (10). Así mismo, la expresión del ligando CCL25 en células del intestino delgado y su afinidad con el receptor CCR9, expresado en células de melanoma metastásico, explicarían la afinidad de metástasis hacia esta zona (11,12). Un estudio realizado por Patel JK y cols., en una serie de 216 autopsias de pacientes con diagnóstico de melanoma cutáneo (13), se demostró que la metástasis en el tracto gastrointestinal solo se produjo en el 43,35% de los casos, siendo los lugares más frecuentes de metástasis los ganglios (73,6%), el pulmón (71,3%) y el hígado (58,3%). En otro estudio realizado por Blecker D y cols., en una serie de 16 casos (10), se evidenció que la metástasis digestiva fue la más frecuente y se presentó en la mitad de las autopsias. Estas series de autopsias indican que, en gran parte de los casos con diagnóstico previo de melanoma, el diagnóstico de metástasis gastrointestinal se realizó después del fallecimiento.

Los métodos de tamizaje en pacientes con antecedente de melanoma incluyen la endoscopia y la tomografía. En un estudio retrospectivo, en 27 casos de metástasis de melanoma a tracto gastrointestinal (14), se encontró que el 33,3% de los casos fueron diagnosticados por endoscopia alta/colonoscopia y el 29,6% por enteroscopia/enteroscopia de doble balón. La tomografía con emisión de positrones tiene una sensibilidad del 92,6% y especificidad de 89,7% para re-estadiaje de la enfermedad por metástasis (15) y se recomienda en pacientes a partir del estadio clínico IIB (16). En los cuadros de obstrucción intestinal, la tomografía es la principal forma de orientar el diagnóstico (17). La distensión de asas delgadas, intususcepción o engrosamiento de pared son hallazgos inespecíficos en la tomografía. El antecedente clínico así como el patrón topográfico de las lesiones y metástasis ayudarían a plantear el melanoma metastásico como etiología de la obstrucción, versus otras patologías (18). La confirmación de la estirpe celular de la tumoración se da mediante técnicas de

inmunoquímica, usando un marcador con gran sensibilidad como el S-100 (97-100%) y otro con alta especificidad como HMB45 (58–83%) (19).

CONCLUSIÓN

La obstrucción intestinal por metástasis de melanoma es un reto diagnóstico debido a la presentación clínica y radiológica inespecífica. La tomografía es inespecífica en los cuadros obstructivos debiendo complementarse con información clínica. La sospecha de la etiología debe partir en la anamnesis de antecedentes y confirmar la estirpe de la tumoración con la histopatología.

REFERENCIAS BIBLIOGRÁFICAS

1. Gilg MM, Gröchenig HP, Schlemmer A, Eherer A, Högenauer C, Langner C. Secondary tumors of the GI tract: origin, histology, and endoscopic findings. *Gastrointest Endosc.* 2018;88(1):151-158.e1. DOI: 10.1016/j.gie.2018.02.019.
2. Kaila V, Jain R, Lager DJ, Jensen P, Feldman M. Frequency of metastasis to the gastrointestinal tract determined by endoscopy in a community-based gastroenterology practice. *Bayl Univ Med Cent Proc.* 2021;34(6):658-63. DOI: 10.1080/08998280.2021.1936361
3. Lee MH, Zaheer A, Voltaggio L, Johnson PT, Fishman EK. Clinical time course and CT detection of metastatic disease to the small bowel. *Abdom Radiol.* 2019;44(6):2104-10. DOI: <https://doi.org/10.1007/s00261-019-01957-w>
4. Hussein MR. Extracutaneous Malignant Melanomas. *Cancer Invest.* 2008;26(5):516-34. DOI: <https://doi.org/10.1080/07357900701781762>
5. Chaves J, Libânio D. Metastatic Malignant Melanoma of the Gastrointestinal Tract: Too Dark to be Seen? *GE - Port J Gastroenterol.* 2023;30(1):1-3. DOI: <https://doi.org/10.1159/000527210>
6. Small bowel obstruction caused by hemorrhagic metastatic melanoma: case report and literature review | *Journal of Surgical Case Reports* | Oxford Academic [Internet]. [citado 7 de mayo de 2023]. Disponible en: <https://academic.oup.com/jscr/article/2022/9/rjac395/6691902>
7. Butt HW, Soin S, Ali F, Wojtkowski A. Jejunojejunal intussusception secondary to metastatic uveal melanoma after 11 years of remission. *BMJ Case Rep CP.* 1 de junio de 2019;12(6):e229535. DOI: 10.1136/bcr-2019-229535.
8. Miyazawa H, Yanagi T, Yamaguchi Y, Imafuku K, Kitamura S, Hata H, et al. Two cases of melanomas paradoxically metastasizing to the intestinal tract during nivolumab therapy. *J Dermatol.* 2017;44(8):959-62. DOI: 10.1111/1346-8138.13825.
9. Brill A, Lopez RA. Intussusception In Adults. En: *StatPearls* [Internet]. Treasure Island (FL): StatPearls Publishing; 2022 [citado 15 de enero de 2023]. Disponible en: <http://www.ncbi.nlm.nih.gov/books/NBK545264/>
10. Blecker D, Abraham S, Furth EE, Kochman ML. Melanoma in The Gastrointestinal Tract. *Off J Am Coll Gastroenterol ACG.* 1999;94(12):3427. DOI: 10.1111/j.1572-0241.1999.01604.x.

11. Letsch A, Keilholz U, Schadendorf D, Assfalg G, Asemissen AM, Thiel E, et al. Functional CCR9 Expression Is Associated with Small Intestinal Metastasis. *J Invest Dermatol*. 2004;122(3):685-90. DOI: 10.1111/j.0022-202X.2004.22315.x.
12. Amersi FF, Terando AM, Goto Y, Scolyer RA, Thompson JF, Tran AN, et al. Activation of CCR9/CCL25 in Cutaneous Melanoma Mediates Preferential Metastasis to the Small Intestine. *Clin Cancer Res Off J Am Assoc Cancer Res*. 2008;14(3):638-45. DOI: 10.1158/1078-0432.CCR-07-2025.
13. Patel JK, Didolkar MS, Pickren JW, Moore RH. Metastatic pattern of malignant melanoma: A study of 216 autopsy cases. *Am J Surg*. 1978;135(6):807-10. DOI: [https://doi.org/10.1016/0002-9610\(78\)90171-X](https://doi.org/10.1016/0002-9610(78)90171-X)
14. La Selva D, Kozarek RA, Dorer RK, Rocha FG, Gluck M. Primary and metastatic melanoma of the GI tract: clinical presentation, endoscopic findings, and patient outcomes. *Surg Endosc*. 2020;34(10):4456-62. DOI: <https://doi.org/10.1007/s00464-019-07225-8>
15. Dinnes J, Ruffano LF di, Takwoingi Y, Cheung ST, Nathan P, Matin RN, et al. Ultrasound, CT, MRI, or PET-CT for staging and re-staging of adults with cutaneous melanoma. *Cochrane Database Syst Rev [Internet]*. 2019 [citado 19 de enero de 2023];(7). Disponible en: <https://www.cochranelibrary.com/cdsr/doi/10.1002/14651858.CD012806.pub2/full>
16. Freeman M, Laks S. Surveillance imaging for metastasis in high-risk melanoma: importance in individualized patient care and survivorship. *Melanoma Manag*. 2019;6(1): MMT12. DOI: 10.2217/mmt-2019-0003
17. Smith DA, Kashyap S, Nehring SM. Bowel Obstruction. En: *StatPearls [Internet]*. Treasure Island (FL): StatPearls Publishing; 2023 [citado 7 de mayo de 2023]. Disponible en: <http://www.ncbi.nlm.nih.gov/books/NBK441975/>
18. Mendes Serrao E, Joslin E, McMorrán V, Hough C, Palmer C, McDonald S, et al. The forgotten appearance of metastatic melanoma in the small bowel. *Cancer Imaging*. 14 de junio de 2022;22(1):27. DOI: <https://doi.org/10.1186/s40644-022-00463-5>.
19. Ohsie SJ, Sarantopoulos GP, Cochran AJ, Binder SW. Immunohistochemical characteristics of melanoma. *J Cutan Pathol*. 2008;35(5):433-44. DOI:10.1111/j.1600-0560.2007.00891.x.