



Ataxia-telangiectasia: una revisión desde la etiopatogenia al manejo actual con descripción de casos reportados en Perú.

Ataxia telangiectasia: A review from etiopathogenesis to current management with a description of reported cases in Peru.

Título corto: Revisión de ataxia-telangiectasia

Ismael Araujo-Aliaga^{1,a} , Franciz Velásquez-Cruz^{1,b} , Wilfor Aguirre-Quispe^{2,c} , Angélica López-Saavedra^{1,3,d} , Elisa Sarapura-Castro^{1,c,e} , Mario Cornejo-Olivas^{1,4,c,e} 

RESUMEN

La Ataxia-Telangiectasia (AT) es una rara enfermedad de herencia autosómica recesiva y de afección multisistémica, caracterizada por ataxia progresiva, inmunodeficiencia variable con infecciones recurrentes, riesgo incrementado de neoplasias con o sin telangiectasias óculo-cutáneas. La AT es causada por variantes patogénicas bialélicas en el gen *ATM*. Su diagnóstico se basa en la sospecha de un cuadro clínico compatible, niveles elevados de alfafetoproteína, atrofia cerebelosa y estudios genéticos. No existe tratamiento curativo de AT y su manejo se basa en medidas de soporte y prevención de complicaciones y asesoramiento genético. En esta revisión, actualizamos la epidemiología, manifestaciones clínicas, diagnóstico y tratamiento de AT incluyendo una búsqueda de casos publicados en el Perú.

Palabras Clave: Ataxia, Ataxia Telangiectasia, Proteínas de la Ataxia Telangiectasia Mutada.

ABSTRACT

Ataxia-Telangiectasia (AT) is a rare autosomal recessive disease with multisystemic involvement, characterized by slowly progressive ataxia, variable immunodeficiency with recurrent infections, increased risk of neoplasms with or without oculocutaneous telangiectasias. AT is caused by biallelic pathogenic variants within the *ATM* gene. Its diagnosis is based on suspicion of a compatible clinical symptomatology, increased levels of alpha-fetoprotein, cerebellar atrophy, and genetic testing. There is no curative treatment for AT and its management is based on supportive and preventive measures of eventual complications and genetic counseling. This review updates the epidemiology, clinical manifestations, diagnosis, and treatment of AT, including a search for cases published in Peru.

Keywords: Ataxia, Ataxia Telangiectasia, Ataxia Telangiectasia Mutated Proteins.

¹ Neurogenetics Research Center, Instituto Nacional de Ciencias Neurológicas. Lima, Perú.

² Neurosciences, Clinical Effectiveness and Public Health Research Group. Universidad Científica del Sur. Lima, Perú.

³ Facultad de Medicina Humana, Universidad Nacional Mayor de San Marcos. Lima, Perú.

⁴ Carrera de Medicina, Universidad Científica del Sur. Lima, Perú.

^a Bachiller en genética y biotecnología.

^b Médico residente de neurología.

^c Neurólogo

^d Estudiante de medicina.

^e Neurogenetista

La Ataxia-telangiectasia (AT) es una enfermedad rara, con presentación multisistémica, que aún es de poco sospechada en la práctica clínica neurológica en regiones con poco a acceso a tecnologías de diagnóstico genómico como Perú y varios países de Latinoamérica. En esta revisión actualizada sobre AT compartimos información relevante sobre la epidemiología, manifestaciones clínicas, diagnóstico y tratamiento de AT. Asimismo, compartimos información obtenida por una búsqueda sistemática de casos de AT publicados en el Perú.

Definición y aspectos históricos

La AT es una enfermedad rara con afección multisistémica, caracterizada por ataxia cerebelosa progresiva y disartria, infecciones recurrentes, trastornos del movimiento, telangiectasias oculo-cutáneas, y riesgo de cáncer (1-3). La primera descripción de esta enfermedad fue realizada por la neuróloga belga Louis Bar en 1941, quien describió el caso de un niño de nueve años con marcha atáxica, hipotonía, nistagmo bilateral, discapacidad intelectual y telangiectasias en piel y conjuntivas (4), acuñando el epónimo de Síndrome de Louis-Bar. En 1958, se propuso la denominación de ataxia-telangiectasia a propósito de la descripción de ocho casos (5). Se han descrito casos de AT que asocian hallazgos clínico-patológicos variados como la hidromielia, bronquiectasia, fibrosis pulmonar, hipoplasia del timo, esclerodermia, hipogonadismo y disgerminoma, elevaciones séricas de alfa fetoproteína, así como formas atípicas con ausencia de telangiectasias (6-8). En 1995, se identificó que variantes patogénicas en el gen *ATM* (*ataxia-telangiectasia mutated*) son responsables del fenotipo AT (9). En 2015, se ha propuesto la denominación de síndrome ATM para explicar mejor la expresión sistémica y variable de síntomas asociados a variantes genéticas del gen *ATM* (10).

Etiopatogenia

La AT es una enfermedad autosómica recesiva originada por variantes en el gen *ATM* (11q22-q23) que conlleva a una expresión anormal de la proteína ATM (11, 12). Esta una quinasa serina/treonina involucrada en el reconocimiento y la respuesta celular al daño de ADN por radiación ionizante en las roturas de doble hebra en el ADN (13). En condiciones fisiológicas, cualquier daño en el ADN activa la proteína ATM, y esta, a su vez, activa una cascada de proteínas responsable de la reparación a través de la vía de

recombinación homóloga o la detención/apoptosis de la célula dañada (14, 15). La afectación en la expresión en diversos órganos y sistemas origina el fenotipo AT (2).

Hasta noviembre de 2022, se han identificado más de 5 mil variantes (<https://databases.lovd.nl/shared/genes/ATM>), incluyendo variantes sin sentido “nonsense”, cambio de sentido “missense” y variantes en el sitio de corte y empalme “*splicing variants*”, algunas de las cuales conservan parcialmente la actividad quinasa de la proteína ATM (12). Al ser una enfermedad recesiva, las variantes causales de AT pueden presentarse en homocigosidad o en heterocigosidad compuesta (16). Variantes que no truncan la formación de la proteína estarían asociadas a formas atípicas de AT (2).

Epidemiología

AT es la segunda ataxia congénita más frecuente a nivel mundial, con una prevalencia variable entre 1: 40 000 a 1: 300 000 (17). La AT representaría hasta el 5,2% de causas de inmunodeficiencias primarias a nivel mundial (18).

AT en Perú

En el Perú, la AT está descrita en pocos reportes y series de casos. Realizamos una búsqueda sistemática según guía PRISMA (figura 1) de las bases de datos LILACs/Scielo, Medline/PubMed y Scopus con fecha de corte hasta el 30 de noviembre de 2022. La estrategia de búsqueda consistió en palabras clave como “Ataxia Telangiectasia”, “Ataxia Telangiectasia Syndrome”, y otros términos relacionados tales como “Cerebelo-Ocucutaneous Telangiectasia” y “Louis-Bar Syndrome”, restringiendo la búsqueda a Perú. Los criterios de inclusión fueron: 1) reportes de casos o series de casos de ataxia telangiectasia en Perú; 2) publicaciones que describieron datos sociodemográficos y clínicos de los pacientes (incluyendo datos individuales o agregados) y 3) disponibilidad del texto completo o resúmenes en inglés, español o portugués. Se utilizó el programa Rayyan para seleccionar los estudios y eliminar duplicados. Posteriormente se seleccionaron los reportes y extrajeron los datos en Microsoft Excel. Los datos extraídos incluyen: nombre del primer autor, año de publicación, sexo, edad de inicio, cuadro clínico e información relacionada al estudio genético. Se realizó un enfoque narrativo para sintetizar los estudios incluidos.

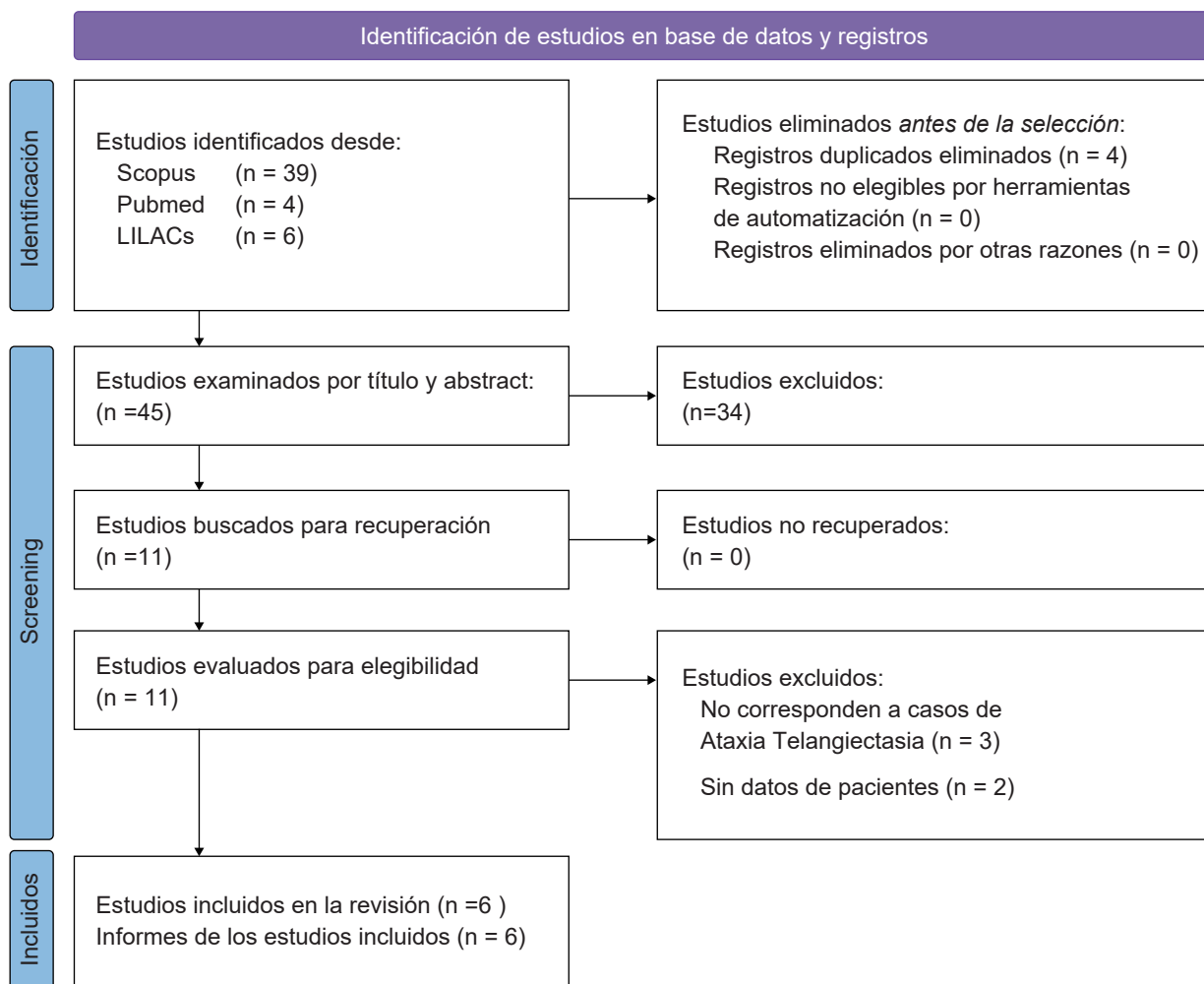


Figura 1. Diagrama de flujo para la búsqueda sistemática de casos de Ataxia-Telangiectasia en Perú.

Se encontraron 4 artículos en PubMed/Medline, 39 artículos en Scopus y seis artículos en LILACs/Scielo. Del total, se descartaron 43 estudios que no correspondían a casos de Ataxia-telangiectasia y duplicados, identificando un total de seis estudios. Luego de la extracción de información individual y familiar, se identificaron 21 casos con diagnóstico de Ataxia-Telangiectasia, 10 de los cuales cuentan con descripción clínica asociada (19-24). Solo tres de los 21 casos descritos describen estudios genéticos, con variantes en heterocigosis compuesta en el gen *ATM*. El listado completo de individuos AT identificados y principales características se listan en la tabla 1 y figura 2.

Manifestaciones clínicas

Las manifestaciones clínicas suelen empezar en la infancia e incluyen la ataxia cerebelosa, apraxia oculomotora, corea y disfunción cognitiva (2). La afectación multisistémica comprende inmunodeficiencia, endocrinopatía, radiosensibilidad, inestabilidad cromosómica y telangiectasia óculo-cutáneas. También se asocia con una alta incidencia de cáncer, predominantemente leucemia y linfoma. En los casos reportados en Perú, la edad de inicio fue de 3,1 años, con un intervalo de 1 a 8 años. La mayoría de ellos cursó con ataxia y síntomas cerebelosos, telangiectasias oculares, hipotonía e hipotrofia muscular. Los signos y síntomas de la AT y sus frecuencias relativas se resumen en la tabla 2.

Tabla 1: Casos de Ataxia-Telangiectasia reportados en Perú

Referencia	Procedencia	ID caso/ sexo/edad de inicio	Cuadro clínico	Neuroimagen	Estudio genético
<i>Rodriguez et al, 2021</i>		AT1.01/ F/2 años	Síntomas neurológicos: Inestabilidad progresiva en la marcha, caídas recurrentes. Disminución de la atención, alteración de la memoria auditiva y disartria moderada a los 6 años. No puede caminar independientemente a los 10 años. Síntomas sistémicos: prurito generalizado	RM cerebral: Atrofia cerebelosa global severa	c.3955_3958 dup c.5825C>T
	Lima	AT1.02/F/8 años	Síntomas neurológicos: Alteraciones de la marcha desde los 8 años. Síntomas sistémicos: Diagnóstico de linfoma no Hodgkin a los 11 años. Falleció a los 12 años por varicela zoster complicada durante quimioterapia	ND	?
<i>Villagaray-Pacheco et al, 2021</i>		AT2.01/M/1 año	• Todos presentaron ataxia, inestabilidad axial, lateralización de la cabeza, disimetría, disdiadococinesia, disartria, telangiectasias oculares, hipotonía e hipotrofia muscular, fuerza muscular disminuida e hiporreflexia.	ND	c.5650_5657 del ACAACCCC, c.38G>A and c.2376+2T>G
	Junín (3)	AT2.02/2 años / M	• Todos tuvieron retraso del desarrollo psicomotor e infecciones respiratorias y digestivas recurrentes.	ND	ND
	Lima (1)	AT2.03/F/5 años	• AT2.02: presentó reactivación de tuberculosis miliar y falleció a los 12 años.	ND	ND
	Chiclayo (1)	AT2.04/F/2 años	• Un paciente presentó un hamartoma y epilepsia.	ND	ND
	Huánuco (1)	AT2.05/F/2 años / M	• Dos pacientes tuvieron nistagmus horizontal	ND	ND
	Cusco (1)	AT2.06/F/2 años	• AT2.06: falleció a los 9 años	ND	ND
		AT2.07/F/1 año		ND	ND
<i>Claussen Portocarrero, 2021</i>	Lima	AT3.(01-04)	Descripción clínica no publicada	ND	ND
<i>García-Gomero et al, 2018</i>	Lima	AT4.(01-05)	Descripción clínica no publicada	ND	ND

<i>Veramendi-Espinoza et al, 2017</i>	Lima	AT5.(01-02)	Descripción clínica no publicada	ND	ND
<i>Lazo Rivera et al, 2014</i>	Cuzco	AT6.01/M/6 años	Síntomas neurológicos: Alteración de la marcha y el lenguaje, deterioro progresivo del estado neurológico. Microcefalia, hipomimia, bradipsiquia, bradilalia, marcha atáxica, apraxia oculomotora, disartria, apraxia. Síntomas sistémicos: Antecedente de infecciones bronquiales a repetición. Desnutrido, telangiectasias oculares, roncantes respiratorios.	RM cerebral: Atrofia cerebelosa	ND

ND. No disponible. RM: resonancia magnética

CASOS DE ATAXIA-TELANGIECTASIA REPORTADOS EN PERÚ

ESTUDIO GENÉTICO DE CASOS EN PERÚ

- **Caso 1:** c.5650_5657delACAACCCC, c.38G>A y c.2376+2T>G
- **Caso 2:** c.2466+5G>C y c.2838+4A>G
- **Caso 3:** c.3955_3958dup c.5825C>T

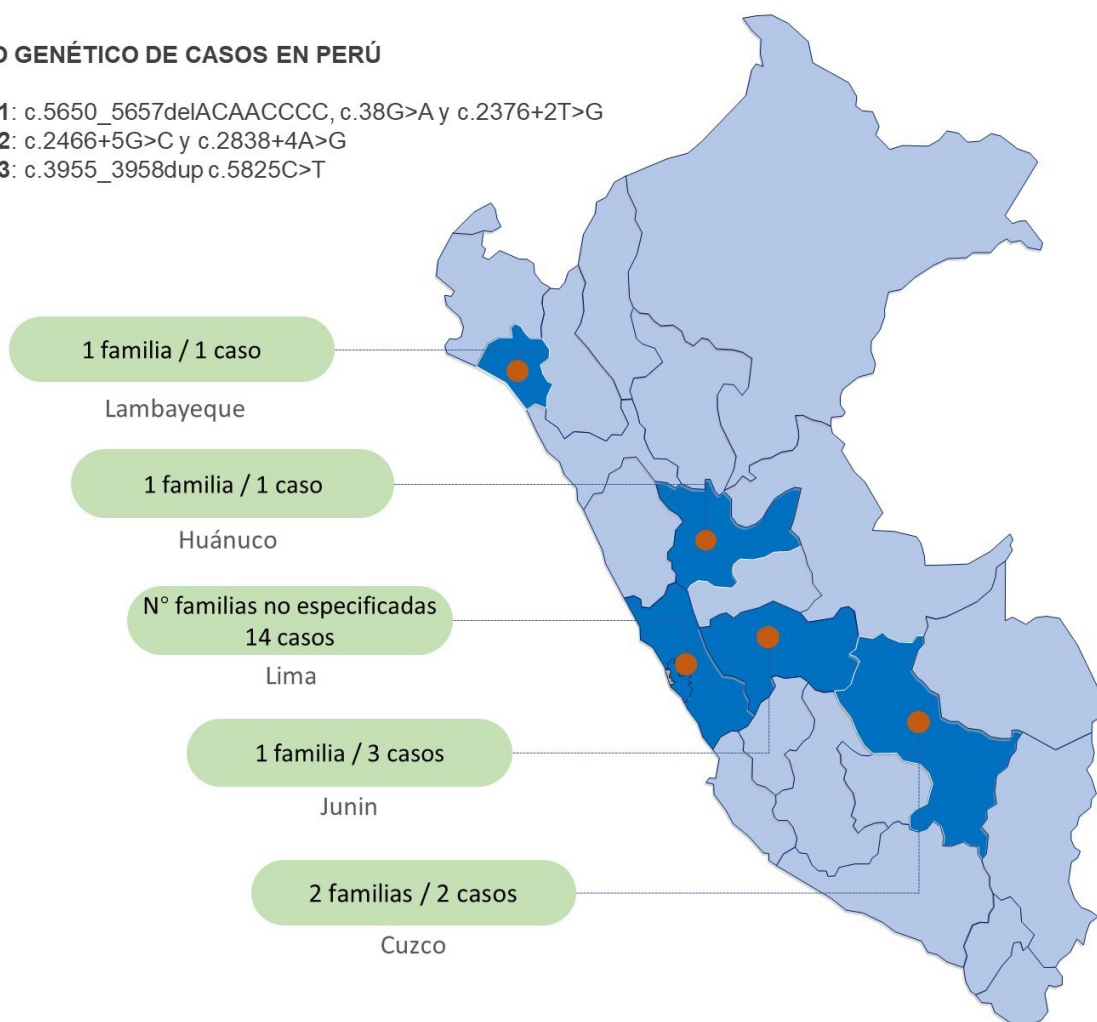


Figura 2. Distribución geográfica según la procedencia de los casos de AT reportados en Perú.

Tabla 2. Frecuencia relativa de las manifestaciones clínicas de Ataxia-Telangiectasia.

Manifestación clínica	Frecuencia relativa
Desorden del movimiento	
Síntomas cerebelosos	96%
Distonía	89%
Parkinsonismo	41%
Coreoatetosis	89%
Mioclonus	92%
Tremor	74%
Neurológicos varios	
Apraxia Oculomotora	82%
Nistagmus	59%
Signos piramidales	20%
Neuropatía	73%
Disartria	99%
Síntomas sistémicos	
Telangiectasias conjuntivales	84%
Telangiectasias cutáneas	60%
Inmunodeficiencia	67%
Características laboratoriales	
Elevación de alfafetoproteína	98%

Adaptado y traducido de Levy A & Lang (2018) (25).

Tabla 3. Diagnóstico diferencial de ATM

Enfermedad	Características genéticas	Características clínicas
Síndrome de Nijmegen breakage	Variantes patogénicas bialélicas en NBN	Inmunodeficiencias, microcefalia y déficit cognitivo. No desarrollan ataxia ni telangiectasia
Ataxia por deficiencia de Mre11	Variantes patogénicas en MRE11	Ataxia. Concentración sérica de AFP es normal.
Deficiencia de RNF168 o RIDDLE	Variantes patogénicas bialélicas en RNF168	Radiosensibilidad, inmunodeficiencia, características dismórficas, dificultades de aprendizaje. No se ve apraxia ni disartria. Los niveles de proteína ATM son normales
Ataxia con apraxia oculomotora tipo 1	Deficiencia de AOA1 o aprataxina	Ataxia cerebelar, apraxia oculomotora y una neuropatía periférica axonal motora primaria severa.
Ataxia con apraxia oculomotora tipo 1	Deficiencia de AOA2 o senataxina	Desarrollo tardío de ataxia. Neuropatía axonal mixta, apraxia oculomotora, atrofia cerebelar y niveles elevados de AFP.
Ataxia espino cerebelosa de inicio infantil (IOSCA)	Variante patogénica bialélica en TWNK	Desarrollo normal hasta el año de edad, después del cual inicia con ataxia, hipotonía muscular, arreflexia osteotendinosa y atetosis. Se asocia también a epilepsia de difícil control, sordera y oftalmoplejía.

Ataxia sensitiva neuropática con disartria y oftalmoplejía (SANDO)	Variantes patogénicas bialélicas en POLG	Ataxia, neuropatía y epilepsia con encefalopatía.
Ataxia - telangiectasia-like tipo 2	Variantes patogénicas en PCNA	Ataxia cerebelar, estatura pequeña, pérdida de la audición, envejecimiento prematuro, deformidad del pie, debilidad muscular. Solo hay un reporte de apraxia oculomotora leve. Bajo riesgo de malignidad

AFP: alfafetoproteína, ATM: gen de Ataxia-Telangiectasia. Adaptado y traducido de Raslan et al (2021); Moreira et al (2018) (55, 56)

Ataxia cerebelosa. Es la manifestación clínica más frecuente de la AT clásica. La ataxia axial suele ser la manifestación inicial y aparece en el curso de la enfermedad hasta en 96% de casos (25). La edad de inicio promedio es de 1,4 años con una progresión lenta en 2 a 5 años y estabilización posterior (26). Habitualmente el patrón de la marcha suele presentarse con menor ampliación de la base de sustentación de lo esperado, debido a la mezcla de ataxia y apraxia para la marcha (26). La ataxia segmentaria suele aparecer aproximadamente cinco años después del inicio de la ataxia axial (27). En las formas de inicio tardío, la ataxia es menos frecuente (28).

Telangiectasias óculo-cutáneas. Las telangiectasias oculares, que son características, mas no patognomónicas, aparecen en promedio a los 6 años, pero pueden presentarse desde el nacimiento hasta los 15 años (26). Las telangiectasias en AT se han descrito en una frecuencia variable de 14,48-84% de los casos (29). Las telangiectasias oculares pueden estar ausentes hasta en un 50% de casos de AT, especialmente en las formas atípicas (29). Las cutáneas, se localizan frecuentemente en el lóbulo de la oreja, las superficies malares de la cara, el dorso de las manos, las fosas poplíteas, la región antecubital, el cuello y el área esternal (27).

Trastornos del movimiento. La AT puede asociar una gran variedad de movimientos anormales, como la coreoatetosis (89% de casos), distonía (89%), mioclonía (92%), temblor de acción (74%) y parkinsonismo (41%) (25). Se han reportado coreoatetosis axial, segmentaria y generalizada (26) Las distonías descritas incluyen de tipo focal, segmentaria y generalizada (30, 31). El temblor de acción es el más frecuentemente reportado, seguido por el temblor de reposo (31).

Movimientos oculares anormales. Han sido reportados en alrededor de 82% (25). Se manifiestan

principalmente, como apraxia oculomotora en un 82%, alteración de movimientos sacádicos (77%) y de seguimiento (75%) (25, 32, 33). Los movimientos sacádicos suelen presentarse a inicios de la enfermedad y pueden progresar a una apraxia oculomotora u oftalmoplejía (25). Además, se han descrito alteraciones en las fijaciones de la mirada con presencia tanto de intrusismo sacádico como de nistagmo (34). Hasta en el 59% se ha encontrado nistagmo espasmódico, evocado por la mirada, pendular, de rebote, nistagmo horizontal en la mirada primaria y lateral, nistagmo post rotacional, y nistagmo alternante periódico (2, 35). También se han descrito defectos en el reflejo vestíbulo-ocular y estrabismo (2, 3, 33).

Cognición. El compromiso cognitivo no suele ser evidente al inicio de la enfermedad, manifestándose a lo largo de los años como un deterioro cognitivo leve a moderado en más de un 50% de casos (25, 36). Dunn et al reportaron deterioro cognitivo en aproximadamente un tercio de los pacientes; sin embargo, estas cifras podrían variar según el tiempo de vida debido que progresa según avanza la enfermedad (37, 38). Los dominios cognitivos alterados son la atención, memoria no verbal, fluencia verbal, percepción de intervalos de tiempo, pensamiento abstracto, cálculo y la función ejecutiva (2, 39)

Neuropatía periférica. Se asocia polineuropatía axonal sensitiva y motora luego de aproximadamente 10 años del inicio de síntomas, manifestados principalmente con arreflexia osteotendinosa, contracturas de miembros superiores e inferiores y deformaciones en los pies como pie cavo (25). El signo de Romberg es negativo e, una diferencia clínica relevante para el diagnóstico diferencial con otros fenotipos como la ataxia de Friedreich (40).

Inmunosupresión. La disfunción de la proteína ATM está asociada a estados variables de inmunosupresión que se presentan hasta en un 67%

de pacientes (41). La inmunodeficiencia predominante es de tipo celular, seguida de hasta un 10% de casos con inmunodeficiencia humoral o mixta. (2, 42). Las formas más severas de inmunodeficiencia se han descrito a edades más tempranas de la enfermedad (2, 25). El patrón de inmunodeficiencia incluye disminución de inmunoglobulinas IgG, IgA, o IgM (50-80%) y linfopenia a predominio de linfocitos T, que se asocian a infecciones recurrentes e incremento de morbimortalidad (2, 25, 36, 43). Ocho de los 21 casos descritos en Perú presentaron infecciones a repetición, principalmente respiratorias, probablemente secundarias a inmunosupresión.

Enfermedad pulmonar. Las enfermedades respiratorias representan la segunda causa de muerte en AT (3). El compromiso pulmonar se desencadena por la coexistencia de inmunodeficiencia celular, infecciones sinopulmonares que van incrementándose con la edad, estrés oxidativo y fenómenos de inflamación sistémica crónica (25, 42). En algunos casos, se han descrito cambios compatibles con enfermedad pulmonar obstructiva crónica (44).

Predisposición al cáncer. La aparición de neoplasias malignas son la principal causa de muerte en AT, presentándose hasta en un 22% (3, 25). La etiopatogenia del cáncer en AT estaría en relación con la alteración en síntesis de ADN y una mayor susceptibilidad a radiaciones ionizantes que conllevan al estrés genotóxico, inestabilidad genómica y cáncer (2, 45). Las neoplasias más comunes en pacientes menores de 20 años son la leucemia y el linfoma (36, 42, 46). En adultos, otros tipos de neoplasias se evidencian, como el de mama, gástrico, hepático, glándulas parótidas, y esofágico (2, 47). Los individuos portadores de variantes patogénicas en el gen *ATM*, habitualmente familiares de primer o segundo grado de pacientes, tienen riesgo incrementado de neoplasias y se recomienda evaluaciones preventivas regulares (45, 47). En los casos reportados en Perú se describe un caso de linfoma no Hodgkin y un caso de Hamartoma.

Manifestaciones endocrinológicas. Las alteraciones endocrinas en AT son variadas, pero poco frecuentes. Se han descrito casos de deficiencia de vitamina D, dislipidemia, disminución de sensibilidad a la insulina, diabetes y atrofia gonadal y excepcionalmente disfunción tiroidea (2, 3, 36, 42, 48).

Hallazgos en neuroimagen. Los principales hallazgos observados con la resonancia magnética son atrofia cerebelar del vermis, pedúnculo cerebelares medio y

superior, lesiones a nivel del tálamo, desmielinización en ambos núcleos basales y dilatación ventricular (49, 50). Los cambios imagenológicos suelen ser muy sutiles durante los primeros 10 años de enfermedad (49). A partir de los 40 años, es posible encontrar otros hallazgos como depósitos de calcificaciones en el tronco cerebral y a nivel subcortical además de lesiones ocupantes de espacio en sustancia blanca del lóbulo frontal derecho (50).

Diagnóstico

Se debe sospechar AT en todo paciente con ataxia progresiva con o sin telangiectasias, trastornos del movimiento, apraxia oculomotora, infecciones recurrentes con o sin antecedente familiar (51). Los exámenes auxiliares de mayor utilidad incluyen la resonancia magnética que demuestra hipoplasia cerebelosa de vermis y de ambos hemisferios cerebelosos, la AFP sérica elevada mayor a 10ng/ml; en caso de inmunodeficiencia asociada son de utilidad dosaje de inmunoglobinas séricas (52). El diagnóstico definitivo se establece con una prueba genética (de gen único, panel multigen, exoma o genoma) para identificar variantes patogénicas bialélicas del gen de la ATM (53). Las técnicas de inmunoblotting pueden ser usadas como herramienta diagnóstica cuando se identifica una sola variante patogénica (54).

Diagnóstico diferencial.

Dentro de las patologías que se pueden confundir con AT, encontramos la enfermedad AT-like tipo 2, síndrome RIDDLE, ataxia con apraxia oculomotora tipo 1 y 2, ataxia de Friedreich y ataxia espinocerebelosa con neuropatía axonal (Tabla 2)

Manejo

Actualmente, la AT no tiene tratamiento curativo o modificador disponible. El manejo de AT debe ser integral y multidisciplinario. Incluye medidas farmacológicas para controlar algunos síntomas no farmacológicas como terapia física y ocupacional, asesoría nutricional, asesoría genética personal y familiar.

Farmacológico. Hay algunos estudios que proponen uso de amantadina, buspirona y fluoxetina para la coordinación, equilibrio y disartria (nivel de evidencia II-2). El temblor de intención puede ser tratado con clonazepam y gabapentina (nivel de evidencia II-2) (53). Se ha observado un alivio temporal de la ataxia cerebelosa con el uso de esteroides (nivel de

evidencia II-1); sin embargo, debido a sus efectos adversos, se recomienda evaluar individualmente el riesgo-beneficio (41). En el caso de los desórdenes del movimiento como la corea y el parkinsonismo, se han utilizado agonistas dopaminérgicos y fármacos anticolinérgicos (53) La distonía segmentaria responde bien a la toxina botulínica (nivel de evidencia II-2) (41). Se ha descrito la utilidad de clonazepam y levetiracetam para el tratamiento de las mioclonías en ATM (nivel de evidencia II-3) (57). El tratamiento de las neoplasias en AT no tiene un protocolo de tratamiento estandarizado, se recomienda iniciar con dosis baja de quimioterapia y ajustar la dosis en forma individualizada (41). En caso de inmunodeficiencia e infecciones recurrentes considerar el uso de inmunoglobulina IV o SC.

No farmacológico. La implementación regular de terapia física, ocupacional y de lenguaje, contribuyen a disminuir la pérdida de función neurológica en AT con resultados positivos sobre la calidad de vida (2, 44). La Sociedad Europea Respiratoria (European Respiratory Society) sugiere exámenes de evaluación pulmonar y radiografías de tórax, para diagnósticos oportunos de complicaciones respiratorias. Se recomienda el uso de sonda nasogástrica y educar a los familiares en su uso y en precauciones durante la ingesta de alimentos para prevenir neumonías aspirativas por la disfagia progresiva (2, 51). Se recomienda vacunación contra los principales patógenos respiratorios como el *haemophilus influenzae*, virus de la influenza y neumococo (52).

Asesoramiento genético. Los padres de un individuo afectado son heterocigotos obligados. Los heterocigotos (portadores) de variantes de AT tiene riesgo incrementado de cáncer y enfermedad coronaria (2). Cada hermano de un individuo afectado tiene de 25% de estar también afectado, 50% de riesgo de ser portador asintomático y 25% de no ser portador. La mayoría de los individuos afectados con AT no tienen descendencia, los hijos de pacientes con AT son excepcionales (58). Los tíos paternos y maternos de un individuo AT tienen 50% de riesgo de ser portadores de variantes patogénicas del gen ATM. Se recomienda estudio genético a los familiares en riesgo, luego de la identificación de las variantes genéticas causales de AT en el probando.

Conclusiones y Perspectivas

La AT es una enfermedad rara o huérfana de compromiso sistémico que; además de la ataxia

progresiva, la apraxia oculomotora y las telangiectasias óculo-cutáneas; asocia estados de inmunodeficiencia con infecciones recurrentes y mayor riesgo de cáncer. El diagnóstico precoz de las personas afectadas por AT, así como de los familiares en riesgo, permite no solo la implementación de un manejo multidisciplinario con enfoque de control de síntomas y terapia integral, sino también con enfoque de prevención de complicaciones, y vigilancia de riesgo de cáncer en el probando y familiares en riesgo.

Los pocos casos de AT publicados en el Perú muestran las actuales limitaciones de nuestro sistema de salud para el diagnóstico y el manejo oportunos de la AT. La implementación de redes de colaboración interinstitucional, así como convenios intercambio prestacional entre los subsistemas de salud, permitirán realizar el diagnóstico genético oportuno de los casos de AT. El trabajo coordinado con grupos de pacientes y asociaciones de familias ayudaría a mejorar las coberturas de atención de pacientes con AT en el país. Garantizar la continuidad de la prestación de servicios de salud a pacientes pediátricos con AT que llegan a la adultez evita que se interrumpa el tratamiento instalado y se dé continuidad al manejo integral en cada caso. El acceso universal a tecnologías sanitarias como la inmunoglobulina en pacientes con AT disminuiría las infecciones recurrentes mejorando la calidad de vida de estos pacientes. La implementación de programas de prevención de cáncer para pacientes AT y familiares en riesgo en todos los subsistemas de salud, garantizaría la detección precoz y tratamiento oportuno esta complicación.

Finalmente, la implementación de estrategias multisectoriales que apoyen y promuevan la investigación clínica desde instituciones de salud como centros de salud, hospitales e institutos especializados, brindaría información local que facilite la toma de decisiones en salud en favor de los pacientes con AT y otras enfermedades raras y huérfanas.

Financiamiento

Revisión financiada por los autores con apoyo logístico del Instituto Nacional de Ciencias Neurológicas y apoyo académico de la Universidad Científica del Sur. Los autores IA-A, ES-C y MC-O reciben soporte parcial del contrato Nro. 148–2020-PROCIENCIA.

Conflicto de intereses

Los autores declaramos no tener conflicto de intereses para esta publicación.

Agradecimientos

Los autores agradecemos a Gerylyne Torres-Torres y Ricardo Huamán-Huamani por su apoyo y revisión durante la concepción del manuscrito.

Correspondencia

Mario Cornejo-Olivas
 Instituto Nacional de Ciencias Neurológicas
 Jr. Ancash 1271, Barrios Altos, Lima, Perú, 15003
 mario.cornejo.o@incngen.org.pe

REFERENCIAS BIBLIOGRÁFICAS

1. Taylor AMR, Harnden DG, Arlett CF, Harcourt SA, Lehmann AR, Stevens S, et al. Ataxia telangiectasia: a human mutation with abnormal radiation sensitivity. *Nature*. 1975;258(5534):427-9.
2. Rothblum-Oviatt C, Wright J, Lefton-Greif MA, McGrath-Morrow SA, Crawford TO, Lederman HM. Ataxia telangiectasia: a review. *Orphanet J Rare Dis*. 2016;11(1):159.
3. Petley E, Yule A, Alexander S, Ojha S, Whitehouse WP. The natural history of ataxia-telangiectasia (A-T): A systematic review. Chen TH, editor. *PLoS ONE*. 2022;17(3):e0264177.
4. Louis-Bar PM. Sur un syndrome progressif comprenant des télangiectasies capillaires cutanées et conjonctivales symétriques, à disposition naevoïde et des troubles cérébelleux. *Stereotact Funct Neurosurg*. 1941;4(1-2):32-42.
5. Boder E, Sedgwick RP. Ataxia-telangiectasia; a familial syndrome of progressive cerebellar ataxia, oculocutaneous telangiectasia and frequent pulmonary infection. *Pediatrics*. 1958;21(4):526-54.
6. Dunn HG, Meuwissen H, Livingstone CS, Pump KK. Ataxia-telangiectasia. *Can Med Assoc J*. 1964;91(21):1106-18.
7. Waldmann TA, Mcintire KR. Serum-alpha-fetoprotein levels in patients with ataxia-telangiectasia. *The Lancet*. 1972;300(7787):1112-5.
8. Byrne E, Hallpike JF, Manson JI, Sutherland GR, Thong YH. Ataxia-without-telangiectasia. *Journal of the Neurological Sciences*. 1984;66(2-3):307-17.
9. Savitsky K, Bar-Shira A, Gilad S, Rotman G, Ziv Y, Vanagaite L, et al. A Single Ataxia Telangiectasia Gene with a Product Similar to PI-3 Kinase. *Science*. 1995;268(5218):1749-53.
10. Teive HAG, Moro A, Moscovich M, Arruda WO, Munhoz RP, Raskin S, et al. Ataxia-telangiectasia — A historical review and a proposal for a new designation: ATM syndrome. *Journal of the Neurological Sciences*. 2015;355(1-2):3-6.
11. Li J, Jiang D. The role of epigenomics in the neurodegeneration of ataxia-telangiectasia. *Epigenomics*. 2015;7(2):137-41.
12. Taylor AMR, Lam Z, Last JI, Byrd PJ. Ataxia telangiectasia: more variation at clinical and cellular levels: Ataxia telangiectasia. *Clin Genet*. 2015;87(3):199-208.
13. Lavin MF. Ataxia-telangiectasia: from a rare disorder to a paradigm for cell signaling and cancer. *Nat Rev Mol Cell Biol*. 2008;9(10):759-69.
14. McKinnon PJ. ATM and the Molecular Pathogenesis of Ataxia Telangiectasia. *Annu Rev Pathol Mech Dis*. 2012;7(1):303-21.
15. Stagni V, Cirotti C, Barilà D. Ataxia-telangiectasia mutated kinase in the control of oxidative stress, mitochondria, and autophagy in cancer: a maestro with a large orchestra. *Front Oncol*. 2018;8:73.
16. Taylor AMR, Byrd PJ. Molecular pathology of ataxia telangiectasia. *Journal of Clinical Pathology*. 2005;58(10):1009-15.
17. Swift M, Morrell D, Cromartie E, Chamberlin AR, Skolnick MH, Bishop DT. The incidence and gene frequency of ataxia-telangiectasia in the United States. *Am J Hum Genet*. 1986;39(5):573-83.
18. Amirifar P, Ranjouri MR, Lavin M, Abolhassani H, Yazdani R, Aghamohammadi A. Ataxia-telangiectasia: epidemiology, pathogenesis, clinical phenotype, diagnosis, prognosis, and management. *Expert Review of Clinical Immunology*. 2020;16(9):859-71.
19. Lazo Rivera E, Pastor Vizcarra LF. Ataxia-Telangiectasia: Reporte de caso. *Rev Neuropsiquiatr*. 2014;77(4):283.
20. Veramendi-Espinoza LE, Zafra-Tanaka JH, Pérez-Casquino GA, Córdova-Calderón WO. Diagnostic Delay of Primary Immunodeficiencies at a Tertiary Care Hospital in Peru- Brief Report. *J Clin Immunol*. 2017;37(4):383-7.
21. García-Gomero D, Córdova-Calderón W, Aldave-Becerra J. Registro de pacientes con inmunodeficiencias primarias en los tres principales centros de referencia del Perú. *Rev Peru Med Exp Salud Publica*. 2018;35(3):538.
22. Claussen Portocarrero G, Gutierrez Aguado A. Socioeconomic characteristics and costs of rare and orphan diseases in Peru, 2019. *RFMH*. 2021;21(4):710-8.
23. Villagaray-Pacheco N, Sociedad Científica de San Fernando, Lima, Perú, Franco-Bustamante K, Instituto Nacional de Salud del Niño San Borja, Lima, Perú, Córdova-Calderón W, Instituto Nacional de Salud del Niño, Lima, Perú. 8-years experience with ataxia telangiectasia: A series of 7 cases. *Ro J Neurol*. 2021;20(2):200-3.

24. Rodriguez RS, Cornejo-Olivas M, Bazalar-Montoya J, Sarapura-Castro E, Torres-Loarte M, Rivera-Valdivia A, et al. Novel Compound Heterozygous Mutation c.3955_3958dup and c.5825C> in the ATM Gene: Clinical Evidence of Ataxia-Telangiectasia and Cancer in a Peruvian Family. *Mol Syndromol*. 2021;12(5):289-93.
25. Levy A, Lang AE. Ataxia-telangiectasia: A review of movement disorders, clinical features, and genotype correlations: Ataxia-Telangiectasia. *Mov Disord*. 2018;33(8):1238-47.
26. Nissenkorn A, Banet Levi Y, Vilozni D, Berkun Y, Efrati O, Frydman M, et al. Neurologic Presentation in Children with Ataxia-Telangiectasia: Is Small Head Circumference a Hallmark of the Disease? *The Journal of Pediatrics*. 2011;159(3):466-471.e1.
27. Woods C, Taylor A. Ataxia Telangiectasia in the British Isles: The Clinical and Laboratory Features of 70 Affected Individuals. *QJM: An International Journal of Medicine*. 1992;82(2):169-79.
28. Meneret A, Ahmar-Beaugendre Y, Rieunier G, Mahlaoui N, Gaymard B, Apartis E, et al. The pleiotropic movement disorders phenotype of adult ataxia-telangiectasia. *Neurology*. 2014;83(12):1087-95.
29. Verhagen MMM, Abdo WF, Willemsen MAA, Hogervorst FBL, Smeets DFCM, Hiel JAP, et al. Clinical spectrum of ataxia-telangiectasia in adulthood. *Neurology*. 2009;73(6):430-7.
30. Saunders-Pullman R, Raymond D, Stoessel AJ, Hobson D, Nakamura T, Pullman S, et al. Variant ataxia-telangiectasia presenting as primary-appearing dystonia in Canadian Mennonites. *Neurology*. 2012;78(9):649-57.
31. Shaikh AG, Zee DS, Mandir AS, Lederman HM, Crawford TO. Disorders of Upper Limb Movements in Ataxia-Telangiectasia. Maurits NM, editor. *PLoS ONE*. 2013;8(6):e67042.
32. Lewis RF, Lederman HM, Crawford TO. Ocular motor abnormalities in ataxia telangiectasia. *Ann Neurol*. 1999;46(3):287-95.
33. Tang SY, Shaikh AG. Past and Present of Eye Movement Abnormalities in Ataxia-Telangiectasia. *Cerebellum*. 2019;18(3):556-64.
34. Shaikh AG, Marti S, Tarnutzer AA, Palla A, Crawford TO, Straumann D, et al. Gaze fixation deficits and their implication in ataxia-telangiectasia. *Journal of Neurology, Neurosurgery & Psychiatry*. 2009;80(8):858-64.
35. Federighi P, Ramat S, Rosini F, Pretegianni E, Federico A, Rufa A. Characteristic Eye Movements in Ataxia-Telangiectasia-Like Disorder: An Explanatory Hypothesis. *Front Neurol*. 2017;8:596.
36. Crawford TO. Ataxia telangiectasia. *Seminars in Pediatric Neurology*. 1998;5(4):287-94.
37. Vinck A, Verhagen MMM, Gerven M van, de Groot IJM, Weemaes CMR, Maassen BAM, et al. Cognitive and speech-language performance in children with ataxia telangiectasia. *Developmental Neurorehabilitation*. 2011;14(5):315-22.
38. Hoche F, Frankenberg E, Rambow J, Theis M, Harding JA, Qirshi M, et al. Cognitive Phenotype in Ataxia-Telangiectasia. *Pediatric Neurology*. 2014;51(3):297-310.
39. Mostofsky SH, Kunze JC, Cutting LE, Lederman HM, Denckla MB. Judgment of duration in individuals with ataxia-telangiectasia. *Developmental Neuropsychology*. 2000;17(1):63-74.
40. Kwast O, Ignatowicz R. Progressive Peripheral Neuron Degeneration In Ataxia-Telangiectasia: An Electrophysiological Study In Children. *Developmental Medicine & Child Neurology*. 2008;32(9):800-7.
41. van Os NJH, Jansen AFM, van Deuren M, Haraldsson A, van Driel NTM, Etzioni A, et al. Ataxia-telangiectasia: Immunodeficiency and survival. *Clinical Immunology*. 2017;178:45-55.
42. Amirifar P, Ranjouri MR, Yazdani R, Abolhassani H, Aghamohammadi A. Ataxia-telangiectasia: A review of clinical features and molecular pathology. *Pediatr Allergy Immunol*. 2019;30(3):277-88.
43. Micol R, Ben Slama L, Suarez F, Le Mignot L, Beauté J, Mahlaoui N, et al. Morbidity and mortality from ataxia-telangiectasia are associated with ATM genotype. *Journal of Allergy and Clinical Immunology*. 2011;128(2):382-389.e1.
44. Smith LL, Conerly SL. Ataxia-telangiectasia or Louis-Bar syndrome. *Journal of the American Academy of Dermatology*. 1985;12(4):681-96.
45. Shiloh Y. ATM and related protein kinases: safeguarding genome integrity. *Nat Rev Cancer*. 2003;3(3):155-68.
46. Taylor A, Metcalfe J, Thick J, Mak Y. Leukemia and lymphoma in ataxia telangiectasia. *Blood*. 1996;87(2):423-38.
47. Swift M, Reitnauer PJ, Morrell D, Chase CL. Breast and Other Cancers in Families with Ataxia-Telangiectasia. *N Engl J Med*. 1987;316(21):1289-94.
48. Connelly PJ, Smith N, Chadwick R, Exley AR, Shneerson JM, Pearson ER. Recessive mutations in the cancer gene Ataxia Telangiectasia Mutated (ATM), at a locus previously associated with metformin response, cause dysglycaemia and insulin resistance. *Diabet Med*. 2016;33(3):371-5.
49. Tavani F, Zimmerman RA, Berry GT, Sullivan K, Gatti R, Bingham P. Ataxia-telangiectasia: the pattern of cerebellar atrophy on MRI. *Neuroradiology*. 2003;45(5):315-9.

50. Sahama I, Sinclair K, Fiori S, Pannek K, Lavin M, Rose S. Altered corticomotor-cerebellar integrity in young ataxia telangiectasia patients. *Mov Disord*. 2014;29(10):1289–98.
51. Al-Maawali A, Blaser S, Yoon G. Diagnostic Approach to Childhood-Onset Cerebellar Atrophy: A 10-Year Retrospective Study of 300 Patients. *Maria BL*, editor. *J Child Neurol*. 2012 Sep;27(9):1121–32.
52. Sahama I, Sinclair K, Pannek K, Lavin M, Rose S. Radiological Imaging in Ataxia Telangiectasia: a Review. *Cerebellum*. 2014;13(4):521–30.
53. Perlman S, Becker-Catania S, Gatti RA. Ataxia-telangiectasia: diagnosis and treatment. *Seminars in Pediatric Neurology*. 2003;10(3):173–82.
54. Chun HH, Sun X, Nahas SA, Teraoka S, Lai CH, Concannon P, et al. Improved diagnostic testing for ataxia-telangiectasia by immunoblotting of nuclear lysates for ATM protein expression. *Molecular Genetics and Metabolism*. 2003;80(4):437–43.
55. Raslan IR, Pereira Matos PCA, Boaratti Ciarlariello V, Daghasanli KH, Rosa ABR, Arita JH, et al. Beyond Typical Ataxia Telangiectasia: How to Identify the Ataxia Telangiectasia-Like Disorders. *Mov Disord Clin Pract*. 2021;8(1):118–25.
56. Moreira MC, Koenig M. Ataxia with Oculomotor Apraxia Type 2. In: Adam MP, Everman DB, Mirzaa GM, Pagon RA, Wallace SE, Bean LJ, et al., editors. *GeneReviews® (Internet)*. Seattle (WA): University of Washington, Seattle; 1993 (cited 2022 Dec 5). Available from: <http://www.ncbi.nlm.nih.gov/books/NBK1154/>
57. Termsarasab P, Yang AC, Frucht SJ. Myoclonus in Ataxia-Telangiectasia. *Tremor and Other Hyperkinetic Movements*. 2015;5(0):298.
58. Dawson AJ, Marles S, Tomiuk M, Riordan D, Gatti RA. Ataxia-telangiectasia with female fertility. *Am J Med Genet*. 2015;167(8):1937–9.

Recibido: 07/12/2022

Aceptado: 27/01/2023