

Laboratory Study for Histopathological Effects Produced from Exposure of Common Carp Fish *Cyprinus Carpio L.* of Al-Dora Refinery Waste

Sarab R.M

Ministry of Science and Technology

E mail: hadeerviolet @yahoo.com

Majida S.A.,

Ministry of Agricultur

Ghadaa A.H

Ministry of Science and Technology

Russul B.H

Ministry of Science and Technology

ABSTRACT

The pathological effect due to effect of petroleum hydrocarbon on common carp *Cyprinus carpio* and then reflected indirectly on human health was studied. Seven groups of fish were exposed to seven different concentrations (0.04,0.08,0.12,0.16,0.20,0.24,0.28)ml\100ml consequences , the eighth group was left as control group (without addition) The fish was observed for 72 hours to detect the non killed concentration (LC_0),the concentration kill half (LC_{50}) and concentration killed to all (LC_{100}) (0.20,0.24,0.28)ml/100ml respectively . A group of fish was exposed acutely to the concentration (0.20) that does not killed. The fish carried to another aquarium contain tap water and watched for seven days after that we take tissue sections from the exposure fish organs (liver, intestine , muscles, gills, brain, kidney).The samples was diagnosed Histopathologically, The Results showed an appearance of pathological signs represented by nervous signs, abnormal swimming produce by toxic effect on the central nervous system and histopathological changes represented by congestion of blood vessels, perivascular inflammatory cuffing chronic type in addition to vaculation of the cell and single cell necrosis in some of them .

Key words: Histopathological Effects, Common Carp Fish, Refinery Waste

دراسة مختبرية للتأثيرات المرضية النسيجية الناتجة من تعرض اسماك الكارب
الاعتيادي *Cyprinus carpio L.* لفضلات مصفى الدورة

الخلاصة

تمت دراسة التأثيرات المرضية النسيجية الناتجة عن تعرض اسماك الكارب الاعتيادي لمركبات الهيدروكربون وبالتالي انعكاسها بصورة غير مباشرة على صحة الإنسان. حيث تم تعريض سبعة مجاميع من أسماك الكارب الاعتيادي إلى تراكيز مختلفة من الفضلات (0.04 , 0.08 , 0.12 , 0.18

البروتينات الكلية المكونة لخلايا الدم). ان تحطم الكبد هو احد الاعراض الواضحة للتسمم بالهيدروكربونات ، بمرور الوقت هذا التحطم يتطور الى سرطان الكبد و تسمى ايضا Hepatobiliary tumor او hepatocellular carcinoma بدأ الباحثون بالتحري عن اسباب هذه السرطانات، هنالك شك في تأثير مركبات الهيدروكربون على إنتاج إنزيمات الكبد و هذه تحفز نمو سرطان الكبد وأسباب أخرى تنتج سرطان الكبد.

تشير بعض الدراسات الى ان مركبات الهيدروكربون تتداخل مع ملوثات غذاء معروفة مثل nitrosamine الذي يتكون بعد استهلاك اللحوم المحفوظة تحديدا لتكوين السرطان . نواتج ايض مركبات الهيدروكربون تقتل الخلايا الكبدية مباشرة و تؤدي الى تغير عملية تحويل الدهون في مجرى الدم و تتداخل مع المستقبلات الكيميائية المهمة في الخلايا . كل هذه ممكن ان تؤدي الى ظهور وتطور السرطان [13].

هدف الدراسة لمعرفة التأثيرات المرضية النسجية التي تسببها فضلات مصفى الدورة في حال تعرض الاسماك لها.

المواد و طرائق العمل

أولاً : أسماك التجربة

استخدمت (150) سمكة من اسماك الكارب الاعتيادي *Cyprinus carpio* من مفاقس في منطقة المدائن من مفاقس في منطقة المدائن الخالية من الإصابات الطفيلية الخارجية أو أي أعراض مرضية أخرى بأعمار اقل من سنة, و معدل أوزان (50-100) غم ومعدل أطوال الكلية (10-15) سم حيث وزعت الأسماك بصورة عشوائية على ثمانية مجاميع بواقع ثمانية أسماك في كل مجموعة على أحواض زجاجية معقمة بأبعاد (60×30×60) وضع في كل حوض (36) لتر من ماء الحنفية Tap water, و جهزت بالأوكسجين بواسطة مضخات هوائية و كانت كمية الأوكسجين التي قيست بواسطة جهاز oxygen meter بحدود (7.5) ملغم/لتر و قيس الأس الهيدروجيني PH للماء و كان (7.5) بمقياس PH meter و ثبتت درجة حرارة الماء طيلة فترة التجربة (30±2) م, تركت الاسماك للتأقلم Adaptation لمدة أسبوعين حيث غذيت خلال هذه المدة على أعلاف اصطناعية خاصة بالأسماك جهزت من قبل قسم الأسماك في الدائرة الزراعية/وزارة العلوم والتكنولوجيا.

ثانياً : فضلات مصفى الدورة

استخدمت الفضلات التي تطرح الى نهر دجلة و جلبت من شركة مصافي الوسط في الدورة.

ثالثاً : المحاليل الكيميائية المستخدمة

- 1- محلول الفورمالين الدارئ المتعادل بتركيز (10)%.
- 2- محاليل الكحول الايثيلي و بتراكيز (70 , 80 , 90 , 95 , 100) % لتحضير الشرائح النسجية .
- 3- الزايلول : للتمرير النسجي.
- 4- شمع البارافين : للتمرير النسجي.
- 5- صبغة الأيوسين و الهيماتوكسلين لصبغ الشرائح النسجية المرضية.

رابعاً : تأثير فضلات المصفى في الأسماك من خلال إجراء التجارب الآتية

قياس التركيز المميت الوسطي medium lethal concentration : تم تحديد التركيز غير المميت و التركيز المميت الوسطي و التركيز المميت الكلي للفضلات , و ذلك بتعريض اسماك الكارب الاعتيادي إلى تراكيز مختلفة من الفضلات و لمدة (72) ساعة، حيث تم تقسيم الأسماك إلى سبع مجاميع كل مجموعة تضم ثمانية اسماك كارب اعتيادي فضلا عن مجموعة السيطرة (بدون إضافة

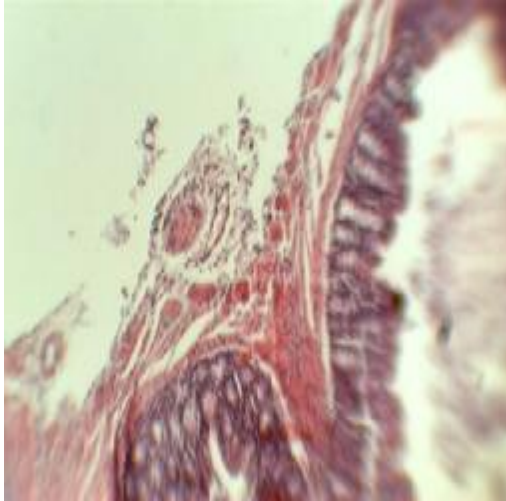
جدول (2) يبين نسبة الهلاكات في اسماك التعرض.

مجموعة	عدد الأسماك	التخفيف	النافقة او الهالكة	غير النافقة او الهالكة	نسبة الهلاك %
(1)	8	الأول	-	8	0%
(2)	8	الثاني	-	8	0%
(3)	8	الثالث	-	8	0%
(4)	8	الرابع	-	8	0%
(5)	8	الخامس	-	8	0%
(6)	8	السادس	4	4	50%
(7)	8	السابع	8	-	100%

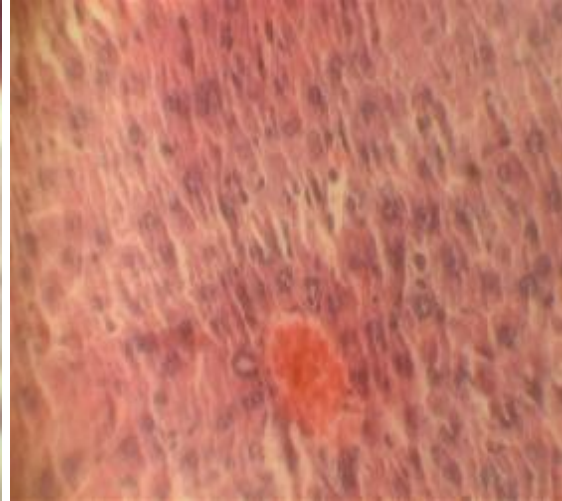
ثانياً : التغيرات المرضية العيانية و النسجية لاعضاء الاسماك

- التغيرات المرضية العيانية: لا توجد تغيرات مرضية عيانية.
- التغيرات المرضية النسيجية:

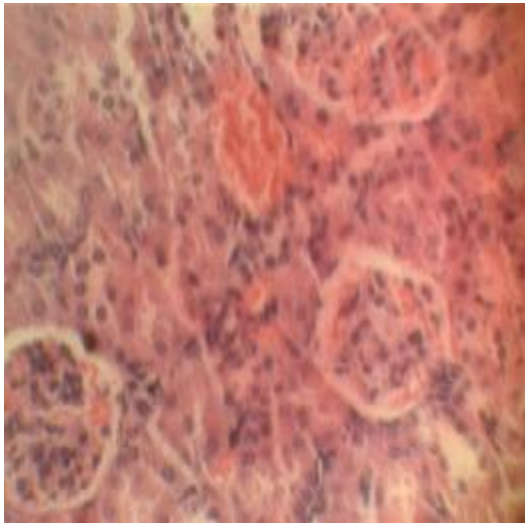
العضو	التغيرات المرضية العيانية	التشخيص المرضي النسجي
الكبد	لا توجد	احتقان الأوعية الدموية وإحاطتها بنكفات التهابية من النوع المزمن , وتفجي vaculation الخلايا الكبدية مع تنخر مفرد في البعض منها . تكاثر خلايا كفر كما في الشكل (1) التشخيص المرضي: التهاب الكبد hepatitis .
البنكرياس	لا توجد	احتقان الأوعية الدموية مع وجود مناطق نخرية مرتشحة بالخلايا الالتهابية ولاسيما النوع المزمن(البلاعم الكبيرة والمفاوية و البلازما) ،تواجد خلايا mast cell التشخيص المرضي chronic pancreatitis .
الامعاء	لا توجد	فرط تنسج الزغابات المعوية كنتيجة لارتشاحها بالخلايا الالتهابية المزمنة ,زيادة الخلايا الكاسية في الطبقة المخاطية كما في الشكل (2) التشخيص المرضي:التهاب الأمعاء chronic enteritis
الغلاصم	لا توجد	تنخن في الأمشاط الغلصمية نتيجة ارتشاحها بالخلايا الالتهابية(اللمفية ,البلازما والبلاعم الكبيرة) مع فقدان شعيراتها الغلصمية واحتقان أوعيتها الدموية وحصول فرط تنسج الصفائح الغلصمية كما في الشكل (3) . التشخيص المرضي : hyperplasia .
الدماغ	لا توجد	تغيرات تنكسية في العصبونات neurons تمثلت بزيادة حمضة الهيولي وتغلظ الأنوية pyknotic مع احتقان الأوعية الدموية كما في الشكل (5).
الكلية	لا توجد	انكماش في الكبيبات الكلوية و انفصال الظهارة من الغشاء القاعدة , توسع في محفظة بومان مع تضخم في الكبيبات وضيق بالنبيبات الكلوية Glomerulonephritis كما في الشكل (4).



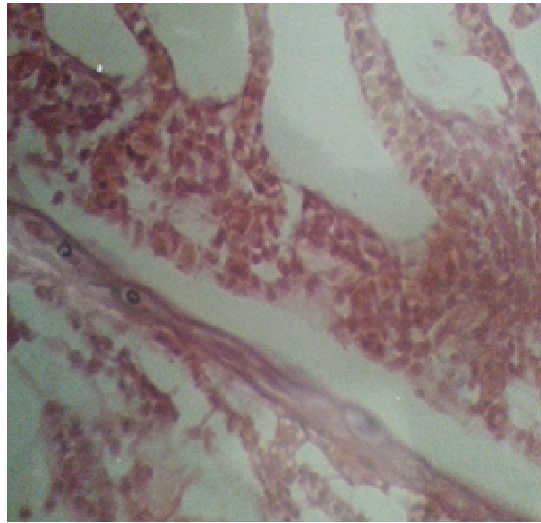
صورة (2) مقطع نسيجي في الامعاء يلاحظ انتعاف الطبقة
المخاطية مع زيادة في عدد الخلايا الكأسية



صورة رقم (1) مقطع للكبد يلاحظ تغلض انوية الخلايا
الكبدية و احتقان الاوردة المركزية و ارتشاح الخلايا
الكبدية بخلايا كوفر تكبير 40X صبغة H&E



صورة (4) مقطع لنسيج الكلية
يلاحظ توسع محفظة بومان و احتقان الاوعية الشعرية
الكبيبية مع ظهور الكلا تكبير 40X صبغة H&E



صورة (3) مقطع في نسيج الغلاصم يبين
حدوث اندماج للصفائح الغلصمية نتيجة
لحصول فرط تنسج قوة التكبير X40
صبغة H&E

- [10].Brauner, C.J., Ballantyne, C.L., Vijayan, M.M., Val, A.L. Crude oil affects air-breathing frequency, blood phosphate levels and ion regulation in an air-breathing teleost fish, *Hoplosternum littorale*. *Comp. Biochem. Physiol.* 123C, 127-134, 1999.
- [11].Stephens, S.M., A.Y.A. Alkindi, C.P. Waring, and J.A. Brown. "Corticosteroid and thyroid responses of larval and juvenile turbot exposed to the water-soluble fraction of crude oil". *J. Fish. Biol.*, 50: 953-964, 1997.
- [12].Lin, C. and Chang.J. "Electron microscopy of albumin synthesis". *Science*, 190: 465-467, 1975.
- [13].Anderson, R.L."Toxicokinetics of fenvalerate on Swiss Rat". *J.Assoc. of Anal-Chem.*, 65:685-689, 1989.
- [14].Luna, L.G. *Manual Of Histopathological Staining Methods Of The Armed Forces Institute Of Pathology* .3rd (ed). U.S.A McCrow Hill Book.Newfoundland, contaminated with petroleum and PCBs. *Arch.Environ. Contam. Toxicol.* 44, 485-492, 1968.
- [15].Van Waarde, G; Van Thillart and kesbeke, F. "Anaerobic Energy Metabdism of the European Eel, *Anguilla Anguilla*". *Journal of Comparative physiology.*, 149 : 469-475, 1983.
- [16].Schwarz, L.P. "Effect of sublethal Concentration of Diazinon on growth rate and histopathological changes". *J. Nutr .*, 27:446-462, 2002.
- [17].Handy, R.D.; Abd- EL Samei , H.A. ; Bayomy , M.F. ; Mahran, A.M., Abdeen, A.M. and EL-Elaimy, E.A. "Chronic Diazinon exposure : Pathologies of spleen,Thymus,blood cell, and Lymph nodes are modulated by dietary protein or Lipid in the mouse", 2002.
- [18].Khan, R.A. and Kiceniuk, J. "Histopathological effects of crude oil on Atlantic cod following chronic exposure Can". *J. Zool.* 62: 2038-2043, 1984.
- [19].Hawkes, J.W., Gryger, E.H. and Olson, O.P. "Effects of petroleum hydrocarbons and chlorinated biphenyls on the morphology of the intestine of chinook salmon, *Oncorhynchus tshawytscha*". *Environ. Res.* 23: 149-161, 1980.
- [20].Roberts, R.J. *Fish pathology*, Baillier Tindall. London, 318PP, 1978.
- [21].Solangi, M.A." Histopathological changes in two estuarine fishes exposed to crude oil and its water soluble fractions". Ph D dissertation. Univ. Southern Mississippi, 1980.
- [22].Haensly, W.E., Neff, J.M., Sharp, J.R., Morris, A.C., Bedgood, M.F. and Boem, P.D. "Histopathology of *Pleuronectes platessa* L". from Aber Wrac'h and Aber Benoit, Brittany, France: long-term effects of the Amoco Cadiz crude oil spill. *J. Fish Diseases* 5: 365-391, 1982.