

## TRATAMIENTO SISTÉMICO DEL PENFIGOIDE CICATRIZAL OCULAR

MARÍA CECILIA JURI<sup>1,5</sup>, DIEGO S. FERNÁNDEZ ROMERO<sup>1</sup>, MARTÍN H. DEVOTO<sup>2</sup>, DANIEL GEORGIETT<sup>3</sup>, JORGE O. ZÁRATE<sup>4</sup>, ALEJANDRO MALBRÁN<sup>5</sup>

<sup>1</sup>Servicio de Alergia e Inmunología, Hospital Británico de Buenos Aires, <sup>2</sup>Sección Oculoplástica y Órbita, Consultores Oftalmológicos, <sup>3</sup>Instituto Oftalmos, <sup>4</sup>Departamento de Patología, Facultad de Medicina, Universidad de Buenos Aires, <sup>5</sup>Unidad de Alergia, Asma e Inmunología Clínica

**Resumen** El penfigoide cicatrizal ocular (PCO) es una enfermedad ampollar autoinmune que produce daño conjuntival grave. Se conoce poco acerca de la respuesta del PCO al tratamiento inmunosupresor. Describimos un grupo de 76 pacientes con PCO, 62 mujeres y 14 hombres. La edad media al diagnóstico fue de  $67 \pm 14$  años, con un retraso de  $7.5 \pm 10$  años. Sesenta se siguieron en nuestro servicio por  $19 \pm 21$  meses. De 51 en quienes se describe la gravedad de la enfermedad al inicio del tratamiento, fue leve en 19 pacientes, moderada en 19, grave en cinco y muy grave en ocho. Las drogas mayormente prescritas fueron dapsona en 35 pacientes, de los que 23 la discontinuaron por efectos adversos, y metotrexate en 42, de los que nueve lo suspendieron. Otros recibieron azatioprina, ciclofosfamida y ciclosporina. A 17 se les indicaron corticoides orales, además del inmunosupresor. Cuatro combinaron dos drogas para controlar la enfermedad. Tres pacientes refractarios recibieron gammaglobulina EV con buena respuesta. De 48 evaluados, 39 mostraron mejoría, ocho no tuvieron cambios y uno progresó. En nuestra experiencia, metotrexate y azatioprina son efectivos, con baja toxicidad. Dapsona es útil en casos leves, con efectos adversos frecuentes. La gammaglobulina EV fue efectiva en casos refractarios.

**Palabras clave:** penfigoide cicatrizal ocular, inmunosupresión

**Abstract** *Systemic treatment of ocular cicatricial pemphigoid.* Ocular cicatricial pemphigoid (OCP) is a blistering autoimmune disease that can produce severe conjunctival damage. Its response to immunosuppressive treatment is poorly known. We describe a group of 76 patients, 62 women and 14 men. Mean age at diagnosis was  $67 \pm 14$  years old, with a delay to diagnosis of  $7.5 \pm 10$  years. Sixty patients continued their follow up in our services for  $19 \pm 21$  months. Nineteen out of 51 had mild disease, 19 moderate, 5 severe and 8 very severe at onset of treatment. The more frequently prescribed drugs were dapsona, in 35 (23 discontinued it because of adverse effects), and methotrexate in 42 patients, nine of them stopped it. Other patients received azathioprine, cyclophosphamide and ciclosporine. Seventeen received oral steroids in addition to immunosuppressive drugs. Four patients combined two immunosuppressive drugs to control their disease. In three refractory cases IV immunoglobulin (Ig) was administered with good response. From 48 evaluated patients, 39 improved with treatment, eight remained stable and one progressed. In our experience, methotrexate and azathioprine were effective drugs, with low toxicity. Dapsone was useful in mild cases, with frequent adverse effects. IVIg was effective for refractory cases.

**Key words:** ocular cicatricial pemphigoid, immunosuppression

El penfigoide cicatrizal es una enfermedad ampollar autoinmune. Cuando afecta la piel genera ampollas tensas, y cuando lo hace en las mucosas oral, nasal, faríngea, laríngea, esofágica, genital y/o conjuntival, produce erosiones. Las lesiones curan con cicatrización. Ocasionalmente, la enfermedad afecta exclusivamente al ojo y toma el nombre de penfigoide cicatrizal ocular puro (PCO), que se manifiesta, inicialmente, como una conjuntivitis crónica cicatrizante<sup>1</sup>.

La característica de estas enfermedades es la presencia de autoanticuerpos dirigidos a las estructuras responsables del anclaje de las células epiteliales a la membrana basal. Algunos de los autoanticuerpos característicos del PCO están dirigidos a la integrina  $\alpha 6 \beta 4$ , que es una proteína celular transmembrana que forma parte integral del hemidesmosoma<sup>2</sup>. Otros anticuerpos reconocen a la laminina-5 (también conocida como epiligrina), la molécula de adhesión de la matriz extracelular, ligando de la integrina  $\alpha 6 \beta 4$ , mencionada<sup>3</sup>. El depósito lineal de inmunoglobulinas o del componente C3 del complemento en la membrana basal epitelial conjuntival es la característica inmunopatológica principal del PCO tal cual se demuestra por inmunofluorescencia directa<sup>4</sup>.

Recibido: 5-V-2011

Aceptado: 20-XII-2011

**Dirección Postal:** Dra. María Cecilia Juri, Billinghurst 1747 PB B, 1425 Buenos Aires, Argentina  
Fax: (54 -11) 4382-8302 e-mail: mceciliaj@yahoo.com.ar

El examen microscópico de la conjuntiva muestra separación subepitelial de la membrana basal y, en la fase aguda, el estroma infiltrado por linfocitos T activados, mastocitos, macrófagos, células dendríticas y neutrófilos. La disrupción de la unión célula - membrana basal lleva a la formación de la bulla, que se erosiona rápidamente en las mucosas por el trauma local. En fases más avanzadas predomina la cicatrización<sup>5</sup>.

El curso clínico del PCO se caracteriza por inflamación ocular crónica o recurrente, una lenta progresión desde una conjuntivitis crónica hacia la fibrosis subepitelial, retracción y/o borramiento del fórnix, simbléfaron y anquilobléfaron, entropión, triquiasis y finalmente queratinización de la superficie conjuntival y corneal. Este proceso típicamente lleva años y conduce a la ceguera<sup>6</sup>.

El objetivo del tratamiento en el PCO es disminuir la inflamación y prevenir la cicatrización, para lo que se utilizan múltiples drogas, en forma tópica y sistémica. Los tratamientos tópicos resultan poco eficaces por sí solos para controlar la actividad de la enfermedad<sup>7-8</sup>. Aproximadamente el 75% de los pacientes con PCO requiere inmunosupresión sistémica<sup>9</sup> y el 46% de ellos necesita un tratamiento sistémico continuo para evitar las recidivas<sup>10</sup>. Los corticoides sistémicos en altas dosis pueden controlar la inflamación y la cicatrización, pero están bien establecidos los efectos adversos del tratamiento prolongado con estas drogas<sup>11</sup>. En el corto plazo, diferentes agentes inmunosupresores han demostrado utilidad para frenar la progresión de esta enfermedad. Hay escasa información disponible y pocos estudios que describen la evolución y respuesta a los distintos tratamientos inmunosupresores en estos pacientes<sup>12, 10, 13</sup>. El objetivo de este trabajo es describir nuestra experiencia con un grupo de 76 pacientes con diagnóstico de PCO y su respuesta al tratamiento inmunosupresor.

## Materiales y métodos

Revisamos las historias clínicas de los pacientes con diagnóstico de PCO, seguidos en nuestros servicios, entre octubre de 1999 y julio de 2009.

Todos fueron diagnosticados y derivados a nuestra consulta por médicos oftalmólogos, con diagnóstico clínico de PCO, en presencia de cicatrización conjuntival progresiva. En un grupo se obtuvo diagnóstico histopatológico, sin embargo, los oftalmólogos especialistas no descartaron el diagnóstico en aquellos enfermos que presentaron biopsias negativas, o a los que no se realizó la misma, en presencia de manifestaciones clínicas características.

En todos registramos la edad al comienzo de los síntomas, el retraso diagnóstico, las características anatomopatológicas en la biopsia conjuntival y la presencia de compromiso extraocular.

En aquellos que tuvieron un seguimiento superior a las tres consultas se evaluó, además, la gravedad de la enfermedad en la primera consulta, el tratamiento prescrito, los efectos adversos relacionados al mismo y la evolución clínica. Todos los que recibieron tratamiento inmunosupresor presentaban

actividad de su enfermedad, independientemente de la gravedad de la misma.

Se consideró como leve, a la enfermedad con presencia de cicatrización y fibrosis subconjuntival; moderada, al acortamiento del fondo de saco inferior del ojo; grave, a la presencia de simbléfaron con compromiso horizontal, y muy grave, ante la observación de anquilobléfaron. La actividad se determinó por la presencia de fotofobia, dolor ocular, hiperemia conjuntival, edema y cicatrización progresiva.

A los pacientes con enfermedad leve y, al inicio del estudio, a algunos con enfermedad moderada a grave, con valores normales de glucosa 6 fosfato deshidrogenasa (G6PDH), se les prescribió, como droga de primera elección, dapsona. A aquellos con enfermedad moderada a grave y durante los primeros años del estudio se les indicó ciclofosfamida o azatioprina, dependiendo de la disponibilidad de las drogas, más tarde se cambió por metotrexate; ocasionalmente utilizamos ciclosporina. Los pacientes con enfermedad grave con mala respuesta al tratamiento con una droga recibieron una combinación de los inmunosupresores mencionados anteriormente. En casos de actividad de la enfermedad refractaria al tratamiento con dichas drogas se les prescribió gammaglobulina endovenosa en dosis inmunomoduladoras.

Todos los pacientes tratados realizaron controles periódicos en nuestros consultorios y con su oftalmólogo, cuya opinión acerca de la actividad de la enfermedad fue fundamental para el seguimiento del tratamiento inmunosupresor. Se realizaron estudios de laboratorio antes del inicio, a los quince días de comenzado el tratamiento y luego, de acuerdo a la droga utilizada: cada cuatro a ocho semanas, con hemograma, tiempo de protrombina, y hepatograma para azatioprina, ciclofosfamida y metotrexate, agregamos creatinina para ciclosporina y, en los casos que recibieron dapsona, hemograma, reticulocitos, láctico deshidrogenasa y haptoglobina. En el laboratorio, previo al tratamiento, a los candidatos para recibir dapsona se les solicitó también G6PDH. Ante cada modificación en las dosis de las drogas utilizadas, se repitió el examen a los 15 días de realizado.

Los pacientes también recibieron, indicados y controlados por su oftalmólogo, tratamientos tópicos, como prednisolona y loteprednol para las reactivaciones y ciclosporina y tacrolimus para el mantenimiento.

Las drogas inmunosupresoras se administraron de la siguiente manera: dapsona 25 a 100 mg/día, metotrexate 7.5 a 20 mg semanales, acompañado por ácido fólico 5 mg semanales, azatioprina 1 a 3 mg/kg/día, ciclofosfamida 1 a 2 mg/kg/día, ciclosporina A 5 mg/kg/día y gammaglobulina, un ciclo de 2 g/kg en dos días y luego 3 ciclos mensuales de 1 g/kg infundidos de la misma manera.

## Resultados

Revisamos las historias de 76 pacientes, 62 mujeres y 14 hombres (relación 4.4:1), con una edad media de 70 años (rango 27 - 94, SD  $\pm$  13.2). La edad media al diagnóstico fue de 67 años (rango 16-93, desvío estándar, DE  $\pm$  13.7), con un retraso en el diagnóstico de 7.5 años (rango 0.16 - 44, DE  $\pm$  9.6).

Se obtuvo una biopsia conjuntival en 58 pacientes (76.3%). En el resto se realizó diagnóstico clínico. En 10 casos (17%) no se encontraba disponible la descripción de las biopsias en la historia clínica. De las 48 biopsias restantes, 31 (64.5%) presentaban los depósitos lineales característicos de inmunoglobulinas o de C3. De éstas, 29

tenían depósitos lineales de IgG, 20 de C3 y una de IgA. Trece biopsias (27%) presentaban depósitos no lineales de los mismos. En dos (4%) se hallaron signos inespecíficos de inflamación, sin depósitos de inmunoglobulinas ni complemento. En otras dos (4%) no se realizó inmunofluorescencia. Veintiséis biopsias (54%) mostraban signos de fibrosis. Diez (21%) presentaban otros signos de inflamación crónica. De las 48 biopsias, 44 fueron informadas como PCO, algunas sin la inmunofluorescencia patognomónica, y cuatro como inflamación crónica inespecífica (Fig. 1).

Cuatro (5%) presentaron compromiso de otras mucosas, además de la conjuntival, dos de ellos tuvieron lesiones orales, uno vulvares y uno orales, nasales y anales. Uno presentó lesiones cutáneas (1.3%). Estos pacientes fueron analizados en forma conjunta con el resto.

De los 76 evaluados, 60 (78.9%) tuvieron un seguimiento mayor a tres consultas en nuestros centros. De estos, el tiempo medio de seguimiento fue de 19 meses (rango 1-99), con una media de 16 consultas (rango 3-102).

De los 60 pacientes en seguimiento, en 9 (15%) no se registró en la historia clínica la gravedad al inicio del tratamiento. De los restantes 51, 19 (37.2%) presentaban enfermedad leve en la primera consulta, 19 (37.2%) moderada, cinco (9.8%) grave y ocho (15.6%) muy grave. Todos estaban activos, a pesar de la medicación local prescrita por su médico oftalmólogo, y fueron derivados para iniciar tratamiento. Aunque no se registraron en forma ordenada los síntomas de actividad, la fotofobia intensa y la epífora fueron característicos.

Treinta y cinco recibieron dapsona, todos ellos como primera droga. Veintitrés (65.7%) suspendieron la medicación, con una continuidad media de tratamiento de nueve meses. Las causas de la suspensión fueron hemólisis en nueve (35%), ineficacia en 11 (48%) y otro tipo de toxicidad en seis (26%).

Cuarenta y dos recibieron metotrexate, siendo ésta la droga más utilizada en nuestro grupo. Veintitrés (54.8%) lo recibieron como primera droga, y el resto, luego de haber recibido previamente: dapsona en 17, azatioprina en uno y ciclofosfamida en otro. Tres (7.1%) suspendieron el metotrexate por hepatitis, definida como el aumento sostenido de las transaminasas por encima del 50% del valor normal por más de seis meses, uno (2.4%) por neumonitis, dos (4.8%) por ineficacia, dos por intolerancia gastrointestinal (4.8%) y uno al realizársele diagnóstico de carcinoma de mama (2.4%) (Fig. 2).

A 10 se les indicó azatioprina. Sólo dos de ellos lo recibieron como primera droga. Tres lo recibieron luego de realizar tratamiento con dapsona y metotrexate, dos luego de recibir dapsona, metotrexate, ciclofosfamida y gamaglobulina, uno luego de metotrexate y ciclofosfamida, uno luego de dapsona y ciclofosfamida y uno luego de metotrexate. Dos suspendieron el tratamiento (20%), por ineficacia de la droga y por toxicidad.

Seis fueron tratados con ciclofosfamida. En ninguno de ellos fue indicada como droga de primera elección. Tres la recibieron luego del tratamiento con dapsona, uno luego de metotrexate y dos luego de dapsona y metotrexate. Cinco (71.4%) suspendieron la droga, uno (14.3%) por falta de disponibilidad de la misma, uno (14.3%) por remi-

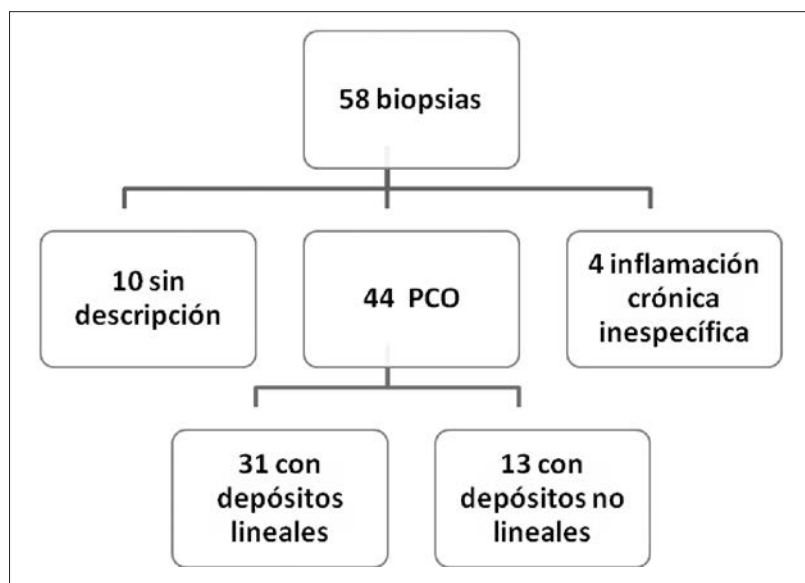


Fig. 1.– Resultado de las biopsias realizadas.

sión de la enfermedad, y los otros tres (43%), por causas no documentadas (Fig. 3).

A uno se le indicó ciclosporina, la cual fue suspendida luego de 15 meses de tratamiento por ineficacia. Había recibido metotrexate y ciclofosfamida previamente. A esta paciente se le diagnosticó linfoma durante el tratamiento y falleció a causa del mismo.

Se les administraron corticoides orales a 17 con enfermedad grave, siempre en forma conjunta con otro agente inmunosupresor.

En cuatro se requirió el uso de dos drogas inmunosupresoras para controlar la actividad de la enfermedad.

Las combinaciones utilizadas fueron metotrexate más azatioprina en tres de ellos, y metotrexate más ciclosporina en el cuarto.

Tres pacientes refractarios al tratamiento con combinaciones de inmunosupresores recibieron infusiones endovenosas de gammaglobulina, con buena tolerancia y mejoría de la enfermedad. Los tratamientos previos habían sido metotrexate, ciclofosfamida y ciclosporina en uno, dapsona, metotrexate y azatioprina en otro y dapsona, ciclofosfamida y metotrexate en el tercero. (Fig. 4).

Una paciente con enfermedad grave alcanzó la remisión a los 23 meses de recibir ciclofosfamida, por lo

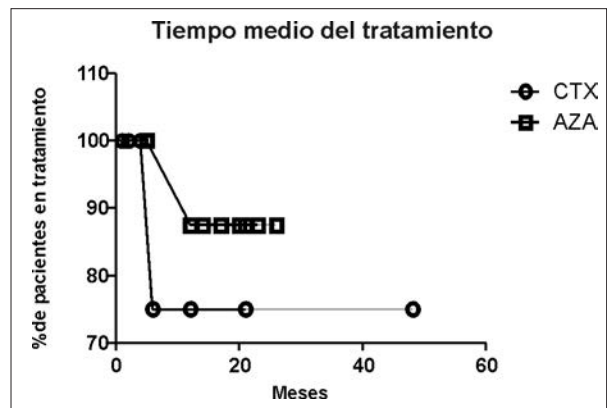
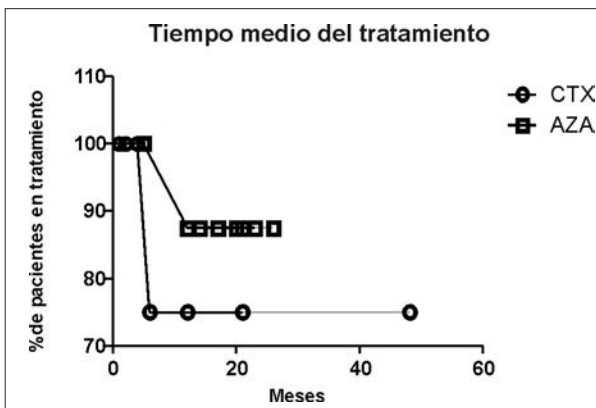


Fig. 2.– Curva de Kaplan y Meier. Tiempo medio de tratamiento de dapsona (DAPS) y metotrexate (MTX).

Fig. 3.– Curva de Kaplan y Meier. Tiempo medio de tratamiento de azatioprina (AZA) y ciclofosfamida (CTX).

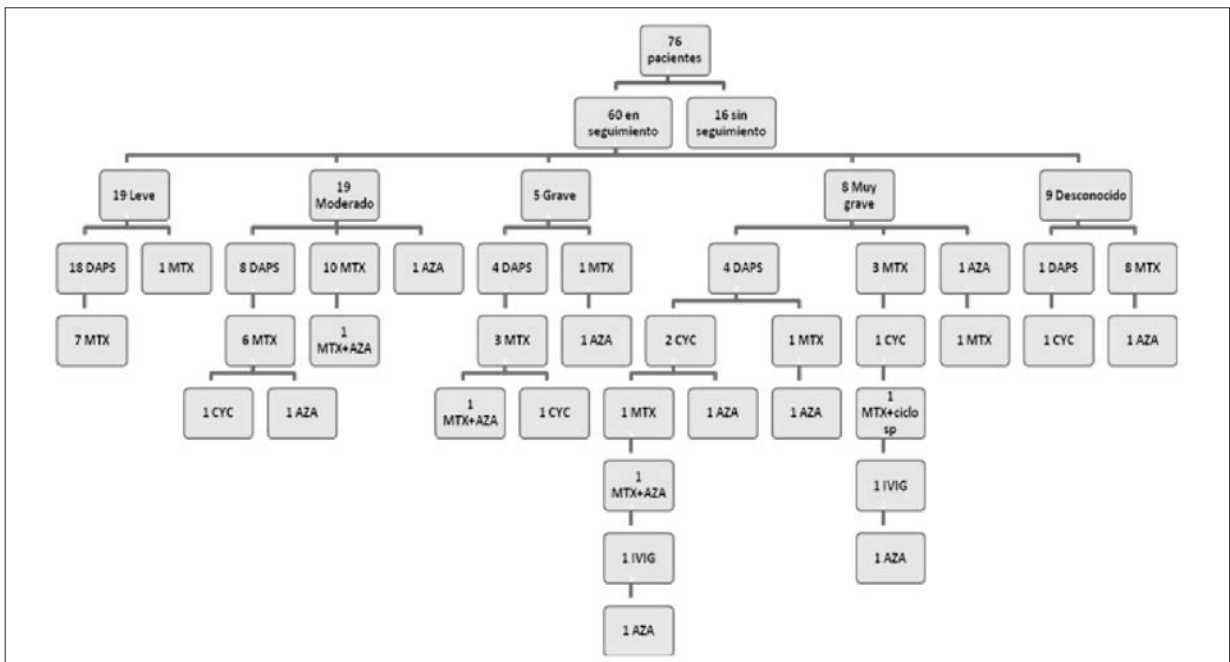


Fig. 4.– Resumen de tratamientos realizados según gravedad de la enfermedad.

cual suspendió el tratamiento. A los dos años presentó una recaída de la enfermedad por lo que se le indicó metotrexate.

De los 60 que continuaron su seguimiento y recibieron tratamiento en nuestros servicios, se pudo valorar su evolución en 48. De éstos, 39 (81%) presentaron mejoría clínica, uno (2%) presentó progresión de la enfermedad, y ocho (17%) no mostraron cambios evolutivos con el tratamiento.

## Discusión

Describimos un grupo de pacientes, predominantemente mujeres, con una edad promedio al diagnóstico de PCO de 67.5 años, concordante con otras poblaciones publicadas<sup>7, 14</sup>. El retraso promedio al diagnóstico fue de 7.5 años y muchos tenían, además de actividad de la enfermedad, daños estructurales de difícil reversibilidad. El 53.3% presentaba enfermedad moderada a grave al inicio del tratamiento.

Todos los pacientes recibieron corticoides tópicos, y muchos, colirios con ciclosporina o tacrolimus, sin control de la inflamación ocular, por lo que fueron derivados para recibir terapia sistémica. En aquellos con mucha actividad de la enfermedad utilizamos meprednisona oral 40 mg/día por varias semanas hasta alcanzar la mejoría, con lenta disminución de la dosis durante meses. Los corticoides orales son eficaces para disminuir la actividad y controlar el proceso de cicatrización, pero su efecto no es sostenido y los eventos adversos de su uso continuado son inaceptables. Como son frecuentes las recaídas de la enfermedad cuando se disminuye su dosis, se considera necesario el uso de drogas inmunosupresoras para el control de la enfermedad.

Muchos factores hacen que el tratamiento inmunosupresor del PCO sea difícil. En general se trata de pacientes mayores, y los agentes inmunosupresores utilizados son potencialmente más tóxicos en este grupo etario<sup>10</sup>. Las recaídas de la enfermedad luego de suspendido el tratamiento son la regla, sólo uno de nuestros pacientes pudo suspender el tratamiento con inmunosupresores. Por lo tanto, es necesario mantenerlos bajo tratamiento por períodos prolongados de tiempo, y esto aumenta el riesgo de efectos adversos.

El metotrexate fue la droga que más utilizamos, con buena tolerancia a largo plazo y con buena respuesta. Es de toma semanal, tiene buena tolerancia y el control de su toxicidad es menos frecuente. McCluskey y col. informan éxito en controlar la inflamación en el 89% de los ojos con enfermedad leve a moderada<sup>15</sup>.

En nuestro grupo, en el 78.6% de los tratados con metotrexate la droga mantuvo la eficacia por largos períodos de tiempo, el resto debió suspenderlo por efectos adversos.

Como ha sido descrito, la dapsona fue la medicación que causó mayor cantidad de efectos adversos<sup>10</sup> y se suspendió el tratamiento en el 66% de los casos, con una continuidad media de tratamiento de nueve meses. El efecto adverso más frecuente fue la hemólisis, en el 35% de los casos (39% en el trabajo antes mencionado) a pesar de los niveles normales de G6PDH pre-tratamiento. Como en Tauber et al<sup>13</sup>, el 48% la suspendió por ineficacia.

La azatioprina y la ciclofosfamida se utilizaron en menor cantidad de oportunidades, con eficacia y buena tolerancia. La ciclofosfamida oral falta en el mercado farmacológico frecuentemente y ha sido una causa de cambio en el tratamiento y de pérdida de pacientes. La ciclosporina se utilizó en uno sólo y resultó ineficaz, lo que concuerda con los hallazgos en otros estudios<sup>13, 17, 18</sup>.

Los efectos adversos más frecuentes, en conjunto fueron hemólisis, intolerancia gastrointestinal, neumonitis y hepatitis. Dos pacientes presentaron neoplasias durante el tratamiento, una de ellas carcinoma de mama, y la otra, linfoma.

En pacientes con actividad sin respuesta a corticoides y un inmunosupresor, fue necesaria la utilización de más de una droga para controlar la inflamación. Se desconoce qué combinaciones son las más efectivas y con menos toxicidad<sup>12</sup>. En nuestro caso, la combinación más utilizada fue metotrexate con azatioprina.

Tres con actividad recalcitrante de la enfermedad y que resultaron refractarios al tratamiento con estas drogas inmunosupresoras recibieron gammaglobulina endovenosa en dosis inmunomoduladoras. Todos tuvieron una buena respuesta y buena tolerancia al tratamiento, tal como lo refiere el trabajo de Letko et al., el cual concluye que la gammaglobulina impresiona ser más potente y segura que la inmunosupresión tradicional para controlar la enfermedad<sup>18</sup>. Esto hace de la gammaglobulina una alternativa muy útil en este grupo selecto<sup>10, 19, 20</sup>.

El 81% de los pacientes en los que se pudo evaluar la evolución presentaron mejoría de la enfermedad, aunque como se mencionó previamente, solo en uno se logró suspender la medicación. En el 2% progresó la enfermedad a pesar de haber recibido un tratamiento inmunosupresor agresivo. Este nivel de fracaso coincide con Foster y col. que mostraron que el tratamiento inmunosupresor alteró la progresión de la enfermedad en 14 de 15 pacientes, pero la misma progresó en los ocho controles sin tratamiento<sup>21</sup>.

Una de las limitaciones principales en este estudio es la naturaleza retrospectiva del mismo. En enfermedades de bajísima frecuencia, el diseño prospectivo hace muy difícil la inclusión de pacientes. La combinación de tres centros con muchos años de seguimiento hizo posible el análisis retrospectivo de muchos casos. Es importante recalcar que esta enfermedad afecta a personas mayores que salen del seguimiento por causas ajenas a su enfermedad ocular. De hecho, hasta el momento de la recolección de nuestros datos, solo había publicados dos estudios pros-

pectivos pero ninguno de ellos aleatorizado, doble ciego y controlado con placebo. Durante el seguimiento de los pacientes a lo largo de los años hubo variaciones en los tratamientos, no solo por la respuesta al mismo o por los efectos adversos, sino también por falta de disponibilidad de las drogas y por la aparición de estudios que avalaban el uso de nuevos tratamientos.

En conclusión, el PCO es una enfermedad poco común, que liberada a su evolución natural, conduce a la ceguera. Requiere tratamiento sistémico con drogas inmunosupresoras y, eventualmente, gammaglobulina endovenosa en altas dosis. El metotrexate, la azatioprina y la ciclofosfamida son todas buenas opciones para inducir la remisión de la enfermedad, pero el tratamiento deberá ser sostenido las más de las veces. Ocasionalmente, los pacientes requieren una combinación de inmunosupresores para mejorar. Finalmente, un pequeño grupo de pacientes no responde al tratamiento; para ellos deberán dirigirse los próximos estudios.

**Conflictos de interés:** Los autores declaran no tener conflictos de interés.

## Bibliografía

1. Hoang-Xuang T, Robin H, Demers PE, et al. Pure ocular cicatricial pemphigoid. A distinct immunopathologic subset of cicatricial pemphigoid. *Ophthalmology* 1999; 106: 355-61.
2. Tyagi S, Bhol K, Natarajan K, Livir-Rallatos C, Foster CS, Ahmed AR. Ocular cicatricial pemphigoid antigen: partial sequence and biochemical characterization. *Proc Natl Acad Sci USA* 1996; 93: 14714-9.
3. Coronella G, Amato L, Berti S, et al. Ocular nonsacrificing mucous membrana pemphigoid associated with antilaminin-5 antibodies. *Clin Exp Dermatol* 2005; 30: 679-81.
4. Thorne JE, Anhalt GJ, Jabs DA. Mucous membrane pemphigoid and pseudopemphigoid. *Ophthalmology* 2004; 111: 45-52.
5. Eschle-Meniconi ME, Ahmad SR, Foster CS. Mucous membrane pemphigoid: an update. *Curr Opin Ophthalmol* 2005; 16: 303-7
6. Malbrán A, Devoto MH. Penfigoide cicatrizal ocular. *Medicina (B Aires)* 2006; 66: 154.
7. Foster CS. Cicatricial pemphigoid. *Trans Am Ophthalmol Soc* 1986; 84: 527-663.
8. Mondino BJ, Brown SI. Immunosuppressive therapy in ocular cicatricial pemphigoid. *Am J Ophthalmol* 1983; 96: 453-9.
9. Elder MJ, Bernauer W, Leonard J, Dart JK. Progression of disease in ocular cicatricial pemphigoid. *Br J Ophthalmol* 1996; 80: 292-6.
10. Miserocchi E, Baltatzis S, Roque MR, et al. The effect of treatment and its related side effects in patients with severe ocular cicatricial pemphigoid. *Ophthalmology* 2002; 109: 111-8.
11. Hardy KM, Perry HO, Pingree GC, Kirby TJ. Benign mucous membrane pemphigoid. *Arch Dermatol* 1971; 104: 467-75.
12. Saw VP, Dart JK, Rauz S, et al. Immunosuppressive therapy for ocular mucous membrane pemphigoid. *Ophthalmology* 2008; 115: 253-61.
13. Tauber J, Sainz De la Maza M, Foster CS. Systemic chemotherapy for ocular cicatricial pemphigoid. *Cornea* 1991; 10: 185-95.
14. Mondino BJ, Borown SI. Ocular cicatricial pemphigoid. *Ophthalmology*. 1981; 88: 95-100.
15. McCluskey P, Chang JH, Singh R, Wakefield D. Methotrexate therapy for ocular cicatricial pemphigoid. *Ophthalmology* 2004; 111: 796-801.
16. Foster CS, Neumann R, Tauber J. Long term results of systemic chemotherapy for ocular cicatricial pemphigoid. *Doc Ophthalmology* 1992; 82: 223-9.
17. Neumann R, Tauber J, Foster CS. Remission and recurrence after withdrawal of therapy for ocular cicatricial pemphigoid. *Ophthalmology* 1991; 98: 858-62.
18. Letko E, Miserocchi E, Daoud YJ, et al. A nonrandomized comparison of the clinical outcome of ocular involvement in patients with mucous membrane (cicatricial) pemphigoid between conventional immunosuppressive and intravenous immunoglobulin therapies. *Clin Immunol* 2004; 111: 303-10.
19. Foster CS, Ahmed AR. Intravenous immunoglobulin therapy for ocular cicatricial pemphigoid. *Ophthalmology* 1999; 106: 2136-43.
20. Sami N, Letko E, Androudi S, et al. Intravenous immunoglobulin therapy in patients with ocular cicatricial pemphigoid: a long term follow up. *Ophthalmology* 2004; 111: 1380-2.
21. Foster CS, Wilson LA, Ekins MB. Immunosuppressive therapy for progressive ocular cicatricial pemphigoid. *Ophthalmology* 1982; 89: 340-53.

-----

*La realidad de la que podemos hablar jamás es la realidad en sí.*

Werner Heisenberg (1901-1976)

Premio Nobel de Física, 1932