

Aplicaciones no coronarias de la tomografía computada cardíaca

Non-Coronary Applications of Cardiac Computed Tomography

GASTÓN A. RODRÍGUEZ GRANILLO^{1,2,3}, CARLOS INGINO^{1,MTSAC}, ALEJANDRO CHERRO^{1,MTSAC}, HECTOR LAMBRE¹, PEDRO LYLYK¹

Recibido: 06/01/2010
Aceptado: 25/02/2010

Dirección para separatas:
ENERI-Clinica La Sagrada Familia
José Hernández 1642, C1426EOB
Buenos Aires, Argentina
Teléfono: (011) 6343-7800
grodriguezgranillo@gmail.com

RESUMEN

El gran valor predictivo negativo de la angiografía coronaria por tomografía computada multidetector (ACTCMD), ha llevado a la creciente incorporación del método en el algoritmo diagnóstico para pacientes con sospecha de enfermedad coronaria. Además, gracias a una adquisición volumétrica del área cardíaca y al gatillado electrocardiográfico, la ACTCMD permite simultáneamente, realizar reconstrucciones submilimétricas en todos los ángulos posibles y en distintos tiempos del ciclo cardíaco. Esto genera un escenario propicio para la evaluación morfológica y funcional, y abre un amplio abanico de aplicaciones no coronarias posibles; la mayoría de ellas evaluables durante el mismo estudio de las arterias coronarias, y sin requerimiento de contraste ni radiación adicional. La capacidad de evaluar simultáneamente morfología y función, permite una aproximación comprensiva de un amplio espectro de patologías mediante un mismo estudio.

REV ARGENT CARDIOL 2011;79:281-291.

Palabras clave > Diagnóstico por imágenes - Perfusión - Viabilidad - Tomografía - Función ventricular

En los últimos cinco años, la coronariografía por tomografía computada multidetector (ACTCMD) se ha posicionado rápidamente como un método diagnóstico no invasivo alternativo a la cinecoronariografía convencional (CCG), particularmente en pacientes con probabilidad pretest intermedia. Estudios multicéntricos demostraron no solo una elevada precisión diagnóstica de la ACTCMD para detectar estenosis coronaria, sino también un rendimiento similar a la CCG en cuanto a la predicción de revascularización. (1,2) La elevada precisión diagnóstica del método y, puntualmente, su valor predictivo negativo cercano al 100%, ha llevado a la creciente incorporación de la ACTCMD en el algoritmo diagnóstico de pacientes con sospecha de enfermedad coronaria.

En paralelo, gracias a una adquisición volumétrica del área cardíaca y al gatillado electrocardiográfico, la ACTCMD permite reconstrucciones submilimétricas en todos los ángulos posibles y en distintos tiempos del ciclo cardíaco. Esto genera un escenario propicio para la evaluación morfológica y funcional, abriendo un amplio abanico de aplicaciones no coronarias posibles. (3,4) Además, la cinética del contraste yodado es similar a la observada con contrastes paramagnéticos (gadolinio) en estudios de resonancia magnética (RM), permitiendo la evaluación de perfusión y viabilidad miocárdica. (5-7)

En el presente artículo, se plantean las aplicaciones no coronarias de la TCMD cardíaca, que se pueden llevar a cabo durante la misma adquisición convencional de arterias coronarias y sin incremento de la dosis de radiación efectiva ni del volumen de contraste (Tabla 1).

Función ventricular global y segmentaria

La adquisición mediante gatillado electrocardiográfico retrospectivo permite evaluar la función miocárdica con precisión. La medición de volúmenes se realiza generalmente mediante el método de Simpson, luego de trazar manualmente los bordes endocárdicos. De este modo, se puede estimar fracción de eyección, volúmenes de fin de diástole y fin de sístole, y masa miocárdica, los cuales presentan una gran concordancia con la RM, el estándar de referencia. (8,9) Por otra parte, existe una excelente concordancia entre la TCMD cardíaca y el ecocardiograma bidimensional para la evaluación regional de la motilidad parietal, con un 96% de los segmentos clasificados de igual manera, lo que corresponde a un kappa de 0,82 (Figura 1). (10)

Hay que remarcar la factibilidad de realizar evaluación funcional con una reducción significativa de la dosis de radiación efectiva, sin implicar detrimento de la calidad. Esto es posible utilizando una técnica de adquisición mediante gatillado electrocardiográfico

¹ ENERI-Clinica La Sagrada Familia

² Sanatorio Otamendi

³ Consejo Nacional de Investigaciones Científicas y Técnicas (CONICET)

retrospectivo con modulación del tubo, que permite bajar significativamente la dosis de radiación efectiva al reducir la exposición fuera de la ventana diastólica óptima (utilizada para la evaluación de las arterias coronarias) (*ver* Tabla 1). (11)

Caracterización del infarto, perfusión en reposo y viabilidad miocárdica

Desde hace varias décadas, las imágenes de perfusión miocárdica son consideradas el estándar de referencia para la evaluación del pronóstico y la toma de decisiones en pacientes con enfermedad coronaria. (12) En los últimos 30 años, la perfusión miocárdica ha sido un territorio dominado por la TC por emisión de fotones simples (SPECT, *Single Photon Emission Computed Tomography*) y la TC por emisión de positrones (PET, *Positron Emission Tomography*); hecho sustentado por robusta evidencia, lo que permite demostrar que el pronóstico se relaciona con la presencia de isquemia inducible por esfuerzo o fármacos. (13-15) Sin embargo,

existen limitaciones inherentes a estos métodos, como la dosis de radiación, la escasa disponibilidad del PET, y los artefactos de atenuación. (13) Mas recientemente, el estudio de perfusión miocárdica mediante RM cardíaca se instaló rápidamente como un método que presenta una gran precisión para la evaluación de isquemia, con resultados equivalentes al SPECT. (16-19)

En el infarto agudo de miocardio, debido a la obstrucción microvascular y a la reducción en la densidad capilar, las imágenes obtenidas durante el paso del contraste (gadolinio) por el ventrículo izquierdo demuestran regiones hipodensas correspondientes a regiones infartadas debido al retraso en la llegada del contraste al núcleo del infarto. Del mismo modo, al incrementarse el volumen de distribución y el tiempo de lavado de contraste, las regiones infartadas presentan un característico realce tardío de contraste. (16-19) Una de las principales características de la RM es que permite discriminar entre infartos transmurales y subendocárdicos, siendo la transmuralidad un factor determinante en cuanto a la predicción de recuperación funcional. (20)

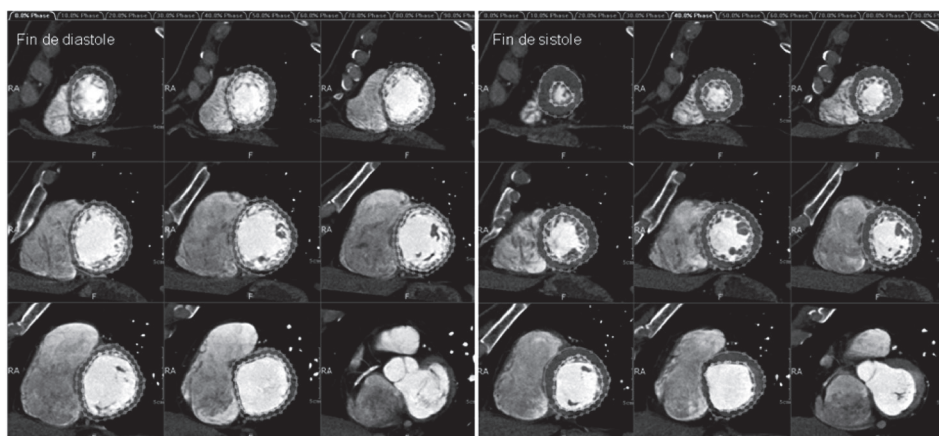


Figura 1. Evaluación regional de la motilidad parietal [eje corto de base a punta, en fin de diástole (izquierda) y fin de sístole (derecha)], demostrando aquinesia y disminución significativa del engrosamiento inferobasal. Evaluación de volúmenes, fracción de eyección y masa miocárdica.

| Gatillado electrocardiográfico | Gatillado electrocardiográfico | |
|--|--------------------------------|-------------|
| | Retrospectivo | Prospectivo |
| Evaluación de arterias coronarias | X | X |
| Función y morfología ventricular (8-10) | X | O |
| Perfusión miocárdica en reposo (5,7,21-25) | X | X |
| Perfusión miocárdica en estrés* (5,39-40) | X | X |
| Evaluación de secuela de infarto (21-27,29,30) | X | X |
| Realce tardío de contraste (viabilidad)** (7,21-27) | X | X |
| Detección de masas y fuentes embolígenas (30,62,64,65) | X | X |
| Cardiopatías congénitas (69-71) | X | - |
| Evaluación de pericardio (72-73) | X | X |
| Evaluación de valvulopatías (42-51) | X | O |
| Evaluación de venas pulmonares (59) | X | X |
| Evaluación de seno coronario y venas coronarias (52-54,68) | X | X |

Tabla 1. Aplicaciones no coronarias de la TCMD cardíaca durante el mismo estudio de arterias coronarias con gatillado electrocardiográfico retrospectivo (radiación durante la totalidad del ciclo cardíaco) y prospectivo (radiación selectiva sólo en fin de diástole).

* Estudio realizable mediante administración adicional de contraste.40

** Estudio realizable mediante un scan adicional.

El campo de la ACTCMD condujo a investigar aplicaciones no coronarias del método. Una de las mayores argumentaciones en contra de esta técnica ha sido que la evaluación es exclusivamente anatómica, si bien en la última década se hicieron numerosos esfuerzos para superar dicha limitación mediante una evaluación concomitante de la perfusión miocárdica. (5,7,21-25) El sustento fisiopatológico de este concepto es similar al del gadolinio por RM, debido a que ambos medios de contraste presentan una cinética similar. Por lo tanto, existe una congruencia conceptual entre los métodos acerca de la evaluación de perfusión y viabilidad miocárdica.

Numerosos estudios ex vivo e in vivo han validado la utilización de la TCMD cardíaca para la evaluación de perfusión y viabilidad miocárdicas. En resumen, debido a que las imágenes se adquieren durante el paso del contraste por el ventrículo izquierdo, las regiones hipoperfundidas presentan una hipotenuación característica, lo que permite incluso, la medición de unidades de Hounsfield en miocardio infartado y miocardio remoto. Además, el incremento en el volumen de distribución conduce a un retraso en el lavado del contraste, lo que produce un realce tardío en el área infartada (Figura 2). (7,21-27) Ambos patrones son altamente reproducibles y han sido extensamente validados en estudios en animales y en estudios clínicos, con una buena concordancia con el SPECT y la RM, si bien el cociente contraste-ruido es significativamente mejor con la segunda. (28)

La habilidad para discriminar entre miocardio disfuncional pero viable y miocardio necrótico tiene implicancias clínicas de gran importancia, tanto en el pronóstico como en la determinación del tratamiento más adecuado. Una aplicación clínica emergente del realce tardío por TCMD es para la evaluación precoz de viabilidad miocárdica inmediatamente posterior a una angioplastia primaria (ATCP). Un estudio reciente que desarrolló este concepto en pacientes con IAM-ST donde se realizó TCMD cardíaca inmediatamente luego de una ATCP y sin administración de contraste, demostró que, a pesar de cumplirse los objetivos de tiempo puerta balón y de haberse obtenido un resultado epicárdico

óptimo (TIMI 3), la mitad de los pacientes presentaron realce tardío miocárdico. Asimismo, a pesar de no haberse observado diferencias significativas en eventos a seis meses, la presencia de realce tardío se encontró asociada a pobre flujo microvascular, mayor elevación enzimática, peor función ventricular y mayor incidencia de complicaciones durante la internación. (27) Finalmente, los mismos estudios de TCMD con realce tardío permiten identificar la presencia de obstrucción microvascular, un predictor independiente de eventos post-IAM, como regiones hipotenuadas dentro de un área de realce de contraste. (26,29)

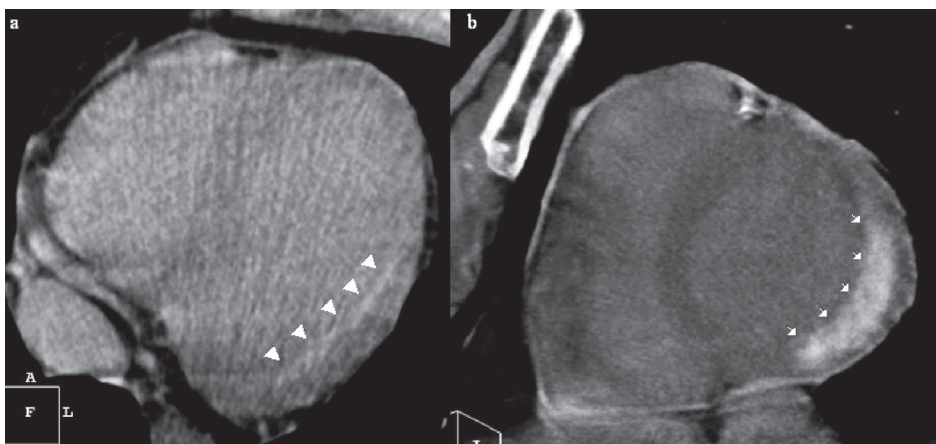
La TCMD cardíaca permite además, evaluar con precisión las características del infarto crónico, así como sus secuelas.

Entre las complicaciones, cabe mencionar la mayor prevalencia de trombos murales apicales observados con TC en comparación con otros métodos (Figura 3), posiblemente atribuida a la gran resolución espacial y la capacidad de evaluar la totalidad del volumen cardíaco. (30)

Por otra parte, la caracterización del infarto crónico por TCMD revitalizó el concepto de metaplasia lipomatosa en el IAM. A pesar de que los depósitos de tejido adiposo intramiocárdico son de fácil detección histopatológica e incluso macroscópica, hasta el año 1997 no existe registro de descripciones acerca de infiltración grasa en el infarto. (31) Recientemente, Su y colaboradores demostraron la presencia de tejido adiposo en el 84% de los infartos crónicos evaluados. (32) Incluso, un estudio de RM que utilizó secuencias específicas para detectar grasa, identificó tejido adiposo en el 78% de los infartos de más de seis meses. (33)

La TCMD puede discriminar fácilmente entre aire, agua, grasa y hueso, con valores de grasa cercanos a los -100 unidades de Hounsfield. Por lo tanto, no sorprende que en los últimos años se llevaran a cabo estudios con el objetivo de caracterizar el infarto por TCMD. Estos estudios confirmaron que el tejido infartado está compuesto principalmente por tejido adiposo, si bien los niveles de atenuación encontrados (mayores que los de la grasa pericárdica) indican posiblemente una interposición de tejido adiposo, fibrosis y fibras

Figura 2. Secuela de infarto subendocárdico (panel A) y transmural (panel B) detectado inmediatamente luego de una angioplastia primaria mediante TC cardíaca sin contraste ni control de la frecuencia cardíaca (realce tardío del contraste administrado durante la intervención). Reproducción con permiso de Rodríguez-Granillo GA et al.²⁷



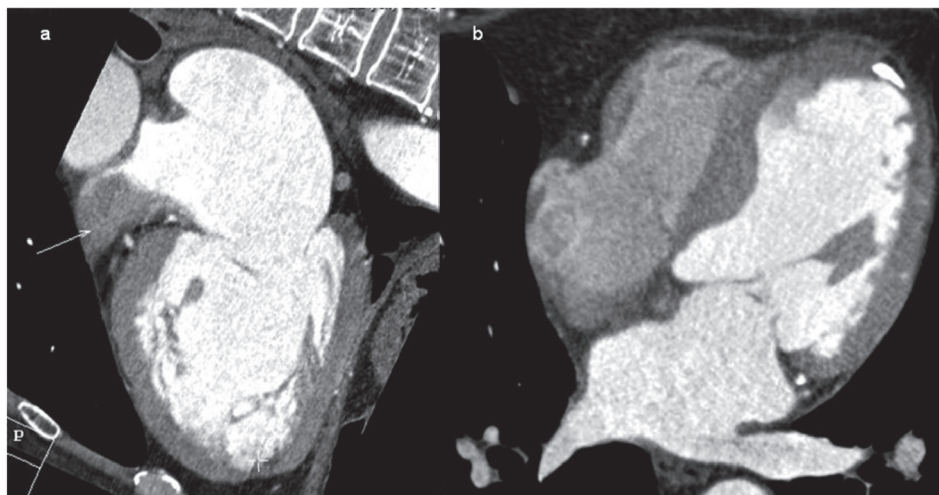


Figura 3. Trombo en orejuela izquierda (panel **A**, flecha). Trombo mural apical, con adelgazamiento parietal significativo y calcificación parcial (panel **B**).

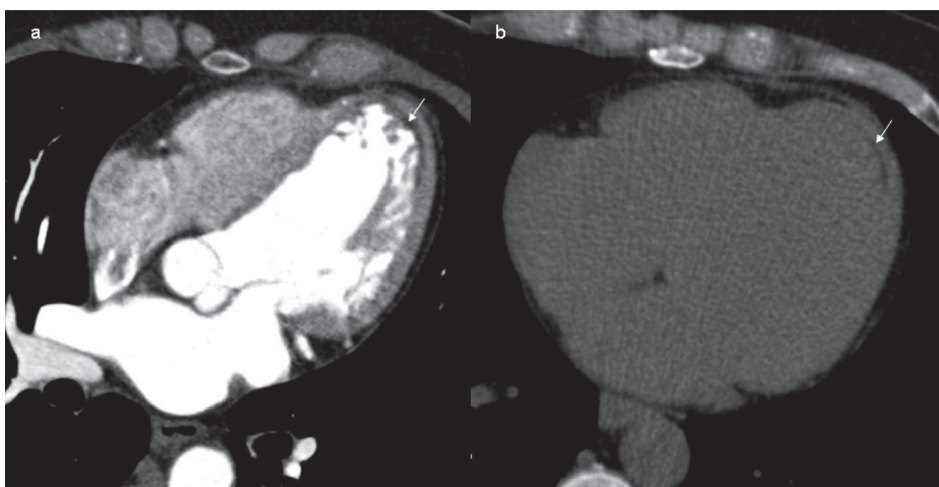


Figura 4. Secuela de infarto de miocardio anterior. Se observa una zona hipodensa (no profunda) subendocárdica en el estudio contrastado (panel **A**). La presencia de metaplasia lipomatosa se confirma al obtenerse valores de atenuación de densidad grasa en la adquisición convencional del score de calcio (panel **B**).

miocárdicas en el infarto (Figura 4). (30-32,34) Estos resultados debaten el largamente establecido concepto de cicatriz miocárdica, cuyo significado, que proviene del latín *cicatrix*, es una escara que resulta de la formación y contracción de tejido fibroso.

La alta prevalencia de tejido adiposo en el IAM hace posible la identificación de infarto crónico incluso sin la adición de contraste, como pudo demostrarse en un estudio reciente, donde se observó una sensibilidad del 66% y una especificidad del 100% del score de calcio coronario para la detección de infarto crónico (Figura 4). (30)

Cabe mencionar que, debido al fenómeno de endurecimiento del haz de rayos X que afecta generalmente los segmentos inferobasales, es frecuente observar una tenue hipoatenuación miocárdica que simula zonas hipoperfundidas, si bien dicho artefacto puede ser discriminado con facilidad por observadores experimentados. (35)

Evaluación anatomofuncional para la detección de isquemia

Recientemente, dos importantes estudios invasivos que evaluaron el flujo de reserva coronaria (DEFER

y FAME) remarcaron la importancia de la evaluación funcional, al demostrar que la revascularización de pacientes con lesiones intermedias no implica un beneficio clínico significativo si la estenosis no limita el flujo durante el estrés. (36,37) Siguiendo esta línea, Meijboom y colaboradores demostraron que tanto la cinecoronariografía como la ACTCMD presentan una pobre correlación con el flujo de reserva coronaria (r de -0,30 y de -0,32, respectivamente), con una precisión diagnóstica del 67% y 71%, respectivamente. (38) Estos hallazgos generan un desafío para los métodos diagnósticos no invasivos e impulsan la búsqueda de una herramienta que permita hacer una evaluación simultánea de la anatomía coronaria y de la significancia fisiológica de las lesiones coronarias.

Como describimos anteriormente, la ACTCMD permite una evaluación precisa de la perfusión miocárdica en reposo. Además, la TCMD cardíaca puede evaluar también la perfusión miocárdica durante el estrés con adenosina. (5, 39) Esto ha sido demostrado en un modelo canino de estenosis de arteria descendente anterior, donde el flujo sanguíneo miocárdico durante la infusión de adenosina fue de $2,54 \pm 0,93$ mL/g/min en territorios con estenosis y de $8,94 \pm 5,74$ mL/g/min en miocardio remoto ($p < 0,05$), con una densidad de la

señal de $92,3 \pm 39,5$ HU en territorios con estenosis y de $180,4 \pm 41,9$ HU en miocardio remoto ($p < 0,001$). (5)

Más recientemente, Blankstein y colaboradores demostraron la factibilidad de la realización simultánea (de manera secuencial durante el mismo procedimiento) de: 1) perfusión durante estrés con adenosina; 2) perfusión miocárdica en reposo; 3) evaluación de arterias coronarias (durante la perfusión en reposo); y 4) realce tardío a los 7 minutos poscontraste. Esta combinación de estudios fue realizada con una dosis de radiación efectiva (DRE) de 12,7 mSv, la misma DRE que se observó en el SPECT. Considerándola de manera aislada y utilizando como estándar de referencia la detección de estenosis $>50\%$ por cinecoronariografía, la perfusión por TCMD cardíaca estrés-reposo presentó una sensibilidad y especificidad del 79% y 80%, respectivamente, mientras que para el SPECT, fue de 67% y 83%, respectivamente. Utilizando como estándar de referencia la detección de estenosis $>70\%$ por cinecoronariografía, la perfusión por TCMD cardíaca estrés-reposo presentó una sensibilidad y especificidad del 86% y 68%, respectivamente, mientras que el SPECT, de 73% y 73%, respectivamente. (40)

Cabe mencionar que dicho estudio incluyó una población de alto riesgo, incluyendo una alta prevalencia de infarto previo (35%), revascularización (38%), diabetes (32%), hipertensión (88%), dislipidemia (85%) y obesidad (41%). (40)

Esta evaluación simultánea anatomofuncional cobra mayor importancia en pacientes con calcificación difusa del árbol coronario, donde el valor predictivo positivo de la ACTCMD es menor, debido a un considerable número de falsos positivos-segmentos no analizables. (41)

Evaluación de valvulopatías

Si bien el estándar de referencia para la evaluación de valvulopatías posiblemente continuará siendo indefinidamente el ecocardiograma Doppler debido a su alta confiabilidad y bajo costo, tanto la RM cardíaca como la TCMD cardíaca se presentan como métodos alternativos capaces de evaluar distintos parámetros que se relacionan con la gravedad de determinadas valvulopatías.

La estimación de gradientes transvalvulares no es posible mediante la TCMD cardíaca, sin embargo la alta resolución espacial de la TCMD permite evaluar con precisión la anatomía y geometría de válvulas, anillo valvular y aparato subvalvular, así como realizar planimetría valvular y estimar las áreas valvulares con precisión (Figura 5). (42-46)

Al permitir una precisa evaluación morfológica en distintos momentos del ciclo cardíaco, la TCMD se presenta como una alternativa para la estimación de la estenosis valvular aórtica. (43-46) Numerosos autores exploraron la precisión del método para la cuantificación del área valvular aórtica (AVA) por planimetría. Entre ellos, Pouleur y colaboradores demostraron una

gran correlación entre el AVA derivado de la TCMD con el derivado de la RM ($r=0,98$, $P<0.001$) y del ETE ($r=0,96$, $P<0.001$). (47) Del mismo modo, se puede evaluar con precisión el número de cúspides así como el grado de calcificación.

Si bien no existe modo directo de cuantificar el volumen regurgitante ni de estimar las velocidades de flujo, estudios recientes demostraron que la coaptación incompleta de las valvas por TCMD tiene una sensibilidad del 72% y una especificidad del 97% para detectar insuficiencia aórtica, y una sensibilidad y especificidad del 100% y 95%, respectivamente, para detectar insuficiencia aórtica severa. (48)

La insuficiencia mitral es de más difícil evaluación por TCMD cardíaca, si bien puede evaluarse con precisión la anatomía de las valvas, el aparato subvalvular, el anillo y las cuerdas tendinosas. Cabe mencionar, sin embargo, un estudio reciente que evaluó pacientes con insuficiencia mitral mediante ecocardiografía, RM y TCMD. En dicho estudio, Guo y colaboradores utilizaron el volumen sistólico de ventrículo derecho e izquierdo para calcular el volumen regurgitante y la fracción regurgitante, y no encontraron diferencias significativas entre la RM y la TCMD, con una gran concordancia entre los métodos y una gran correlación con la ecocardiografía. (49)

Un estudio reciente que utilizó el ecocardiograma transesofágico (ETE) como estándar de referencia, demostró una gran precisión diagnóstica de la TCMD para la evaluación de estenosis aórtica y estenosis mitral, una moderada precisión para la evaluación de insuficiencia aórtica y prolapso de válvula mitral, y una pobre correlación con el ETE para la insuficiencia mitral. (50)

El mismo grupo demostró la capacidad de la TCMD de evaluar con precisión y gran reproducibilidad el ángulo de apertura, diámetro del anillo y función de prótesis mecánicas valvulares. (51)

En los últimos años, se observó un incremento en la utilización de la anuloplastia mitral percutánea para el tratamiento de pacientes con insuficiencia mitral severa. Este procedimiento implica la colocación de un dispositivo en el seno coronario para reducir el anillo mitral. La TCMD cardíaca permite visualizar la relación entre seno coronario, arteria circunfleja, y anillo mitral, así como la medición de los diámetros de dichas estructuras (Figura 6A). Esto es importante para evitar complicaciones (oclusión de arteria circunfleja) y para predecir el éxito (distancia entre seno coronario y anillo mitral). (52-54)

En cambio, la TCMD cardíaca no aparece como una buena alternativa para la evaluación de las válvulas pulmonar y tricúspide. Esto se debe a que la inyección de contraste tiene usualmente como objetivo las cavidades izquierdas, mientras que el poco contraste remanente en las cavidades derechas, en caso de presentarse, es generalmente de distribución no homogénea. En el caso de requerirse la evaluación de cavidades derechas, la geometría del bolo de inyección deberá ajustarse a un caudal más lento.

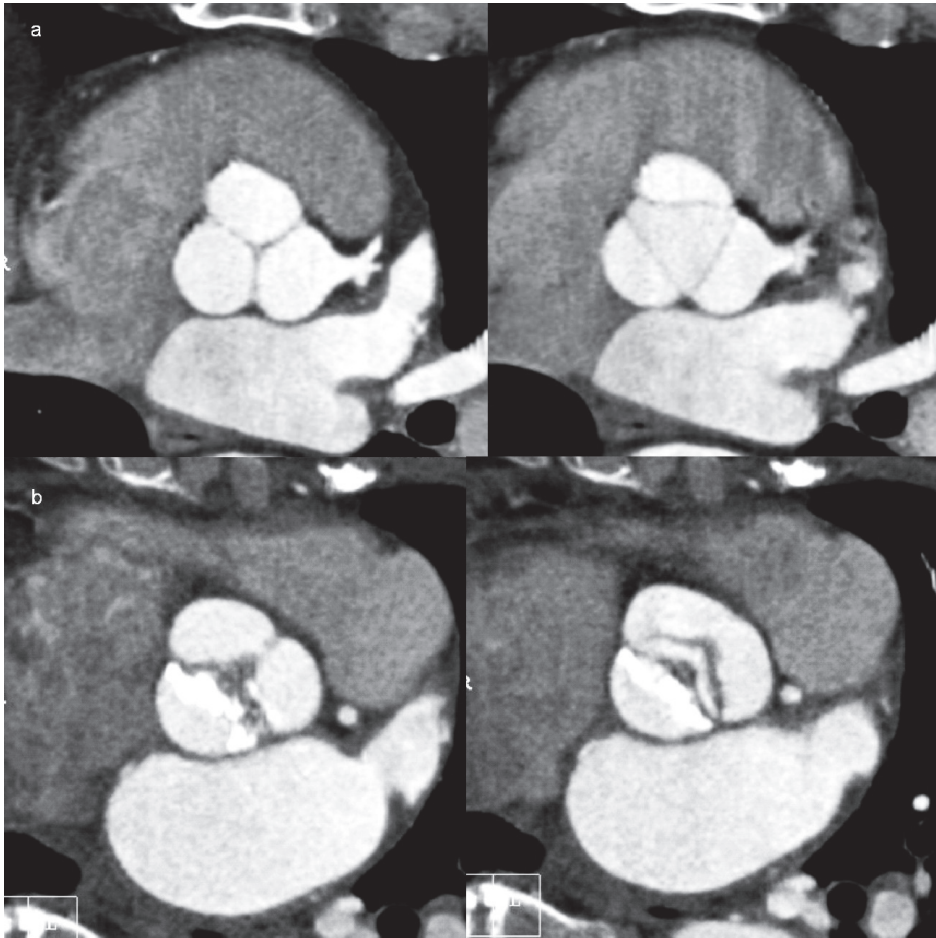


Figura 5. Válvula aórtica normal (panel **A**). Estenosis aórtica severa, con calcificación difusa del borde libre de la valva no coronariana (panel **B**).

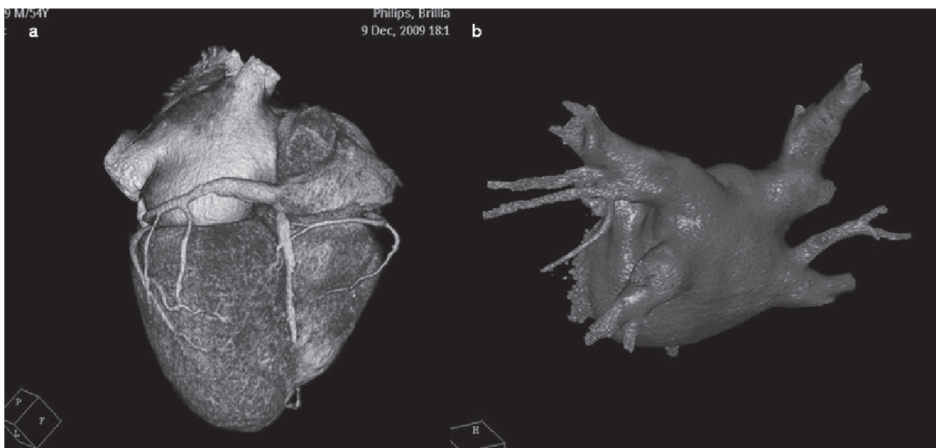
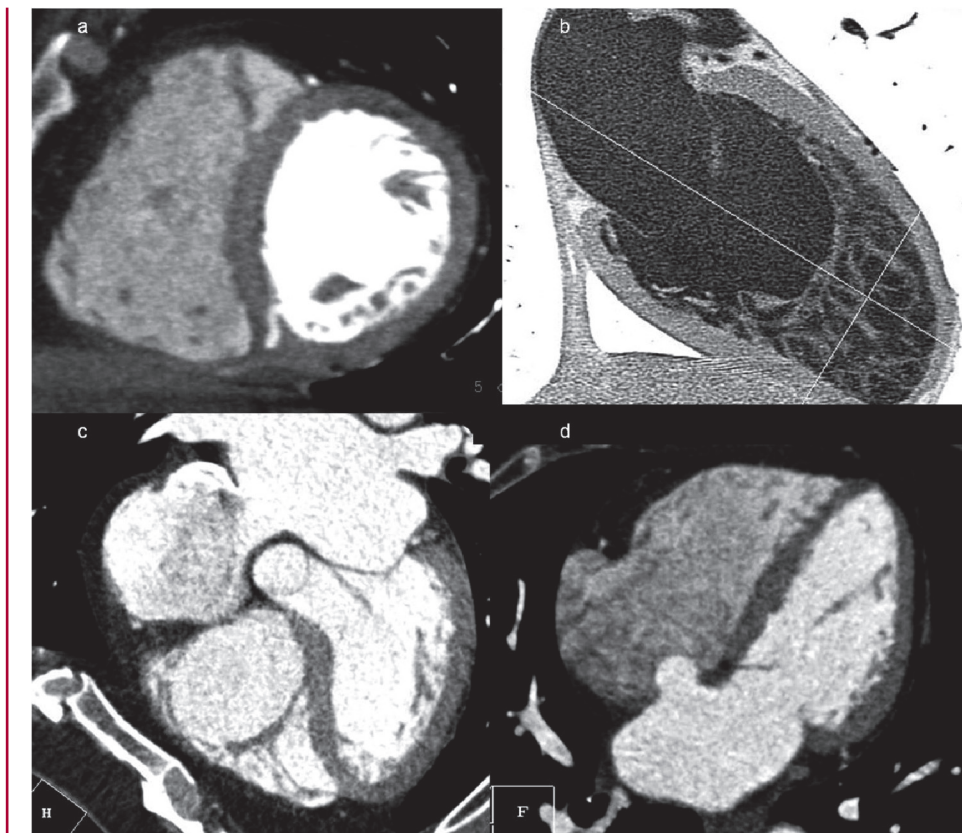


Figura 6. Visualización del seno coronario y sus venas tributarias y evaluación de la relación entre el anillo mitral y el seno coronario (panel a). En el panel b se observa una reconstrucción tridimensional de la aurícula izquierda y venas pulmonares, de gran utilidad para la planificación de procedimientos de ablación por radiofrecuencia.

En los últimos años se ha observado un franco incremento en el número de procedimientos de reemplazo percutáneo de válvula aórtica (RPVA). (55) La selección de los pacientes y del tipo y tamaño de la prótesis es crucial para el éxito del RPVA. En particular, la tortuosidad, calcificación, y el diámetro luminal mínimo de las arterias femorales, ilíacas y aorta, son factores determinantes en la elección de los pacientes y de la ruta de acceso. Naturalmente, dichas características no serán observadas mediante la TCMD cardíaca, sino mediante una angiotomografía de aorta y miembros

inferiores o por ultrasonido. En cambio, la elección del tamaño de la prótesis se determina según el diámetro del anillo aórtico a la altura de la inserción de las sigmoideas. Esta información, así como la evaluación de otros predictores de éxito como el grado y distribución de la calcificación, número de cúspides, altura sinusal, diámetro de la raíz aórtica, diámetro de la unión sinotubular, distancia desde plano del anillo hasta los ostiums coronarios, pueden ser caracterizados con gran precisión y reproducibilidad mediante la TCMD cardíaca. Además, se ha descrito que la hipertrofia

Figura 7. Divertículo ventricular (A), miocardio no compactado (B), comunicación interauricular tipo ostium secundum (C), y aneurisma del septum interauricular (D).



septobasal, identificable por TCMD cardíaca, puede interferir en la entrega y posicionamiento de la prótesis, y predisponer a la migración valvular. (55)

Planificación de estudios electrofisiológicos y detección de fuentes embolígenas

La ablación por radiofrecuencia es una estrategia terapéutica cada vez más utilizada para el tratamiento de la fibrilación auricular refractaria al tratamiento convencional, siendo su objetivo la eliminación de focos ectópicos originados en las venas pulmonares o el aislamiento eléctrico de las mismas. (56-58) El éxito de dicho procedimiento se atribuye en gran medida a una visualización precisa de los ostiums. Al ser una técnica bidimensional, la fluoroscopia se encuentra limitada para este propósito. Es así como emerge una creciente aplicación de la TCMD cardíaca, para la evaluación de la anatomía de venas pulmonares y detección de trombos en la aurícula izquierda previo a procedimientos de ablación por radiofrecuencia en pacientes con fibrilación auricular. (59)

Además, la TCMD cardíaca ha demostrado recientemente ser superior al ecocardiograma transtorácico y transesofágico en cuanto a la evaluación del tamaño de la aurícula izquierda, un importante predictor de recurrencia de fibrilación auricular luego de procedimientos de ablación. (60)

Simultáneamente, la localización del esófago y su relación con la aurícula izquierda y venas pulmonares

permite disminuir el riesgo de lesiones térmicas, si bien el esofagograma intraprocedimiento presenta una precisión algo mayor. (61)

En un estudio comparativo con el ecocardiograma intracardíaco, la TCMD presentó una mayor sensibilidad para la detección de ramas adicionales de venas pulmonares, mientras que el ecocardiograma intracardíaco presentó subestimación de los diámetros ostiales. Dado que durante el mismo estudio (y sin radiación, contraste ni costo adicional) donde se evalúa la anatomía de las venas pulmonares se puede descartar la presencia de trombos en la orejuela (Figuras 4 y 6 B), numerosos estudios fueron llevados a cabo con este propósito, utilizando el ecocardiograma transesofágico como referencia, e identificaron una sensibilidad y especificidad de la TCMD para detectar trombos auriculares del 91% y 83%, respectivamente, en un total de 475 pacientes. (62-64)

El estudio más reciente que evaluó la habilidad de la TCMD cardíaca para detectar fuentes embolígenas en 137 pacientes con accidente cerebrovascular isquémico utilizando el ETE como referencia, demostró una sensibilidad, especificidad, valor predictivo positivo y valor predictivo negativo del 89%, 100%, 100%, y 81%. Cabe mencionar que no hubo ningún falso positivo en dicho estudio, mientras que los ocho falsos negativos detectados correspondieron a fuentes embolígenas de bajo riesgo (cinco de foramen oval permeable y tres de aneurismas del septum interauricular). (65)

Guía de terapia de resincronización cardíaca

La terapia de resincronización, de creciente aplicación en nuestro medio en pacientes con insuficiencia cardíaca refractaria al tratamiento con alteración de la conducción, consiste en la implantación transvenosa del electrodo en una vena tributaria del seno coronario, de manera que permita reducir el nivel de disincronía ventricular. En centros experimentados, la tasa de éxito oscila entre un 88% y un 95%, y depende, en gran medida, de la capacidad de cateterizar el seno coronario y la ausencia de ramas apropiadas. (66, 67) Es, por lo tanto, de esperar que el conocimiento previo de la anatomía venosa coronaria sea de gran utilidad para la guía de dichos procedimientos.

En este contexto, la TCMD cardíaca permite evaluar de manera precisa la anatomía del seno coronario y de sus venas tributarias. (68) Además, simultáneamente, la TCMD permite evaluar la integridad del miocardio subyacente, evitando así la implantación del electrodo sobre áreas de miocardio no viable.

Otras aplicaciones

Si bien de menor aplicación, la utilización de la TCMD cardíaca para el diagnóstico y seguimiento de cardiopatías congénitas se ha incrementado en los últimos años. Además de las anomalías coronarias y la coartación de aorta, la TCMD permite evaluar con precisión las comunicaciones interauriculares e interventriculares, conexiones pulmonares anómalas y cardiopatías complejas (Figura 7). (69,70) Incluso, un estudio reciente demostró una sensibilidad y especificidad de la TCMD para detectar foramen oval permeable del 77% y 86%, respectivamente, utilizando el ETE como estándar de referencia. (71) Finalmente, tener en cuenta el valor de la TCMD para la evaluación de masas cardíacas y pericardiopatías. Particularmente, pueden detectarse con precisión los trombos en la orejuela así como en el ápex (Figura 4A). (62-64, 72-73)

CONCLUSIÓN Y PERSPECTIVAS FUTURAS

La TCMD de arterias coronarias es un método rápidamente emergente que permite detectar con precisión la presencia de estenosis coronaria. Durante el curso de estos estudios, se identifica patología cardiovascular no coronaria clínicamente relevante en, aproximadamente, el 1% de los pacientes. (74)

Como se expuso en el texto, existen múltiples aplicaciones no coronarias de la TCMD cardíaca, la mayoría de ellas evaluables durante el mismo estudio de las arterias coronarias, y sin requerimiento de contraste ni radiación adicional. La capacidad de evaluar simultáneamente morfología y función permite una aproximación comprensiva de un amplio espectro de patologías mediante un mismo estudio. La adquisición de estudios mediante técnicas de gatillado electrocardiográfico prospectivo permite reducir significativa-

mente la dosis de radiación efectiva a ~3 mSv. (75) Sin embargo, siendo una adquisición axial de fin de diástole, no contempla la evaluación funcional del ventrículo izquierdo. En cambio, la adquisición mediante gatillado retrospectivo con modulación de la corriente del tubo, al irradiar un 80% menos durante todo el ciclo cardíaco (excepto en una "ventana" diastólica de calidad óptima), reduce significativamente la dosis de radiación efectiva, incluso a niveles comparables con la cinecoronariografía convencional (5,4-9,4 mSv), al tiempo que permite evaluar simultáneamente la función del ventrículo izquierdo (*ver* Tabla 1). (11,76) El creciente desarrollo de programas informáticos dedicados que posibilitan la visualización de imágenes obtenidas mediante TCMD cardíaca dentro de la sala de hemodinamia permite, entre otros, la fusión de las imágenes con mapas electroanatómicos para procedimientos de ablación por radiofrecuencia o incluso, identificar las proyecciones óptimas previo al inicio de procedimientos coronarios y no coronarios, conduciendo a una mejor selección del material, menor tiempo de procedimiento y menor dosis de radiación efectiva y volumen de contraste. (77,78)

SUMMARY

Usefulness of Multi-Detector Row Computed Tomography Angiography in Aortic Diseases

Multi-detector row computed tomography coronary angiography (MDCT-CA) has been incorporated in the diagnostic algorithm of patients with suspected coronary artery disease due to its significant negative predictive value. In addition, volume acquisition and ECG-cardiac gating allow submillimeter reconstructions in all possible angles at different time positions within the cardiac cycle. This produces a favorable scenario for the morphological and functional evaluation, and opens the possibility of using this technique in other territories; most of them can be evaluated during the study of the coronary arteries without requiring additional contrast agents or radiation. The capability of the method for the simultaneous evaluation of morphology and function allows a comprehensive approach of wide scope of conditions within the same study.

Key words > Diagnostic Imaging - Perfusion - Viability - Tomography - Ventricular Function.

REFERENCIAS

1. Miller JM, Rochitte CE, Dewey M, Arbab-Zadeh A, Niinuma H, Gottlieb I, Paul N, Clouse ME, Shapiro EP, Hoe J, Lardo AC, Bush DE, de Roos A, Cox C, Brinker J, Lima JAC. Diagnostic performance of coronary angiography by 64-row CT. *N Engl J Med* 2008;359:2324-36.
2. Budoff MJ, Dowe D, Jollis JG, Gitter M, Sutherland J, Halamert E, Scherer M, Bellinger R, Martin A, Benton R, Delago A, Min JK. Diagnostic performance of 64-multidetector row coronary computed tomographic angiography for evaluation of coronary artery stenosis in

- individuals without known coronary artery disease. Results from the prospective multicenter ACCURACY (Assessment by Coronary Computed Tomographic Angiography of Individuals Undergoing Invasive Coronary Angiography) Trial. *J Am Coll Cardiol* 2008;52:1724-32.
3. Tops LF, Krishnan SC, Schuijf JD, Schalij MJ, Bax JJ. Noncoronary applications of cardiac multidetector row computed tomography. *J Am Coll Cardiol Img.* 2008;1:94-106.
 4. Gibbons RJ, Araoz PA, Williamson EE. The Year in Cardiac Imaging. *J Am Coll Cardiol* 2009;53:54-70.
 5. George RT, Silva C, Cordeiro MA, et al. Multidetector computed tomography myocardial perfusion imaging during adenosine stress. *J Am Coll Cardiol* 2006;48:153-60.
 6. Mahnken AH, Koos R, Katoh M, Wildberger JE, Spuentrup E, Buecker A, Gunther RW, Kuhl HP. Assessment of myocardial viability in reperfused acute myocardial infarction using 16-slice computed tomography in comparison to magnetic resonance imaging. *J Am Coll Cardiol.* 2005;45:2042-7.
 7. Gerber BL, Belge B, Legros GJ, Lim P, Poncelet A, Pasquet A, Gissellu G, Coche E, Vanoverschelde JL. Characterization of acute and chronic myocardial infarcts by multidetector computed tomography: comparison with contrast-enhanced magnetic resonance. *Circulation.* 2006;113:823-33.
 8. Fay Y, Lin, Richard B, Devereux, Mary J, Roman, Joyce Meng, Veronica M, Jow, Avrum Jacobs, Jonathan W, Weinsaft, Leslee J, Shaw, Daniel S, Berman, Tracy Q, Callister, and James K. Min. Cardiac Chamber Volumes, Function, and Mass as Determined by 64-Multidetector Row Computed Tomography: Mean Values Among Healthy Adults Free of Hypertension and Obesity. *J Am Coll Cardiol Img.* 2008;1:782-786.
 9. Henneman MM, Bax JJ, Schuijf JD, Jukema JW, Holman ER, Stokkel MP, et al. Global and regional left ventricular function: a comparison between gated SPECT, 2D echocardiography and multi-slice computed tomography. *Eur J Nucl Med Mol Imaging* 2006;33:1452-60.
 10. Henneman MM, Schuijf JD. Assessment of global and regional left ventricular function and volumes with 64-slice MSCT: a comparison with 2D echocardiography. *J Nucl Cardiol.* 2006;13:445-9.
 11. Hausleiter J, Meyer T, Hadamitzky M, Huber E, Zankl M, Martinoff S, et al. Radiation dose estimates from cardiac multislice computed tomography in daily practice: impact of different scanning protocols on effective dose estimates. *Circulation.* 2006;113:1305-10.
 12. Klocke FJ, Baird MG, Lorell BH, et al. ACC/AHA/ASNC guidelines for the clinical use of cardiac radionuclide imaging-executive summary: a report of the American College of Cardiology/American Heart Association Task Force on Practice Guidelines (ACC/AHA/ASNC Committee to Revise the 1995 Guidelines for the Clinical Use of Cardiac Radionuclide Imaging). *J Am Coll Cardiol* 2003;42:1318-33.
 13. Hesse B, Tagil K, Cuocolo A, Anagnostopoulos C, Bardies M, Bax J, Bengel F, Busemann Sokole E, Davies G, Dondi M, Edenbrandt L, Franken P, Kjaer A, Knuuti J, Lassmann M, Ljungberg M, Marcassa C, Marie PY, McKiddie F, O'Connor M, Prvulovich E, Underwood R, van Eck-Smit B: EANM/ESC procedural guidelines for myocardial perfusion imaging in nuclear cardiology. *Eur J Nucl Med Mol Imaging* 2005;32:855-97.
 14. Sabharwal NK, Lahiri A: Role of myocardial perfusion imaging for risk stratification in suspected or known coronary artery disease. *Heart* 2003;89:1291-7.
 15. Hachamovitch R, Berman DS, Shaw LJ, Kiat H, Cohen I, Cabico JA, Friedman J, Diamond GA: Incremental prognostic value of myocardial perfusion single photon emission computed tomography for the prediction of cardiac death: differential stratification for risk of cardiac death and myocardial infarction. *Circulation* 97:535-43. Feb 17 1998.
 16. Wagner A, Mahrholdt H, Holly TA, Elliott MD, Regenfus M, Parker M, Klocke FJ, Bonow RO, Kim RJ, Judd RM: Contrast-enhanced MRI and routine single photon emission computed tomography (SPECT) perfusion imaging for detection of subendocardial myocardial infarcts: an imaging study. *Lancet.* 2003;361:374-9.
 17. Schwitler J, Nanz D, Kneifel S, Bertschinger K, Buchi M, Knusel PR, Marincek B, Luscher TF, von Schulthess GK: Assessment of myocardial perfusion in coronary artery disease by magnetic resonance: a comparison with positron emission tomography and coronary angiography. *Circulation* 103:2230-5.
 18. Sakuma H, Suzawa N, Ichikawa Y, Makino K, Hirano T, Kitagawa K, Takeda K: Diagnostic accuracy of stress first-pass contrast enhanced myocardial perfusion MRI compared with stress myocardial perfusion scintigraphy. *Am J Roentgenol* 2005;185:95-102.
 19. Nandalur KR, Dwamena BA, Choudhri AF, Nandalur MR, Carlos RC. Diagnostic performance of stress cardiac magnetic resonance imaging in the detection of coronary artery disease: a meta-analysis. *J Am Coll Cardiol* 2007;50:1343-53.
 20. Selvanayagam JB, Kardos A, Francis JM, Wiesmann F, Petersen SE, Taggart DP, Neubauer S. Value of delayed-enhancement cardiovascular magnetic resonance imaging in predicting myocardial viability after surgical revascularization. *Circulation.* 2004;110:1535-41.
 21. Hoffmann U, Millea R, Enzweiler C, et al. Acute myocardial infarction: contrast-enhanced multidetector row CT in a porcine model. *Radiology* 2004;231:697-701.
 22. Baks T, Cademartiri F, Moelker AD, Weustink AC, van Geuns RJ, Mollet NR, Krestin GP, Duncker DJ, de Feyter PJ. Multislice computed tomography and magnetic resonance imaging for the assessment of reperfused acute myocardial infarction. *J Am Coll Cardiol.* 2006;48:144-52.
 23. Henneman MM, Schuijf JD, Jukema JW, et al. Comprehensive cardiac assessment with multislice computed tomography: evaluation of left ventricular function and perfusion in addition to coronary anatomy in patients with previous myocardial infarction. *Heart* 2006;92:1779-83.
 24. Nikolaou K, Sanz J, Poon M, et al. Assessment of myocardial perfusion and viability from routine contrast-enhanced 16-detector-row computed tomography of the heart: preliminary results. *Eur Radiol* 2005;15:864-71.
 25. Mahnken AH, Bruners P, Katoh M, Wildberger JE, Gunther RW, Buecker A. Dynamic multi-section CT imaging in acute myocardial infarction: preliminary animal experience. *Eur Radiol* 2006;16:746-52.
 26. Lardo AC, Cordeiro MA, Silva C, Amado LC, George RT, Saliaris AP, Schuleri KH, Fernandes VR, Zviman M, Nazarian S, Halperin HR, Wu KC, Hare JM, Lima JA. Contrast-enhanced multidetector computed tomography viability imaging after myocardial infarction: characterization of myocyte death, microvascular obstruction, and chronic scar. *Circulation.* 2006; 113:394-404.
 27. Rodríguez-Granillo GA, Rosales MA, Baum S, Rennes P, Rodríguez-Pagani C, Curotto V, Fernandez-Pereira C, Llaurodo C, Risau G, Degrossi E, Doval HC, Rodríguez AE. Early assessment of myocardial viability using delayed enhancement 64-channel CT after primary PCI: relationship with clinical and angiographical parameters of reperfusion. *J Am Coll Cardiol Img.* 2009;2:1072-81.
 28. Nieman K, Shapiro MD, Ferencik M, et al. Reperfused myocardial infarction: contrast-enhanced 64-Section CT in comparison to MR imaging. *Radiology* 2008;247:49-56.
 29. Hombach V, Grebe O, Merkle N, Waldenmaier S, Höher M, Kochs M, Wöhrle J, Kestler HA. Sequelae of acute myocardial infarction regarding cardiac structure and function and their prognostic significance as assessed by magnetic resonance imaging. *Eur Heart J* 2005;26:549-57.
 30. Rodríguez-Granillo GA, Rosales MA, Rennes P, Diez E, Pereyra J, Gomez E, De Lillo G, Degrossi E, Rodríguez AE, McFadden EP. Chronic myocardial infarction detection and characterization during coronary artery calcium scoring acquisitions. *J Cardiovasc Comput Tomogr.* 2010;4:99-107.
 31. Baroldi G, Silver MD, De Maria R, Parodi O, Pellegrini A. Lipomatous metaplasia in left ventricular scar. *Can J Cardiol* 1997;13:65-71.

32. Su L, Siegel JE, Fishbein MC. Adipose tissue in myocardial infarction. *Cardiovascular Pathology* 2004;13:98-102.
33. Goldfarb JW, Arnold S, Han J. Recent myocardial infarction: assessment with unenhanced T1-weighted MR imaging. *Radiology*. 2007;245:245-50.
34. Ichikawa Y, Kitagawa K, Chino S, Ishida M, Matsuoka K, Tanigawa T, Nakamura T, Hirano T, Takeda K, Sakuma H. Adipose Tissue Detected by Multislice Computed Tomography in Patients After Myocardial Infarction. *J Am Coll Cardiol Img*. 2009; 2; 548-55.
35. Rodriguez-Granillo GA, Rosales MA, Degrossi E, Rodriguez AE. Signal density of left ventricular myocardial segments and impact of beam hardening artifact: implications for myocardial perfusion assessment by multidetector CT coronary angiography. *Int J Cardiovasc Imaging*. 2010;26:345-54.
36. Pijls NH, van Schaardenburgh P, Manoharan G, et al. Percutaneous coronary intervention of functionally nonsignificant stenosis: 5-year follow-up of the DEFER study. *J Am Coll Cardiol* 2007;49: 2105-11.
37. Tonino PA, De Bruyne B, Pijls NH, et al., FAME Study Investigators. Fractional flow reserve versus angiography for guiding percutaneous coronary intervention. *N Engl J Med* 2009;360:213-24.
38. Meijboom WB, van Mieghem CAG, van Pelt N, Weustink A, Pugliese F, Mollet NR, Boersma E, Regar E, van Geuns RJ, de Jaegere PJ, Serruys PW, Krestin GP, de Feyter PJ. Comprehensive assessment of coronary artery stenoses: computed tomography coronary angiography versus conventional coronary angiography and correlation with fractional flow reserve in patients with stable angina. *J Am Coll Cardiol*. 2008;52:636-43.
39. George RT, Arbab-Sadeh A, Miller JM, Kitagawa K, Chang HJ, Bluemke DA, Becker L, Yousuf O, Texter J, Lardo AC, Lima JA. Adenosine stress 64- and 256-row detector computed tomography angiography and perfusion imaging: a pilot study evaluating the transmural extent of perfusion abnormalities to predict atherosclerosis causing myocardial ischemia. *Circ Cardiovasc Imaging*. 2009; 2:174-82.
40. Blankstein R, Shturman LD, Rogers IS, Rocha-Filho JA, Okada DR, Sarwar A, Soni AV, Bezerra H, Ghoshhajra BB, Petranovic M, Loureiro R, Feuchtner G, Gewirtz H, Hoffmann U, Mamuya WS, Brady TJ, Cury RC. Adenosine-Induced Stress Myocardial Perfusion Imaging Using Dual-Source Cardiac Computed Tomography. *J Am Coll Cardiol*, 2009;54:1072-84.
41. Weustink AC, Meijboom WB, Mollet NR, Otsuka M, Pugliese, van Mieghem C, Malago R, van Pelt N, Dijkshoorn ML, Cademartiri F, Krestin GP, de Feyter PJ. Reliable high-speed coronary computed tomography in symptomatic patients. *J Am Coll Cardiol*. 2007;50: 786-94.
42. Delgado V, Tops LF, Schuijff JD, de Roos A, Brugada J, Schalij MJ, Thomas JD, Bax JJ. Assessment of mitral valve anatomy and geometry with multislice computed tomography. *J Am Coll Cardiol Img* 2009; 2:556-65.
43. Feuchtner GM, Dichtl W, Friedrich GJ, et al. Multislice computed tomography for detection of patients with aortic valve stenosis and quantification of severity. *J Am Coll Cardiol* 2006;47:1410-7.
44. Bouvier E, Logeart D, Sablayrolles JL, et al. Diagnosis of aortic valvular stenosis by multislice cardiac computed tomography. *Eur Heart J* 2006;27:3033-8.
45. Habis M, Daoud B, Roger VL, et al. Comparison of 64-slice computed tomography planimetry and Doppler echocardiography in the assessment of aortic valve stenosis. *J Heart Valve Dis* 2007;16:216-24.
46. Feuchtner GM, Muller S, Bonatti J, et al. Sixty-four slice CT evaluation of aortic stenosis using planimetry of the aortic valve area. *AJR Am J Roentgenol* 2007;189:197-203.
47. Pouleur AC, le Polain de Waroux JB, Pasquet A, Vanoverschelde JL, Gerber BL. Aortic valve area assessment: multidetector CT compared with cine MR imaging and transthoracic and transesophageal echocardiography. *Radiology*. 2007;244:745-54.
48. Feuchtner GM, Dichtl W, Müller S, Jodocy D, Schachner T, Klausner A, Bonatti JO. 64-MDCT for diagnosis of aortic regurgitation in patients referred to CT coronary angiography. *AJR Am J Roentgenol*. 2008; 191:W1-7.
49. Guo YK, Yang ZG, Ning G, Rao L, Dong L, Pen Y, Zhang TM, Wu Y, Zhang XC, Wang QL. Isolated mitral regurgitation: quantitative assessment with 64-section multidetector CT-comparison with MR imaging and echocardiography. *Radiology*. 2009;252:369-76.
50. LaBounty TM, Glasofer S, Devereux RB, Lin FY, Weinsaft JW, Min JK. Comparison of cardiac computed tomographic angiography to transesophageal echocardiography for evaluation of patients with native valvular heart disease. *Am J Cardiol*. 2009;104:1421-8.
51. LaBounty TM, Agarwal PP, Chughtai A, Bach DS, Wizauer E, Kazerooni EA. Evaluation of mechanical heart valve size and function with ECG-gated 64-MDCT. *AJR Am J Roentgenol*. 2009;193: W389-96.
52. Webb JG, Harnek J, Munt BI, Kimblad PO, Chandavimol M, Thompson CR, et al. Percutaneous transvenous mitral annuloplasty: initial human experience with device implantation in the coronary sinus. *Circulation* 2006;113:851-5.
53. Choure AJ, Garcia MJ, Hesse B, Sevensma M, Maly G, Greenberg NL, et al. In vivo analysis of the anatomical relationship of coronary sinus to mitral annulus and left circumflex coronary artery using cardiac multidetector computed tomography: implications for percutaneous coronary sinus mitral annuloplasty. *J Am Coll Cardiol* 2006;48:1938-45.
54. Mantilla R, Legarra JJ, Pradas G, Bravo M, Sanmartín M, Goicolea J. Percutaneous coronary intervention for iatrogenic occlusion of the circumflex artery after mitral annuloplasty. *Rev Esp Cardiol*. 2004; 57:702-4.
55. Zajarías A, Cribier AG. Outcomes and safety of percutaneous aortic valve replacement. *J Am Coll Cardiol*. 2009;53:1829-36.
56. Haissaguerre M, Shah DC, Jais P, Hocini M, Yamane T, Deisenhofer I, et al. Electrophysiological breakthroughs from the left atrium to the pulmonary veins. *Circulation* 2000;102:2463-5.
57. Haissaguerre M, Jais P, Shah DC, Garrigue S, Takahashi A, Lavergne T, et al. Electrophysiological end point for catheter ablation of atrial fibrillation initiated from multiple pulmonary venous foci. *Circulation* 2000;101:1409-17.
58. Pappone C, Rosanio S, Oreto G, Tocchi M, Gugliotta F, Vicedomini Gm et al. Circumferential radiofrequency ablation of pulmonary vein ostia: a new anatomic approach for curing atrial fibrillation. *Circulation*. 2000;102:2619-28.
59. Sigurdsson G, Troughton RW, Xu XF, Salazar HP, Wazni OM, Grimm RA, et al. Detection of pulmonary vein stenosis by transesophageal echocardiography: comparison with multidetector computed tomography. *Am Heart J*. 2007;153:800-6.
60. Parikh SS, Jons C, McNitt S, Daubert JP, Schwarz KQ, Hall B. Predictive capability of left atrial size measured by CT, TEE, and TTE for recurrence of atrial fibrillation following radiofrequency catheter ablation. *Pacing Clin Electrophysiol*. 2010;33:532-40.
61. Daoud EG, Hummel JD, Houmsse M, Hart DT, Weiss R, Liu Z, et al. Comparison of computed tomography imaging with intraprocedural contrast esophagram: implications for catheter ablation of atrial fibrillation. *Heart Rhythm*. 2008;5:975-80.
62. Kim YY, Klein AL, Halliburton SS, Popovic ZB, Kuzmiak SA, Sola S, et al. Left atrial appendage filling defects identified by multidetector computed tomography in patients undergoing radiofrequency pulmonary vein antral isolation: a comparison with transesophageal echocardiography. *Am Heart J* 2007;154:1199-205.
63. Patel MR, Hurwitz LM, Orlando L, McCrory DC, Sanders GD, Matchar DB, et al. Noninvasive imaging for coronary artery disease: a technology assessment for the Medicare Coverage Advisory Commission. *Am Heart J* 2007;153:161-74.
64. Shapiro MD, Neilan TG, Jassal DS, Samy B, Nasir K, Hoffmann U, et al. Multidetector computed tomography for the detection of left atrial appendage thrombus: a comparative study with transesophageal echocardiography. *J Comput Assist Tomogr* 2007;31:905-9.

65. Hur J, Kim YJ, Lee HJ, Ha JW, Heo JH, Choi EY, et al. Cardiac computed tomographic angiography for detection of cardiac sources of embolism in stroke patients. *Stroke*. 2009;40:2073-8.
66. Abraham WT, Hayes DL. Cardiac resynchronization therapy for heart failure. *Circulation* 2003;108:2596-603.
67. Puglisi A, Lunati M, Marullo AG, Bianchi S, Feccia M, Sgreccia F, et al. Limited thoracotomy as a second choice alternative to transvenous implant for cardiac resynchronisation therapy delivery. *Eur Heart J* 2004;25:1063-9.
68. Jongbloed MR, Lamb HJ, Bax JJ, Schuijff JD, de Roos A, van der Wall EE, et al. Noninvasive visualization of the cardiac venous system using multislice computed tomography. *J Am Coll Cardiol* 2005;45:749-53.
69. Rodríguez-Granillo GA, Rosales MA, Pugliese F, Fernández-Pereira C, Rodríguez AE. Prevalence and Characteristics of Major and Minor Coronary Artery Anomalies in an Adult Population Assessed by Computed Tomography Coronary Angiography. *Eurointervention*. 2009;4:641-7.
70. Ou P, Celermajor DS, Calcagni G, Brunelle F, Bonnet D, Sidi D. Threedimensional CT scanning: a new diagnostic modality in congenital heart disease. *Heart* 2007;93:908-13.
71. Kim YJ, Hur J, Shim CY, Lee HJ, Ha JW, Choe KO, et al. Patent foramen ovale: diagnosis with multidetector CT-comparison with transesophageal echocardiography. *Radiology*. 2009;250:61-7.
72. Restrepo CS, Lemos DF, Lemos JA, Velasquez E, Diethelm L, et al. Imaging findings in cardiac tamponade with emphasis on CT. *Radiographics* 2007;27:1595-610.
73. Wang ZJ, Reddy GP, Gotway MB, Yeh BM, Hetts SW, Higgins CB. CT and MR imaging of pericardial disease. *Radiographics* 2003;23:S167-80.
74. Knickelbine T, Lesser JR, Haas TS, Brandenburg ER, Gleason-Han BK, Flygenring B, et al. Identification of unexpected nonatherosclerotic cardiovascular disease with coronary CT angiography. *JACC Cardiovasc Imaging*. 2009 Sep;2(9):1085-92.
75. Pontone G, Andreini D, Bartorelli AL, Cortinovis S, Mushtaq S, Bertella E, et al. Diagnostic accuracy of coronary computed tomography angiography. A comparison between prospective and retrospective electrocardiogram triggering. *J Am Coll Cardiol* 2009;54:346-355.
76. Hausleiter J, Meyer T, Hadamitzky M, Huber E, Zankl M, Martinoff S, et al. Radiation dose estimates from cardiac multislice computed tomography in daily practice: impact of different scanning protocols on effective dose estimates. *Circulation*. 2006;113:1305-10.
77. Tops LF, Bax JJ, Zeppenfeld K, Jongbloed MR, Lamb HJ, van der Wall EE, et al. Fusion of multislice computed tomography imaging with three-dimensional electroanatomic mapping to guide radiofrequency catheter ablation procedures. *Heart Rhythm*. 2005;2:1076-81.
78. Rodríguez-Granillo GA, Rosales MA, Llauradó C, Ivanc TV, Rodríguez AE. Guidance of Percutaneous Coronary Interventions by Multidetector Computed Tomography Coronary Angiography. *Eurointervention*. 2011;6:773-8