

◆ CASO CLÍNICO

Derivación biliar externa parcial: Alternativa terapéutica en el síndrome de Alagille. Primer caso en la Argentina

Carolina Rumbo,¹ Marcelo Sandi,¹ Juan M Padín,¹ Pablo Farinelli,¹ Diego Ramisch,¹ Pablo Barros-Schelotto,¹ Ana Cabanne,² Dolores García,¹ Julio Trentadue,³ Gabriel E Gondolesi¹

¹ Instituto de Trasplante Multiorgánico, ² Servicio de Patología, ³ Servicio de Terapia Intensiva Pediátrica. Hospital Universitario, Fundación Favaloro, Ciudad Autónoma de Buenos Aires, Argentina.

Acta Gastroenterol Latinoam 2011;41:324-330

Resumen

Antecedentes. El síndrome de Alagille es la principal forma sindrómica de colestasis intrahepática crónica caracterizada por la hipoplasia de la vía biliar intrahepática. Es un desorden multisistémico de herencia autosómica dominante con afectación de múltiples órganos. Suele ponerse de manifiesto en el período neonatal, entre el segundo y tercer mes de vida, presentándose desde casos subclínicos hasta grados graves de la enfermedad con el consecuente desarrollo de cirrosis hepática y posterior falla hepática, y está asociado con múltiples anomalías: defectos en los arcos vertebrales, facies típica, estenosis pulmonar, retardo mental e hipogonadismo. **Objetivo.** Presentar el primer caso clínico quirúrgico de derivación biliar externa parcial en Argentina, destacando la técnica quirúrgica y la mejoría en la calidad de vida, como alternativa a tener en cuenta en pacientes con este diagnóstico antes del desarrollo de cirrosis establecida. **Resultados.** Se ha demostrado que la derivación biliar externa parcial en algunos tipos de colestasis intrahepática detiene el proceso de fibrogénesis hepática, deteniendo a su vez la progresión de la enfermedad y evitando la necesidad de un trasplante cuando la cirrosis aún no se ha establecido. **Discusión.** Esta técnica quirúrgica permite mejorar la calidad de vida y la morbilidad asociada a la hipercolesterolemia en pacientes con síndrome de Alagille, postergando y tal vez evitando la necesidad de un trasplante hepático en el futuro.

Palabras claves. Síndrome de Alagille, derivación biliar externa, hipercolesterolemia, colestasis intrahepática, cirrosis.

Partial external biliary diversion: a therapeutic alternative for Alagille syndrome. First case in Argentina

Summary

Background. Alagille's syndrome is the main syndromic chronic intrahepatic cholestasis characterized by hypoplasia of the intrahepatic bile ducts. It is a multisystem disorder of autosomal dominant inheritance with involvement of multiple organs. Usually it becomes apparent in the neonatal period, presenting as subclinical cases or severe degrees of the disease with the consequent development of liver cirrhosis and subsequent liver failure associated with multiple abnormalities: defects in the vertebral arches, typical facies, pulmonary stenosis, mental retardation and hypogonadism. **Objective.** To present the first case of partial external biliary diversion in Argentina, showing the surgical technique and the improvement in the quality of life, as an alternative to be considered in patients with Alagille's syndrome before the development of cirrhosis. **Results.** It has been shown that partial external biliary diversion can stop the process of liver fibrogenesis, halting the progression of the disease and avoiding the need for transplantation in some types of intrahepatic cholestasis when cirrhosis has not been established. **Discussion.** This surgical technique can improve the quality of life and morbidity associated with hypercholesterolemia in patients with Alagille's syndrome, delaying and maybe avoiding the need for liver transplantation.

Correspondencia: Carolina Rumbo
Gastroenteróloga y Hepatóloga Pediatra. Instituto de Trasplante Multiorgánico Fundación Favaloro. Av. Belgrano 1782 7° Piso (C1093AAQ). Ciudad Autónoma de Buenos Aires, Argentina.
Tel. +(011) 4378-1366 Int. 3785 / Tel./Fax. (011) 4378-1392
E-mail: crumbo@favaloro.org

Palabras claves. *Síndrome de Alagille, derivación biliar externa, hipercolesterolemia, colestasis intrahepática, cirrosis.*

Key words. *Alagille's syndrome, external biliary diversion, hypercholesterolemia, intrahepatic cholestasis, cirrhosis.*

El síndrome de Alagille, también conocido como displasia arteriohepática o síndrome de Watson-Alagille, fue descrito por Daniel Alagille en 1969 y es la principal forma sindrómica de colestasis intrahepática crónica caracterizada por la hipoplasia de la vía biliar intrahepática.^{1,3} Watson y Miller en 1973 informaron sobre un grupo de pacientes con las mismas características clínicas haciendo hincapié en los hallazgos cardiovasculares.⁴

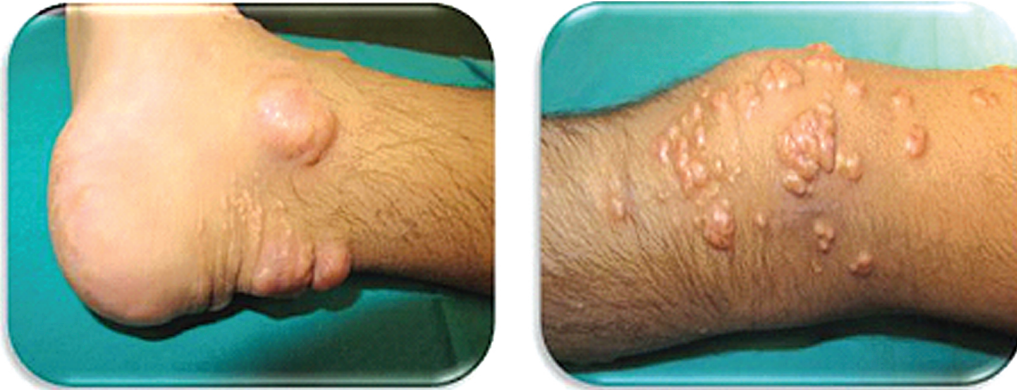Este síndrome se caracteriza por ser un desorden multisistémico de herencia autosómica dominante, secundario a una alteración del desarrollo embrionológico que afecta estructuras dependientes del mesodermo, involucrando hígado, riñón, corazón, ojos, cara, tejido óseo y otros sistemas.⁵ Se han demostrado mutaciones en el gen Jagged-1, el cual se localiza en el cromosoma 20p12 y participa en la migración, diferenciación celular y organogénesis del embrión; codificando para uno de los cinco ligandos (Jagged-1, Jagged-2, Delta-like-1, Delta-like-3 y Delta-like-4) en la vía de señalización Notch (especialmente Notch 2), la cual ha sido involucrada en la determinación celular y la regulación del desarrollo del epitelio biliar en casi el 94% de los genomas estudiados.^{6,7} Entre otros de los genes informados como posibles detonantes de la enfermedad se encuentran SERPINA 1, ATP8B1, ABCB11 ó ABCB4. Se han descrito hasta 53 mutaciones y aunque la penetrancia del síndrome es del 96%, su expresión es muy variable, llegando hasta no manifestarse.^{6,8}

Según la prevalencia de enfermedad hepática, la frecuencia de dicho síndrome en los Estados Unidos de América es de 1 cada 100.000 niños nacidos vivos.³ Se suele poner de manifiesto en el período neonatal, entre el segundo y tercer mes de vida, presentándose con múltiples anomalías que incluyen defectos en los arcos vertebrales, facies típica, estenosis pulmonar, retardo mental e hipogonadismo. Las manifestaciones clínicas del síndrome de Alagille van desde casos subclínicos hasta grados graves de la enfermedad con el consecuente desarrollo de cirrosis hepática y posterior falla hepática. El diagnóstico ha

sido basado tradicionalmente en el hallazgo clínico de ictericia y hepato-esplenomegalia, con elevación de la bilirrubina conjugada, las sales biliares, el colesterol, los triglicéridos, la fosfatasa alcalina y la gamma glutamiltranspeptidasa en el 94% de los pacientes;³ asociado con alguna de las siguientes manifestaciones clínicas: facies característica (frente prominente, ojos hundidos, hipertelorismo moderado, nariz recta y mentón puntiagudo), embriotoxon posterior, vértebras en mariposa, estenosis/atresia pulmonar, pelvis renal bífida, duplicación ureteral, entre otras.^{1,3} La presentación clínica más característica es la presencia de ictericia y prurito intratable sumado a la existencia de xantomas deformantes, los que no solo afectan al portador, sino también a su familia ya que no pueden lograr una calidad de vida aceptable. La hipercolesterolemia afecta la sobrevida de estos pacientes y la probabilidad predictiva de que los pacientes portadores de síndrome de Alagille lleguen a la edad de 20 años es del 75%, incluyendo un 20% a 25% de los mismos que requerirán trasplante hepático.⁹⁻¹¹ El síndrome de Alagille se acompaña de cirrosis hepática en un 12% a 14% de los casos. El curso de la misma es habitualmente lento y otorga tiempo para una correcta evaluación para un posible trasplante hepático.¹² El objetivo de este trabajo es presentar el primer caso de derivación biliar externa parcial, destacando la técnica quirúrgica y la mejoría en la calidad de vida, como alternativa a tener en cuenta en pacientes con este diagnóstico antes del desarrollo de cirrosis establecida.

Caso clínico

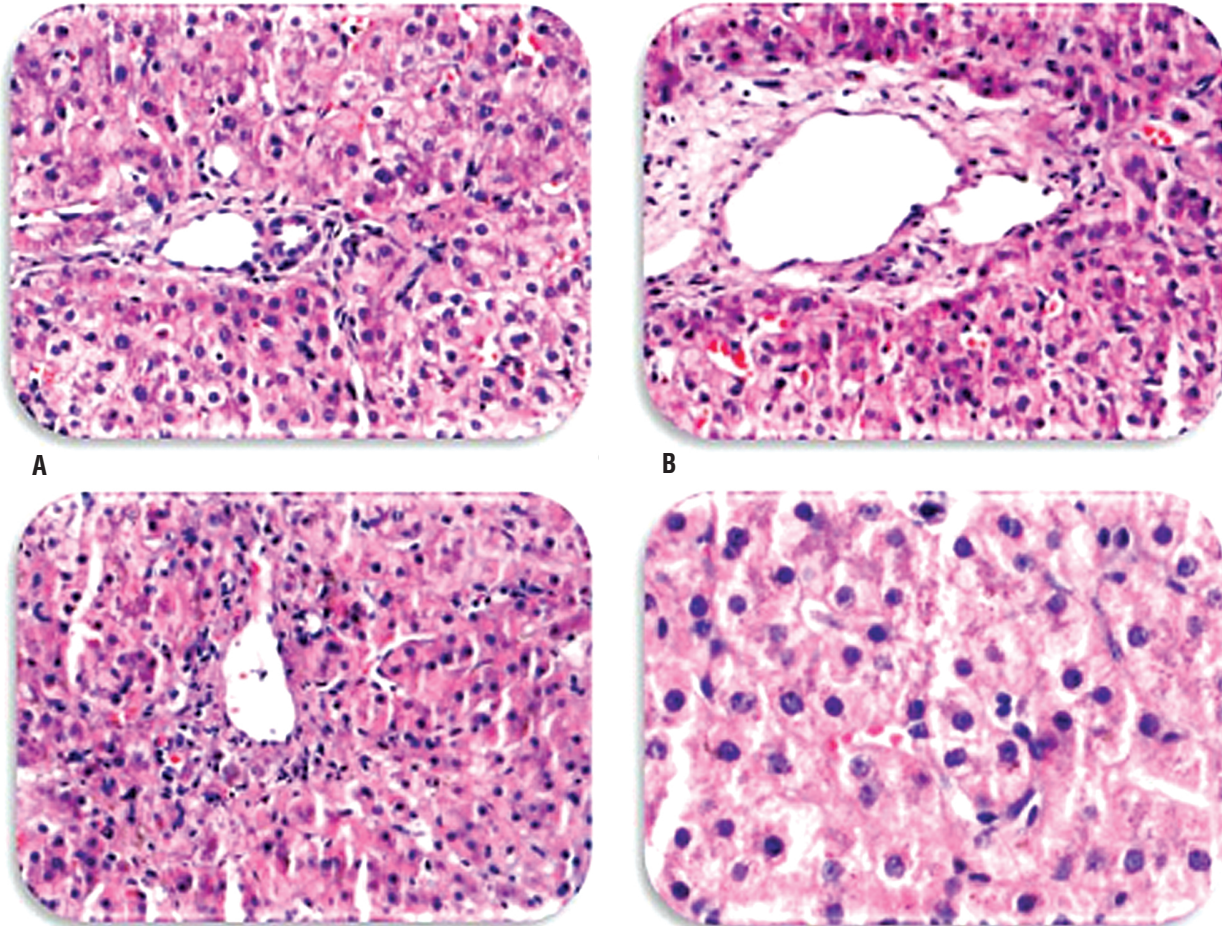
Nuestra paciente al momento de la consulta a nuestro programa tenía 4 años, pesaba 12,9 kg y medía 98,5 cm. Al examen físico presentaba ictericia con rasgos faciales que destacaban una frente prominente e hipertelorismo. A nivel de los miembros inferiores presentaba múltiples xantomas (Figura 1). La evaluación cardiológica arrojó un soplo sistólico. En el examen abdominal se encontró un abdomen globoso, con el borde hepático palpable por debajo del reborde costal, constatándose aumento en su consistencia. El polo de bazo era palpable, sin circulación colateral. En los análisis de laboratorio se observó transaminasa glutámico-oxalacética (TGO) 93 UI/l, transaminasa glutámico-prúvica (TGP) 310 UI/l, bilirrubina total 7,2 mg/dl, bilirrubina directa 6,0 mg/dl, gamma glutamil-transpeptidasa 623 UI/l y colesterol total 1.114 mg/dl.

Figura 1. Xantomas.

En la primera consulta se identificaron xantomas, lesiones producidas por la acumulación de colesterol a nivel cutáneo en los miembros inferiores.

La ecografía abdominal mostraba el hígado levemente aumentado de tamaño, de forma conservada con ecoestructura homogénea, la vesícula

parcialmente colapsada, las vías biliares no dilatadas y esplenomegalia homogénea. El ecocardiograma *doppler* reveló estenosis pulmonar leve. La biopsia hepática evidenció fibrosis portal, perisinusoidal y perivenular central, leve, con escasos septos (Figura 2).

Figura 1. Biopsia hepática.

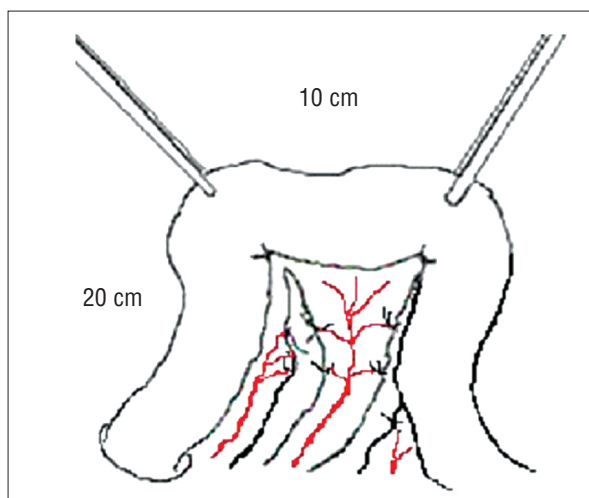
A-D: Fibrosis portal (Grado II de Knodell) con extensión al lobulillo, escasos septos delgados y fibrosis perisinusoidal multifocal.

Todo tipo de tratamiento médico instituido para el prurito había fracasado, incluyendo resinas de ácidos biliares, antihistamínicos, fenobarbital, rifampicina y ácido ursodesoxicólico. Ante el fracaso de estas opciones se había indicado la realización de un trasplante hepático, lo que motivó la consulta a nuestro centro.

La evaluación clínica multidisciplinaria de la paciente por nuestro equipo llevó a ofrecer la realización de una derivación biliar externa parcial para el tratamiento del prurito refractario al manejo médico y de la hipercolesterolemia. Se explicó a los familiares los riesgos y beneficios implicados en el procedimiento y se obtuvo el consentimiento informado institucional previo a la realización del mismo.

En esta paciente se realizó una derivación biliar externa parcial. Dicha técnica fue reportada por P Whittington en 1988 y consiste en interponer un asa yeyunal entre la vesícula biliar y la pared intestinal para modificar así parcialmente el circuito enterohepático de sales biliares. La técnica se describe a continuación: se realiza una incisión subcostal derecha y la semiología de cavidad abdominal, se evalúan las características del hígado y de la vesícula biliar y se realiza una ecografía intraoperatoria y una colangiografía por punción de la vesícula biliar que confirma la ausencia de anomalías congénitas de la vía biliar. Luego se procede a devanar el intestino delgado y a nivel del yeyuno proximal, a unos 20 cm del ligamento de Treitz, se aísla un segmento de intestino de aproximadamente 10 cm de largo. Se secciona entre suturas mecánicas (GIA 60 mm), preservándose una

Figura 3. Sección de asa yeyunal.

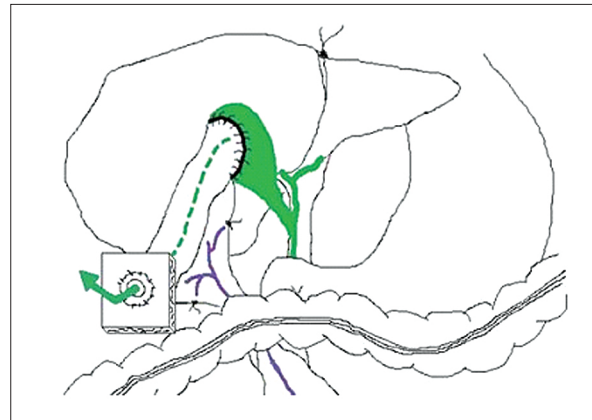

Se esquematiza la sección de 10 cm de intestino delgado (asa yeyunal) a 20 cm del ángulo de Treitz, la cual será utilizada para la derivación externa parcial.

rama arterial y su vena de drenaje (Figura 3). La continuidad del intestino se restablece mediante una anastomosis término-terminal en dos planos con surget de *Maxon*® 5-0. Concluida esta anastomosis, el asa aislada se posiciona en una orientación retrocólica, transmesocolónica, para proceder a realizar una anastomosis término-lateral entre la porción proximal del asa y el fondo vesicular, con una sutura continua de *Maxon*® 5-0 (Figura 4 y 5). El extremo distal del asa se aboca al exterior a lo Brooke¹³ a nivel del cuadrante inferior derecho del abdomen (Figura 6), creando una colecisto-yeyunostomía.^{14,15}

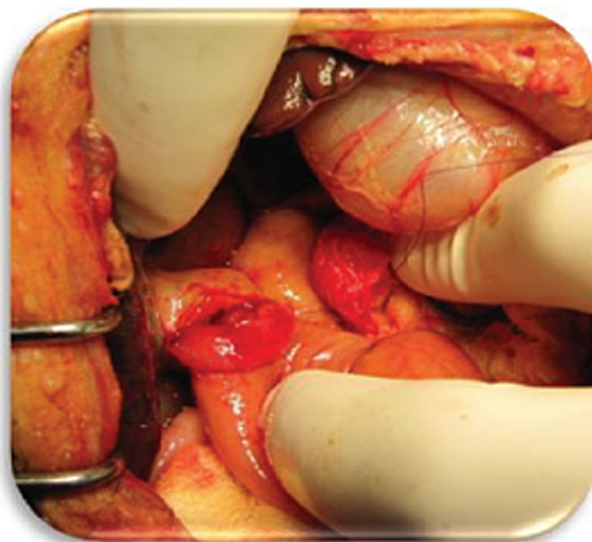
La paciente evolucionó favorablemente en su post-operatorio inmediato, a las 2 horas del mismo

Figura 4. Colecisto-yeyuno-anastomosis término-terminal y yeyunostomía terminal a lo Brooke.



Se esquematiza la unión intestinal a la vesícula vía transmesocolónica y la exteriorización de la misma.

Figura 5. Fotografía durante la realización de la colecisto-yeyuno-anastomosis.



se comenzó a observar un débito bilioso franco por la yeyunostomía, el cual se estabilizó en una pérdida diaria de 30 cm³. A los 5 días se restituyó la dieta oral y fue dada de alta a los 8 días de la cirugía. Durante el control mensual se observó disminución significa-

tiva del tamaño de los xantomas, desaparición del prurito, importante descenso de la colesterolemia y mejoría de la calidad de vida. A los 6 meses de la cirugía la semiología clínica es significativa como así también la evolución bioquímica (Tabla 1, Figura 7).

Figura 6. Fotografía de la exteriorización del asa intestinal (yeyunostomía a lo Brooke).

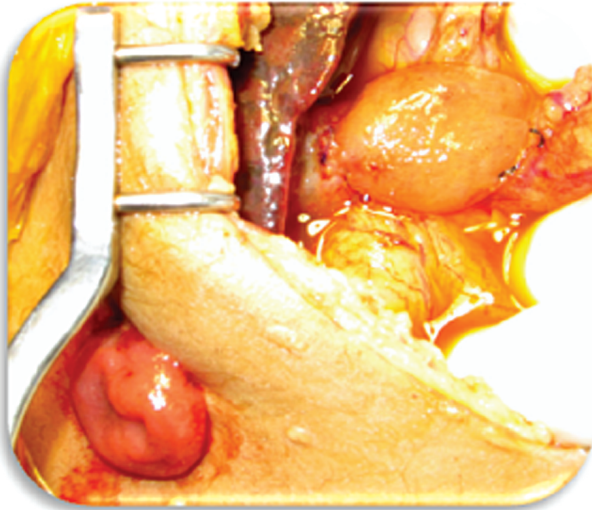


Tabla 1. Valores secuenciales de laboratorio.

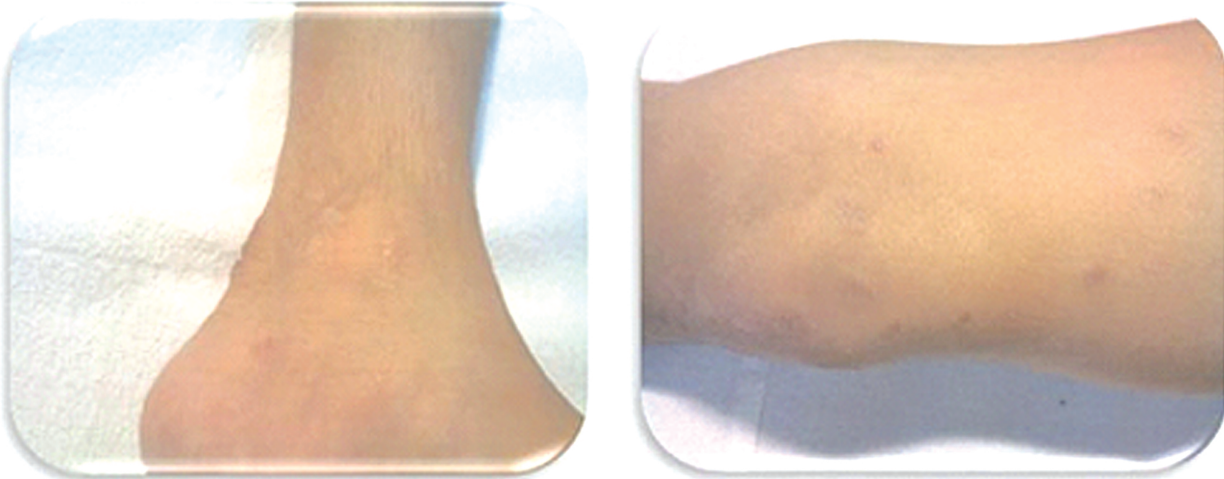
Fecha	TGO (UI/L)	TGP (UI/L)	Bilirrubina total (mg/dl)	Colesterol total (mg/dl)
Pre-quirúrgico	213	310	7,9	1.114
1 mes post-cirugía	274	295	7,4	540
3 meses post-cirugía	147	176	6,7	251
6 meses post-cirugía	207	229	6,8	266

Discusión

El motivo de la presentación de este caso clínico es demostrar la eficacia de la derivación biliar parcial externa en pacientes con síndrome de Alagille. Esta alternativa, con indicaciones precisas, es posible y válida, mejorando la calidad y expectativa de vida y deteniendo potencialmente la progresión de la enfermedad hepática y las complicaciones cardiovasculares asociadas a la hipercolesterolemia crónica.

La eficacia de este procedimiento originalmente descrito por Whittington y Whittington para casos de colestasis crónica intrahepática está basada en la derivación parcial de los ácidos biliares, principales responsables del prurito, favoreciendo el mecanismo de aquellos transportadores de ácidos biliares deficientes en el epitelio biliar, y del colesterol biliar, sin comprometer la función de síntesis hepática.¹⁴ Por este mecanismo se ha visto que en los pacientes con colestasis familiar intrahepática progresiva tipo 1 o enfermedad de Byler, la derivación biliar externa parcial detiene el proceso de fibrogénesis hepática, deteniendo a su vez la progresión de la enfermedad y evitando la necesidad de un trasplante. Debido a los buenos resultados mostrados a largo plazo en pacientes con enfermedad de Byler, esta técnica es el tratamiento de elección en dicha patología cuando la cirrosis no está aún establecida.¹⁶⁻¹⁹ Descripto co-

Figura 7. Aspecto de los xantomas al 6^{to} mes post-operatorio.



mo un procedimiento sin mortalidad, se ha mencionado que hasta un 50% pueden requerir re-intervenciones debido a una disfunción por prolapso del asa biliar.¹⁶ Esto llevó a desarrollar alternativas como son la anastomosis directa entre la vesícula biliar y el colon o el tracto urinario, o la utilización de un conducto de interposición para lograr el mismo objetivo. Las consecuencias nocivas del reflujo de orina hacia el árbol biliar o el impacto de la bilis en el epitelio de la vejiga urinaria conllevan al riesgo de lesiones estenóticas de la vía urinaria por débito alcalino y carcinogénesis de la mucosa por lesión crónica a largo plazo. Gauderer y Boyle han llegado a utilizar el apéndice como conducto de interposición entre la vesícula biliar y la pared abdominal, con éxito. Crombleholme y col refieren haber realizado una derivación interna utilizando el apéndice cecal como instrumento de derivación al duodeno, demostrando descompresión efectiva del tracto biliar para tratar la atresia biliar y el quiste de colédoco, ambos con buenos resultados y sin reflujo.^{16,20,21} También se ha descrito la anastomosis directa de la vesícula biliar a la piel, proporcionando una vía más directa de derivación externa. Sin embargo, con esta variante de la técnica se han reportado complicaciones por fugas peri-ostomía o irritación de la piel.²² Existe otra posibilidad quirúrgica de derivación biliar interna mediante la realización de una derivación ileocólica, la cual evita la fuga biliar externa y las consecuencias propias de portar una ostomía. Por medio de este procedimiento aproximadamente el 15% del íleon terminal se excluye, disminuyendo la reabsorción de componentes de la bilis. Los resultados tempranos fueron similares a los obtenidos con la derivación biliar parcial externa, pero los resultados a largo plazo demostraron una recurrencia de los síntomas en más del 50% de los pacientes, en cuyo caso se debió realizar la conversión a derivación externa.¹⁶ Bustorff-Silva y col describieron dos casos clínicos en los que efectuaron la derivación biliar mediante la realización de una colecisto-yeyuno-colono-anastomosis, la cual combina la ventaja de desviar parcialmente el flujo de bilis y evitar una fístula biliar externa. Sin embargo, este procedimiento requiere un seguimiento del paciente más estricto y más largo para evaluar las complicaciones y resultados.¹⁸ Encontramos que la técnica de interposición yeyunal descrita tiene varias ventajas que incluyen ser el procedimiento que ha demostrado mejores resultados con seguimiento longitudinal mayor y el hecho de que la función del conducto pro-peristál-

tico impide el reflujo de bilis al árbol biliar, reduciendo el riesgo de colangitis. En caso de tener que indicar al paciente un trasplante hepático, la existencia de este conducto biliar en la misma posición en el que se posicionaría la futura Y de Roux, permitirá fácilmente utilizar esta derivación en el momento del trasplante para confeccionar el asa biliar de la misma. La planificación prequirúrgica de la ubicación del ostoma es importante para evitar realizarla a nivel de la cintura, ya que es un problema en los niños pequeños por su abdomen protuberante.

La presencia de cirrosis establecida se opone a un buen resultado con la derivación biliar parcial externa. Por ello se recomienda el empleo de esta técnica tan pronto como se haga el diagnóstico. Su pronta utilización permite mejorar la calidad de vida y la morbilidad asociada a la hipercolesterolemia en los pacientes con síndrome de Alagille,^{23,24} probablemente postergando y tal vez evitando la necesidad de un trasplante hepático. La aplicación de este procedimiento en un mayor número de casos y con un mayor tiempo de seguimiento permitirá confirmar dichas especulaciones.

Sostén financiero. *La realización de este manuscrito (Derivación biliar externa parcial como opción terapéutica en pacientes con síndrome de Alagille) se encuentra enteramente financiada por el servicio de Cirugía Hepato-Bilio-Pancreática y el Instituto de Trasplante Multiorgánico del Hospital Universitario - Fundación Favaloro.*

Agradecimientos. *Nuestra gratitud y afecto al Prof. Sukru Emre (MD) y a Benjamín Shneider (MD, PhD) por todo el apoyo brindado durante nuestro entrenamiento en Mount Sinai (New York) y por habernos transmitido la pasión, dedicación e interés en tratar pacientes con este tipo de enfermedades.*

Referencias

1. Alagille D, Estrada A, Hadchouel M, Gautier M, Dommergues JP. Syndromic paucity of interlobular bile ductus (Alagille syndrome or arteriopathic dysplasia): Review of 80 cases. *J Pediatr* 1987;110:195-200.
2. Alagille D, Odièvre M, Gautier M, Dommergues JP. Hepatic ductular hypoplasia associated with characteristic facies, vertebral malformations, retarded physical, mental, and sexual development murmur. *J Pediatr* 1975;86:63-71.

3. Krantz ID, Piccoli DA, Spinner NB. Alagille syndrome. *MedGenet* 1997;34:152-157.
4. Watson GH, Miller V. Arteriohepatic dysplasia: familial pulmonaryarterial stenosis with neonatal liver disease. *Arch Dis Child* 1973;48:459-466.
5. Monné Gelonch R, Carretero JM, Pérez-Vidal MT, Closa Monasterolo R. Síndrome de Alagille asociado a pseudohermafroditismo masculino. *An Pediatr (Barc)* 2004;60:479-487.
6. Oda T, Elkahoun AG, Pike BL, Okajima K, Krantz ID, Genin A, Piccoli D, Meltzer P, Spinner NB, Collins FS and Chandrasekharappa SC. Mutations in the human Jaded-1 gene are responsible for Alagille syndrome. *Nat Gene* 1997;16:235-242.
7. Spinner NB, Hutchinson AL, Krantz ID, Kamath BM. GeneReviews, University of Washington, Seattle. <http://www.ncbi.nlm.nih.gov/bookshelf/br.fcgi?book=gen&part=alagille>
8. Liu C, Aronow BI, Iegga GA, Wang N, Miethke A, Mourya R, Bezerra J. Novel resequencing chip customized to diagnose mutations in patients with inherited syndromes of intrahepatic cholestasis. *Gastroenterology* 2007;132:119-126.
9. Emerick K, Rand EB, Goldmuntz E, Krantz IA, Spinner NB, Piccoli A. Features of Alagille syndrome in 92 patients: frequency and relation to prognosis. *Hepatology* 1999;29:823-829.
10. Deprettere A, Portmann B, Mowat A. Syndromic paucity of the intrahepatic bile ducts: Diagnostic difficulty: severe morbidity throughout early childhood. *J Pediatr Gastroenterol Nutr* 1987;6:865-871.
11. Quiros-Tejeira RE, Ament ME, Heyman MB, Martin MG, Rosenthal P, Hall TR, McDiarmid SV, Vargas JH. Variable morbidity in Alagille syndrome: a review of 43 cases. *J Pediatr Gastroenterol Nutr* 1999;29:431-437.
12. Tzakis AG, Reyes J, Tepetes K, Tzoracoleftherakis, Todo S, Starzl TE. Liver transplantation for Alagille syndrome. *Arch Surg* 1993;128:337-339.
13. Campbell FB, Campbell JG, Hirsch JE. The construction and care of ileostomy and colostomy. *South Med J* 1959;52:1230-1233.
14. Whittington PF, Whittington GL. Partial external diversion of bile for the treatment of intractable pruritus associated with intrahepatic cholestasis. *Gastroenterology* 1988;95:130-136.
15. Ekinçi S, Karnak I, Gürakan F, Yüce A, Senocak M, Tanyel F, Büyükpamukcu N. Partial external biliary diversion for the treatment of intractable pruritus in children with progressive familial intrahepatic cholestasis: report of two cases. *Surg Today* 2008;38:726-730.
16. Yang H, Porte R, Verkade H, De Langen Z, Hulscher J. Partial external biliary diversion in children with progressive familial intrahepatic cholestasis and Alagille disease. *J Pediatr Gastroenterol Nutr* 2009;49:216-221.
17. Emond JC, Whittington PF. Selective surgical management of progressive familial intrahepatic cholestasis (Byler's disease). *J Pediatr Surg* 1995;3:1635-1641.
18. Bustorff-Silva J, Sbraggia Neto L, Olímpio H, Vacari de Alcantara R, Matsushima E, De Tommaso A, Bellomo Branda M, Hessel G. Partial internal biliary diversion through a cholecystojejunocolonic anastomosis a novel surgical approach for patients with progressive familial intrahepatic cholestasis: a preliminary report. *J Pediatric Surg* 2007;42:1337-1340.
19. Melter M, Rodeck B, Kardorff R, Hoyer PF, Petersen C, Ballauff A, Brodehl J. Progressive familial intrahepatic cholestasis: partial biliary diversion normalizes serum lipids and improves growth in noncirrhotic patients. *Am J Gastroenterol* 2000;95:3522-3528.
20. Gauderer M, Boyle J. Cholecystoappendicostomy in a child with Alagille syndrome. *J Pediatric Surg* 1997;32:166-167.
21. Ismail H, Kalicinski P, Markiewicz M, Jankowska I, Pawlowska J, Kluge P, Eliadou E, Kaminski A, Szymczak M, Drewniak T, Revillon Y. Treatment of progressive familial intrahepatic cholestasis: liver transplantation or partial external biliary diversion. *Pediatr Transplantation* 1999;3:219-222.
22. Crombleholme TM, Harrison MR, Langer JC, Longaker MT. Biliary appendico-duodenostomy: a nonrefluxing conduit for biliary reconstruction. *J Pediatric Surg* 1989;24:665-667.
23. Mattei P, Von Allmen D, Piccoli D, Rand E. Relief of intractable pruritus in Alagille syndrome by partial external biliary diversion. *J Pediatric Surg* 2006;41:104-107.
24. Emerick KM, Whittington PF. Partial external biliary diversion for Intractable pruritus and xanthomas in Alagille syndrome. *Hepatology* 2002;35:1501-1506.