



Радионуклидная диагностика нарушений транспортной функции пищевода и гастроэзофагеального рефлюкса у пациентов с системной склеродермией

Баширов Р.А.^{1, 2, 3}, Самойленко Л.Е.², Рыжкин С.А.^{2, 3, 4, 5}, Вартанян К.Ф.², Гималетдинова Д.А.⁴, Юсупова А.Ф.³, Абдулганиева Д.И.³, Зиганшина Л.Ф.¹, Заманова Э.С.¹, Пузакин Е.В.², Малов А.А.³, Шарафутдинов Б.М.^{2, 4}

¹ ГАУЗ «Республиканская клиническая больница» Минздрава Республики Татарстан, Оренбургский тракт, 138, Казань, 420064, Российская Федерация

² ФГБОУ ДПО «Российская медицинская академия непрерывного профессионального образования» Минздрава России, ул. Баррикадная, 2/1, стр. 1, Москва, 125993, Российская Федерация

³ ФГБОУ ВО «Казанский государственный медицинский университет» Минздрава России, ул. Бутлерова, 49, Казань, 420012, Российская Федерация

⁴ ФГАОУ ВО «Казанский (Приволжский) федеральный университет», ул. Кремлевская, 18, Казань, 420008, Российская Федерация

⁵ ФГБНУ «Федеральный центр токсикологической, радиационной и биологической безопасности», Научный городок-2, Казань, 420075, Российская Федерация

Баширов Рустем Алевкович, врач-радиолог ГАУЗ «Республиканская клиническая больница» Минздрава Республики Татарстан, ассистент кафедры радиотерапии и радиологии им. академика А.С. Павлова ФГБОУ ДПО «Российская медицинская академия непрерывного профессионального образования» Минздрава России, ассистент кафедры онкологии, лучевой диагностики и лучевой терапии ФГБОУ ВО «Казанский государственный медицинский университет» Минздрава России; <https://orcid.org/0000-0002-0128-5605>

Самойленко Людмила Евгеньевна, д. м. н., профессор кафедры радиотерапии и радиологии им. академика А.С. Павлова ФГБОУ ДПО «Российская медицинская академия непрерывного профессионального образования» Минздрава России;

Рыжкин Сергей Александрович, д. м. н., заведующий кафедрой радиотерапии и радиологии им. академика А.С. Павлова ФГБОУ ДПО «Российская медицинская академия непрерывного профессионального образования» Минздрава России, профессор кафедры общей гигиены ФГБОУ ВО «Казанский государственный медицинский университет» Минздрава России, профессор кафедры медицинской физики Института физики ФГАОУ ВО «Казанский (Приволжский) федеральный университет», ст. науч. сотр. отдела радиобиологии ФГБНУ «Федеральный центр токсикологической, радиационной и биологической безопасности»; <https://orcid.org/0000-0003-2595-353X>

Вартанян Карен Феликсович, д. м. н., профессор кафедры радиотерапии и радиологии им. академика А.С. Павлова ФГБОУ ДПО «Российская медицинская академия непрерывного профессионального образования» Минздрава России; <https://orcid.org/0000-0001-8111-7152>

Гималетдинова Диляра Алмазовна, ординатор ФГАОУ ВО «Казанский (Приволжский) федеральный университет»; <https://orcid.org/0000-0002-0128-5605>

Юсупова Алсу Фаридовна, к. м. н., доцент кафедры онкологии, лучевой диагностики и лучевой терапии ФГБОУ ВО «Казанский государственный медицинский университет» Минздрава России; <https://orcid.org/0000-0003-2852-3471>

Абдулганиева Диана Ильдаровна, д. м. н., профессор, заведующий кафедрой госпитальной терапии ФГБОУ ВО «Казанский государственный медицинский университет» Минздрава России; <https://orcid.org/0000-0001-7069-2725>

Зиганшина Лилия Фаридовна, к. м. н., врач-радиолог ГАУЗ «Республиканская клиническая больница» Минздрава Республики Татарстан; <https://orcid.org/0000-0002-6994-7396>

Заманова Эндже Садыртовна, врач-ревматолог ГАУЗ «Республиканская клиническая больница» Минздрава Республики Татарстан; <https://orcid.org/0000-0002-6436-604X>

Пузакин Евгений Владимирович, ассистент кафедры радиотерапии и радиологии им. академика А.С. Павлова ФГБОУ ДПО «Российская медицинская академия непрерывного профессионального образования» Минздрава России; <https://orcid.org/0000-0002-0567-6646>

Малов Алексей Анатольевич, ассистент кафедры онкологии, лучевой диагностики и лучевой терапии ФГБОУ ВО «Казанский государственный медицинский университет» Минздрава России; <https://orcid.org/0000-0003-3261-9986>

Шарафутдинов Булат Марсович, к. м. н., ассистент кафедры кардиологии, рентгеноэндоваскулярной и сердечно-сосудистой хирургии Казанской государственной медицинской академии – филиала ФГБОУ ДПО «Российская медицинская академия непрерывного профессионального образования» Минздрава России, заведующий отделением рентгенохирургических методов диагностики и лечения медико-санитарной части ФГАОУ ВО «Казанский (Приволжский) федеральный университет»; <https://orcid.org/0000-0002-4149-118X>

Резюме

Цель: определение возможностей динамической сцинтиграфии в оценке моторно-эвакуаторной функции пищевода и гастроэзофагеального рефлюкса (ГЭР) у пациентов с системной склеродермией (ССД).

Материал и методы. В исследование включены 77 пациентов с ССД с продолжительностью заболевания от нескольких месяцев до 30 лет, которым проведена динамическая сцинтиграфия пищевода (ДСЦП) с ^{99m}Tc-технефитом по двухэтапному протоколу. На первом этапе оценивали транспортную функцию пищевода (ТПФП), на втором определяли наличие и выраженность ГЭР. Полученные изображения оценивали визуально, с помощью количественного анализа параметров кривой «активность/время» и предложенной 3-балльной системы определения выраженности нарушений ТПФП и ГЭР. Группу контроля составили 19 практически здоровых лиц (15 женщин и 4 мужчины) в возрасте от 24 до 46 лет, проходивших плановое обследование с целью исключения заболеваний пищеварительной системы и желудочно-кишечного тракта, в алгоритм которого включена ДСЦП.

Результаты. Нарушение ТПФП диагностировано у 74 из 77 (96%) пациентов. По балльной шкале выраженное нарушение (3 балла) ТПФП определялось в 41 (55%) случае, умеренно выраженное (2 балла) – в 15 (21%), слабовыраженное (1 балл) – в 18 (24%). ГЭР выявлен у 35 из 77 (45%) пациентов: слабовыраженный (1 балл) – в 13 (37%) случаях, умеренно выраженный (2 балла) – в 22 (63%), выраженный (3 балла) ГЭР не обнаружен ни в одном случае. Достоверной взаимосвязи между наличием ГЭР и выраженностью нарушения ТПФП не получено, однако установлена прямая корреляционная связь между тяжестью ГЭР и нарушения ТПФП.

Заключение. У абсолютного большинства больных ССД выявляются нарушения ТПФП различной степени выраженности, которые почти у половины (45%) сопровождаются слабо- и умеренно выраженным ГЭР. Полученные результаты подтверждают практическую значимость ДСЦП для оценки моторно-эвакуаторной функции пищевода и ГЭР у пациентов с ССД.

Ключевые слова: динамическая сцинтиграфия пищевода; системная склеродермия; моторно-эвакуаторная функция пищевода; транспортная функция пищевода; гастроэзофагеальный рефлюкс.

Конфликт интересов. Авторы заявляют об отсутствии конфликта интересов.

Для цитирования: Баширов Р.А., Самойленко Л.Е., Рыжкин С.А., Вартанян К.Ф., Гималетдинова Д.А., Юсупова А.Ф., Абдулганиева Д.И., Зиганшина Л.Ф., Заманова Э.С., Пузакин Е.В., Малов А.А., Шарафутдинов Б.М. Радионуклидная диагностика нарушений транспортной функции пищевода и гастроэзофагеального рефлюкса у пациентов с системной склеродермией. *Вестник рентгенологии и радиологии*. 2023; 104(2): 124–37. <https://doi.org/10.20862/0042-4676-2023-104-2-124-137>

Для корреспонденции: Шарафутдинов Булат Марсович, E-mail: bulaty555@mail.ru

Статья поступила 14.02.2023

После доработки 06.04.2023

Принята к печати 07.04.2023

Radionuclide Diagnosis of Esophageal Dysmotility and Gastroesophageal Reflux in Patients with Systemic Sclerosis

Rustem A. Bashirov^{1, 2, 3}, Lyudmila E. Samoilenko², Sergey A. Ryzhkin^{2, 3, 4, 5}, Karen F. Vartanyan², Dilyara A. Gimaletdinova⁴, Alsu F. Yusupova^{1, 3}, Diana I. Abdulganieva³, Lilia F. Ziganshina¹, Endzhe S. Zamanova¹, Evgeniy V. Puzakin², Aleksey A. Malov³, Bulat M. Sharafutdinov^{2, 4}

¹ Republican Clinical Hospital,

Orenburgskiy trakt, 138, Kazan, 420064, Russian Federation

² Russian Medical Academy of Continuous Professional Education,
ul. Barrikadnaya, 2/1, str. 1, Moscow, 125993, Russian Federation

³ Kazan State Medical University,
ul. Butlerova, 49, Kazan, 420012, Russian Federation

⁴ Kazan (Provolsky) Federal University,
ul. Kremlevskaya, 18, Kazan, 420008, Russian Federation

⁵ Federal Center for Toxicological, Radiation and Biological Safety,
Nauchnyy gorodok, 2, Kazan, 420075, Russian Federation

Rustem A. Bashirov, Radiologist, Republican Clinical Hospital; Assistant Professor, Pavlov Chair of Radiotherapy and Radiology, Russian Medical Academy of Continuous Professional Education; Assistant Professor, Chair of Oncology, Radiation Diagnostics and Radiation Therapy, Kazan State Medical University;
<https://orcid.org/0000-0002-0128-5605>

Lyudmila E. Samoilenko, Dr. Med. Sc., Professor, Pavlov Chair of Radiotherapy and Radiology, Russian Medical Academy of Continuous Professional Education;

Sergey A. Ryzhkin, Dr. Med. Sc., Chief of Pavlov Chair of Radiotherapy and Radiology, Russian Medical Academy of Continuous Professional Education; Professor, Chair of General Hygiene, Kazan State Medical University; Professor, Chair of Medical Physics, Institute of Physics, Kazan (Provolzhsky) Federal University; Senior Researcher, Department of Radiobiology, Federal Center for Toxicological, Radiation and Biological Safety;
<https://orcid.org/0000-0003-2595-353X>

Karen F. Vartanyan, Dr. Med. Sc., Professor, Pavlov Chair of Radiotherapy and Radiology, Russian Medical Academy of Continuous Professional Education;
<https://orcid.org/0000-0001-8111-7152>

Dilyara A. Gimaletdinova, Resident, Kazan (Provolzhsky) Federal University;
<https://orcid.org/0000-0002-0128-5605>

Alsu F. Yusupova, Cand. Med. Sc., Assistant Professor, Chair of Oncology, Radiation Diagnostics and Radiation Therapy, Kazan State Medical University;
<https://orcid.org/0000-0003-2852-3471>

Diana I. Abdulganieva, Dr. Med. Sc., Professor, Chief of Chair of Hospital Therapy, Kazan State Medical University;
<https://orcid.org/0000-0001-7069-2725>

Lilia F. Ziganshina, Cand. Med. Sc., Radiologist, Republican Clinical Hospital;
<https://orcid.org/0000-0002-6994-7396>

Endzhe S. Zamanova, Rheumatologist, Republican Clinical Hospital;
<https://orcid.org/0000-0002-6436-604X>

Evgeniy V. Puzakin, Assistant Professor, Pavlov Chair of Radiotherapy and Radiology, Russian Medical Academy of Continuous Professional Education;
<https://orcid.org/0000-0002-0567-6646>

Aleksey A. Malov, Assistant Professor, Chair of Oncology, Radiation Diagnostics and Radiation Therapy, Kazan State Medical University;
<https://orcid.org/0000-0003-3261-9986>

Bulat M. Sharafutdinov, Cand. Med. Sc., Assistant Professor, Chair of Cardiology, Endovascular and Cardiovascular Surgery, Kazan State Medical Academy – branch of Russian Medical Academy of Continuous Professional Education; Head of the Department of Endovascular Surgical Methods of Diagnosis and Treatment, Medical and Sanitary Unit, Kazan (Provolzhsky) Federal University;
<https://orcid.org/0000-0002-4149-118X>

Abstract

Objective: to evaluate the possibilities of dynamic scintigraphy for the diagnosis of esophageal dysmotility (ED) and gastroesophageal reflux (GER) in patients with systemic sclerosis (SS).

Material and methods. The study group included 77 patients with established SS of different disease duration (from several months to 30 years) who underwent Technophyt ^{99m}Tc dynamic esophageal scintigraphy using two-stage protocol. During the first stage, the esophageal transport function was evaluated; during the second stage, the presence and severity of GER were assessed. Scans were analyzed using visual assessment, quantitative estimation of time/activity curves, and a proposed three-point scale for evaluating ED and GER severity. The control group consisted of 19 practically healthy individuals who underwent a routine examination to exclude digestive system and gastrointestinal tract diseases, the algorithm of which included dynamic scintigraphy.

Results. ED was found in 74 of 77 patients (96%). According to three-point scale, severe ED (3 points) was registered in 41 (55%) patients, moderate ED (2 points) in 15 (21%), and mild ED in 18 (24%). GER was diagnosed in 35 of 77 cases (45%): mild GER in 13 (37%), moderate GER (2 points) in 22 (63%), and none of the patients was found to have severe GER (3 points). A significant relationship between the presence of GER and the severity of ED was not obtained, but a direct correlation was established between ED and GER severity.

Conclusion. Most SS patients demonstrated ED of varying severity associated with mild and moderate GER in nearly 45% of the cases. The study results confirm the practical significance of dynamic scintigraphy for assessing the esophageal transport function and GER in SS patients.

Keywords: dynamic esophageal scintigraphy; systemic sclerosis; esophageal transport function; esophageal dysmotility; gastroesophageal reflux.

Conflict of interest. The authors declare no conflict of interest.

For citation: Bashirov RA, Samoilenko LE, Ryzhkin SA, Vartanyan KF, Gimaletdinova DA, Yusupova AF, Abdulganieva DI, Ziganshina LF, Zamanova ES, Puzakin EV, Malov AA, Sharafutdinov BM. Radionuclide diagnosis of esophageal dysmotility and gastroesophageal reflux in patients with systemic sclerosis. *Journal of Radiology and Nuclear Medicine*. 2023; 104(2): 124–37 (in Russian). <https://doi.org/10.20862/0042-4676-2023-104-2-124-137>

For corresponding: Bulat M. Sharafutdinov, E-mail: bulaty555@mail.ru

Received February 14, 2023

Revised April 6, 2023

Accepted April 7, 2023

Введение

Системный склероз, или системная склеродермия (ССД), – аутоиммунное заболевание неустановленного происхождения со сложным патогенезом и полиорганным поражением, которое характеризуется сосудистыми и иммунологическими нарушениями, приводящими к фиброзу кожи и внутренних органов, в том числе желудочно-кишечного тракта (ЖКТ) [1–4].

Основными патогенетическими механизмами ССД являются: повышенный синтез внеклеточного матрикса с последующим прогрессирующим фиброзом в результате дисфункции эндотелия сосудов микроциркуляторного звена, дисбаланс гуморального и клеточного иммунитета и дисфункция фибробластов, вызванные пока не установленными факторами [3–6]. Замещение гладкомышечных клеток пролиферирующими фибробластами и отложениями коллагеновых волокон приводит к утолщению и ригидности стенок органов ЖКТ [1–6].

Поражение пищевода при ССД встречается примерно у 90% больных и характеризуется диффузным расширением верхних отделов с сужением в нижней трети, ослаблением перистальтики и ригидностью стенок [3, 5, 7]. Помимо этого встречаются пептические язвы и стриктуры, а также грыжи пищеводного отверстия диафрагмы. Снижение давления нижнего пищеводного сфинктера приводит к возникновению гастроэзофагеального рефлюкса (ГЭР) с индукцией кишечной метаплазии (пищевода Барретта) и повышенному риску развития аденокарциномы и стеноза нижнего пищеводного сфинктера [3, 8]. Нарушение моторики пищевода и рефлюкс возникают в результате замещения гладкомышечных клеток нижней трети пищевода коллагеном; поперечнополосатая мускулатура верхней трети пищевода обычно не повреждается [3].

Гетерогенностью патогенетических факторов объясняются полиморфность и полисиндромность заболевания. Первым проявлением ССД могут быть трудности с глотанием, дисфагия, хотя у некоторых пациентов заболевание протекает бессимптомно в течение длительного времени [9]. В то же время прогрессирующее течение ССД приводит к развитию необратимых фиброзных изменений и нарушению функции пищевода, к инвалидизации трудоспособного населения, что обуславливает социальную значимость проблемы. В связи с этим ранняя диагностика поражения пищевода важна с целью своевременного начала терапии [1–9].

Одними из самых распространенных для оценки морфологии и функции ЖКТ, в частности пищевода, являются рентгенологические методы [10, 11], включающие рентгеноскопию с проглатыванием бариевой взвеси, которая заполняет

просвет пищевода, очерчивая его стенки. Процедура хорошо переносится больными, однако данные о точной оценке функциональных нарушений противоречивы [9].

В настоящее время наиболее широко применяемым методом морфологической оценки при заболеваниях пищевода является эндоскопия (эзофагогастродуоденоскопия, ЭГДС) верхних отделов ЖКТ [11–13], которая обладает высокими чувствительностью и специфичностью в выявлении структурных изменений, таких как стеноз, кровотечение, доброкачественное или злокачественное новообразование и др. В то же время возможности и польза ЭГДС для ранней диагностики функциональных нарушений функции пищевода, в том числе при ССД, ограничены [9].

Среди методов функциональной оценки моторной функции пищевода и пищеводно-желудочного перехода «золотым стандартом» диагностики считается манометрия [3, 11, 13–15]. Зонд, оснащенный несколькими датчиками давления, способен измерять силу и амплитуду мышечных сокращений как в покое, так и во время глотания. У пациентов с ССД манометрия чаще всего указывает на низкую амплитуду мышечных сокращений, редкие сокращения и общую неэффективность перистальтики [9, 13–15]. Кроме того, рекомендуется выполнять внутрипищеводную суточную рН-метрию или рН-импедансометрию [11, 13, 14].

Однако и эндоскопия, и манометрия являются трудновыполнимыми инвазивными методами, малопримемлемыми для пациентов с ССД, особенно при наличии микростомии и трофических нарушений слизистой, которые затрудняют проведение исследований и повышают риск возникновения осложнений [9].

Одним из доступных, недорогих и атравматичных способов функциональной оценки пищевода является радионуклидный метод – динамическая сцинтиграфия пищевода (ДСЦП) с коллоидом, меченным изотопом ^{99m}Tc (технеция), который применяется с этой целью с начала 1980-х гг. и достаточно хорошо себя зарекомендовал [16–18]. Использование ДСЦП дает возможность получить функциональную оценку акта глотания, исследуя моторно-эвакуаторную функцию и скорость перистальтики пищевода [19–21]. Метод ДСЦП не может заменить эндоскопию или рентгеноскопию в выявлении морфологических аномалий, но он представляет собой неинвазивный эффективный способ оценки функции пищевода, который хорошо переносится больными [17–21]. Ограничением является относительно низкая воспроизводимость, для повышения которой рекомендуется выполнять процедуру более чем при одном глотании. В то же время метод отличается высокими чувствительностью и специфичностью

в диагностике ГЭР [10, 16]. Еще одним достоинством ДСЦП в сравнении с рентгеноскопией является меньшая лучевая нагрузка на пациента, что позволяет выполнять повторные исследования с целью динамического наблюдения за течением заболевания и оценки эффекта лечения [22].

В отечественной литературе современные публикации с применением ДСЦП при ССД отсутствуют, поскольку за последние два десятилетия крупных исследований по склеродермии пищевода не проводилось.

Цель – определение возможностей динамической сцинтиграфии в оценке моторно-эвакуаторной функции пищевода и ГЭР у пациентов с ССД.

Материал и методы

Проведено ретроспективное динамическое исследование на базе ГАУЗ «Республиканская клиническая больница» Минздрава Республики Татарстан (г. Казань).

В основную группу включены 77 пациентов (68 женщин и 9 мужчин) с диффузной и лимитированной формами ССД у 42 и 35 больных соответственно, находившихся на обследовании и лечении с 2017 по 2022 гг. Средний возраст пациентов составил 50 (41–59) лет.

У 65 из 77 пациентов (84%) диагностировано хроническое медленно прогрессирующее течение, у 12 (16%) – подострое. Начальная стадия ССД определялась у 6 (8%) больных, развернутая – у 57 (74%), поздняя – у 14 (18%). Продолжительность заболевания составляла от нескольких месяцев до 30 лет.

Жалобы преимущественно на дисфагию предъявляли 57 (74%) пациентов, из них 19 (33%) – на изжогу. У 20 (26%) больных с установленным диагнозом ССД «пищеводных» жалоб не было (рис. 1).

Всем обследованным в условиях стационара проведено клиническое обследование, включавшее сбор анамнеза, осмотр, клинический, биохимический, иммунологический анализы крови с определением концентрации аутоантител, регистрацию электрокардиограммы в 12 стандартных отведениях, эхокардиограммы в покое, двойной доплеровский контроль, ультразвуковое исследование органов брюшной полости, рентгенологическое исследование органов грудной клетки, ЖКТ и эндоскопию верхних отделов ЖКТ. По показаниям объем обследования дополняли необходимыми методами инструментальной и функциональной диагностики.

В исследование не включали больных с эзофагитом в стадии обострения, гастроэзофагеальной рефлюксной болезнью, в том числе эндоскопически негативным вариантом, грыжей пищеводного отверстия диафрагмы.

Группу контроля составили 19 практически здоровых лиц (15 женщин и 4 мужчины) в возрасте от 24 до 46 лет, проходивших плановое обследование с целью исключения заболеваний пищеварительной системы и ЖКТ, в алгоритм которого включена ДСЦП.

Всем больным и лицам контрольной группы выполнена ДСЦП на двухдетекторной гамма-камере BrightView (Philips, Нидерланды), оснащенной низкоэнергетическим коллиматором с большим полем видения, захватывающим область рта и ниже, включая верхнюю часть брюшной полости, после перорального приема 25 МБк радиофармпрепарата (РФП) ^{99m}Tc -технефит (ОАО «Диамед», Россия) по двухэтапному протоколу в положении пациента лежа на спине. Лучевая нагрузка составляла 0,005 мЗв/МБк. Все обследуемые были предупреждены о цели и последовательности проведения процедуры. ДСЦП выполняли натощак,

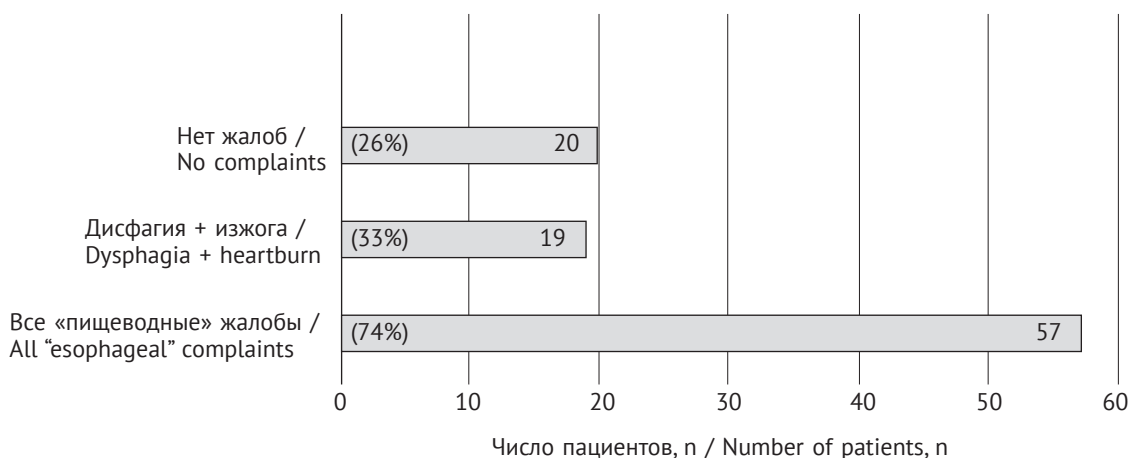


Рис. 1. Клинические проявления у обследованных пациентов с системной склеродермией

Fig. 1. Clinical manifestations in examined patients with systemic scleroderma

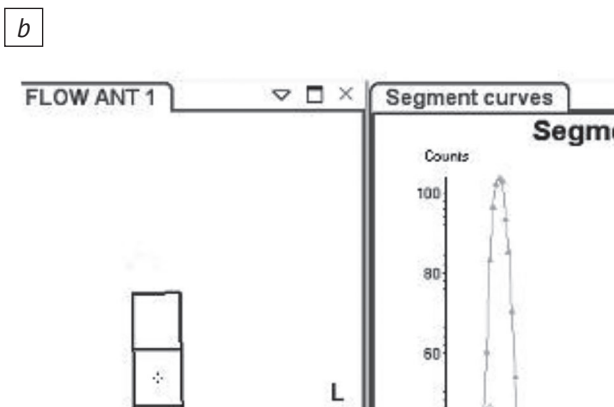

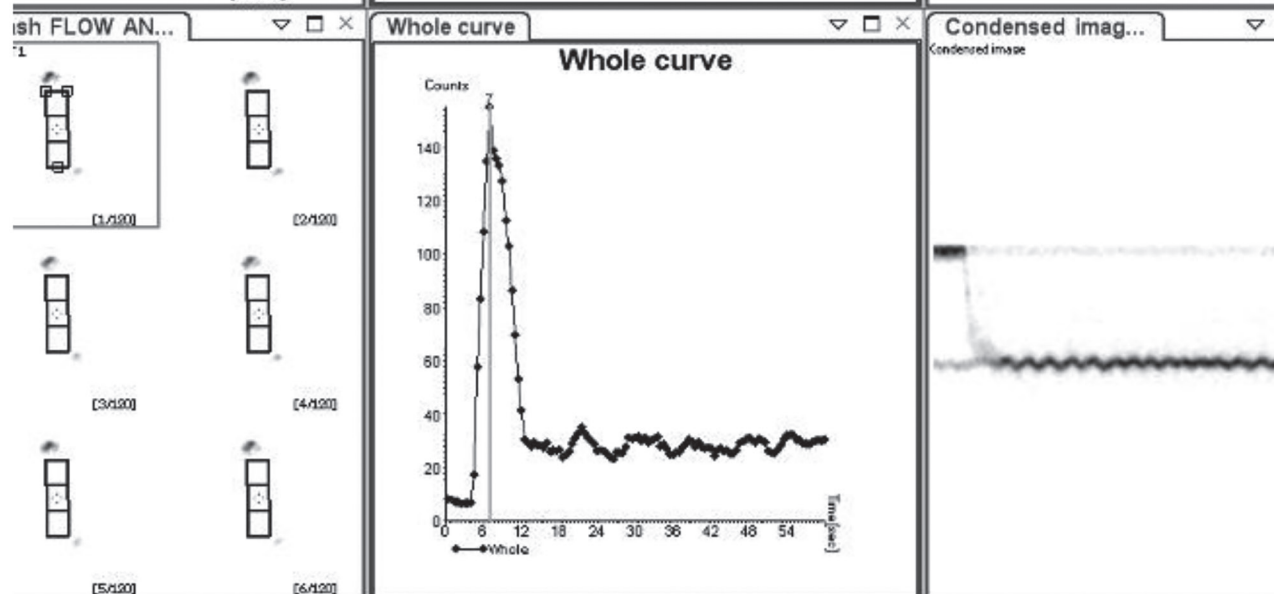


Рис. 2. Результаты динамической сцинтиграфии пищевода (ДСЦП) с ^{99m}Tc-технефитом обследуемого К. (26 лет) из группы контроля:

a – качественный анализ транзита болюса радиофармпрепарата (РФП) на серии изображений в покадровой раскладке с 0,5-секундным интервалом с 1-й по 25-ю секунды после одного акта глотания (нормальное прохождение болюса по пищеводу); *b* – количественный анализ транзита болюса РФП по пищеводу (время прохождения 7 с), графики «активность/время» (сверху – по сегментам, снизу – в целом по пищеводу)

Fig. 2. Results of dynamic esophageal scintigraphy (DES) with Technephyt ^{99m}Tc in examined Patient K. (26 years old) from the control group:

a – qualitative analysis of radiopharmaceutical (RP) bolus transit on a series of images in frame-by-frame layout with 0.5 sec interval from seconds 1 to 25 after one act of swallowing (normal bolus transit through the esophagus); *b* – quantitative analysis of RP bolus esophageal transit (transit time is 7 sec), activity/time graphs (top – by segments, bottom – by esophagus as a whole)



Балльная система оценки выраженности нарушения транспортной функции пищевода

Table 1

Scoring system for assessing the severity of esophageal dysmotility

Параметр / Parameter	Оценка в баллах / Score in points			Норма / Norm
	1	2	3	
Время транзита болюса по пищеводу, с / Time of bolus esophageal transit, sec	15–25	25–40	>40	<15 с
Клиренс к 15-й секунде, % / Clearance by the 15 th second, %	60–80	40–60	<40	90

Примечание. При выраженных нарушениях транспортной функции пищевода (более 3 баллов) проводилась проба в вертикальном положении пациента с использованием той же самой балльной оценки и расчета остаточной активности в пищеводе к концу 1-й минуты.

Note. In severe violations of the esophageal transport function (more than 3 points), a test was performed in the patient's vertical position using the same score and calculating the residual activity in the esophagus by the end of the 1st minute.

с приемом пищи не ранее чем за 8–12 ч до исследования.

Первый этап включал оценку транспортной функции пищевода (ТПФП) и выявление ранних ГЭР (1 мин после глотания) в режиме быстрой съемки. Запись изображения в динамическом режиме 0,5 с на 1 кадр в течение 60 с начинали сразу после перорального приема около 25 МБк РФП в 10–15 мл жидкости (апельсинового сока) – индивидуально подобранный объем, который пациент может принять одним глотком с последующим выполнением «сухих» глотаний в течение 30 с.

Для оценки полученных в динамической фазе изображений использовали программу NM Esophagus (Philips, Нидерланды), позволяющую анализировать суммарное изображение всего пищевода и каждого его отдела (верхнего, среднего и нижнего, включающего область желудка), определять время прохождения болюса через пищевод в целом и каждый из отделов с построением кривых «активность/время», а также рассчитывать процент остаточной активности.

Первоначально проводили качественную оценку полученных изображений, основанную на просмотре отдельных кадров, при которой определяли особенности морфологии глотки и пищевода, выявляли наличие неравномерности продвижения и распределения, фрагментации и/или задержки болюса, аспирации в дыхательные пути (рис. 2, а). Затем выполняли количественный анализ, основанный на вычислении параметров по кривым «активность/время» транзита РФП через пищевод в целом и каждый из его отделов с целью отдельной оценки (рис. 2, б). Для этого в ручном режиме выбирали соответствующие зоны интереса. С помощью количественного анализа определяли время транзита болюса РФП по пищеводу и клиренс за первые 15 с (табл. 1).

Поскольку в доступной литературе отмечен существенный разброс показателей нормы времени транзита болюса по пищеводу и клиренса

к 15-й секунде, результаты ДСЦП с ^{99m}Tc-технефитом у практически здоровых лиц, выполненные в радиоизотопной лаборатории ГАУЗ «Республиканская клиническая больница» Минздрава Республики Татарстан (г. Казань), послужили для создания собственной базы данных, и полученные показатели в дальнейшем приняты как референтные значения нормы (см. табл. 1). На основании количественного анализа была предложена балльная система оценки выраженности нарушений ТПФП, которая отражает степень замедления продвижения РФП по пищеводу и степень очищения пищевода (клиренс) от остаточной активности РФП к 15-й секунде исследования.

На втором этапе осуществляли выявление эпизодов поздних ГЭР и оценивали время желудочной эвакуации. После окончания первого этапа регистрации изображений пациент приподнимался на столе гамма-камеры для принятия 400 мл апельсинового сока (или воды, смешанной с лимонной кислотой), после чего вновь принимал положение лежа на спине, которое сохранял на протяжении всего времени исследования. После укладки больного начинали запись новой серии последовательных изображений в динамическом режиме 1 кадр в 3 с в течение 30 мин.

Оценку изображений осуществляли с помощью качественного и количественного анализа. Первый основан на визуальной оценке рефлюкса в режиме последовательной визуализации сгруппированных изображений. Количественный анализ заключался в вычислении заданных параметров кривых «активность/время», построенных с области пищевода, с помощью которых оценивали количество эпизодов ГЭР и их длительность. За патологический ГЭР принимали повторное повышение активности РФП над областью пищевода более 4% от активности в области желудка.

Подобно оценке ТПФП была предложена балльная оценка выраженности ГЭР на основании анализа количества эпизодов рефлюкса, его

Балльная система оценки выраженности гастроэзофагеального рефлюкса

Table 2

Score system for assessing the severity of gastroesophageal reflux

Параметр / Parameter	Оценка в баллах / Score in points		
	1	2	3
Количество эпизодов, n / Number of episodes, n	2–3	4–8	>9
Длительность, с / Duration, sec	30–45	45–60	>60
Уровень заброса / Rising level	Дистальный / Distal	Средний / Medium	Проксимальный / Proximal

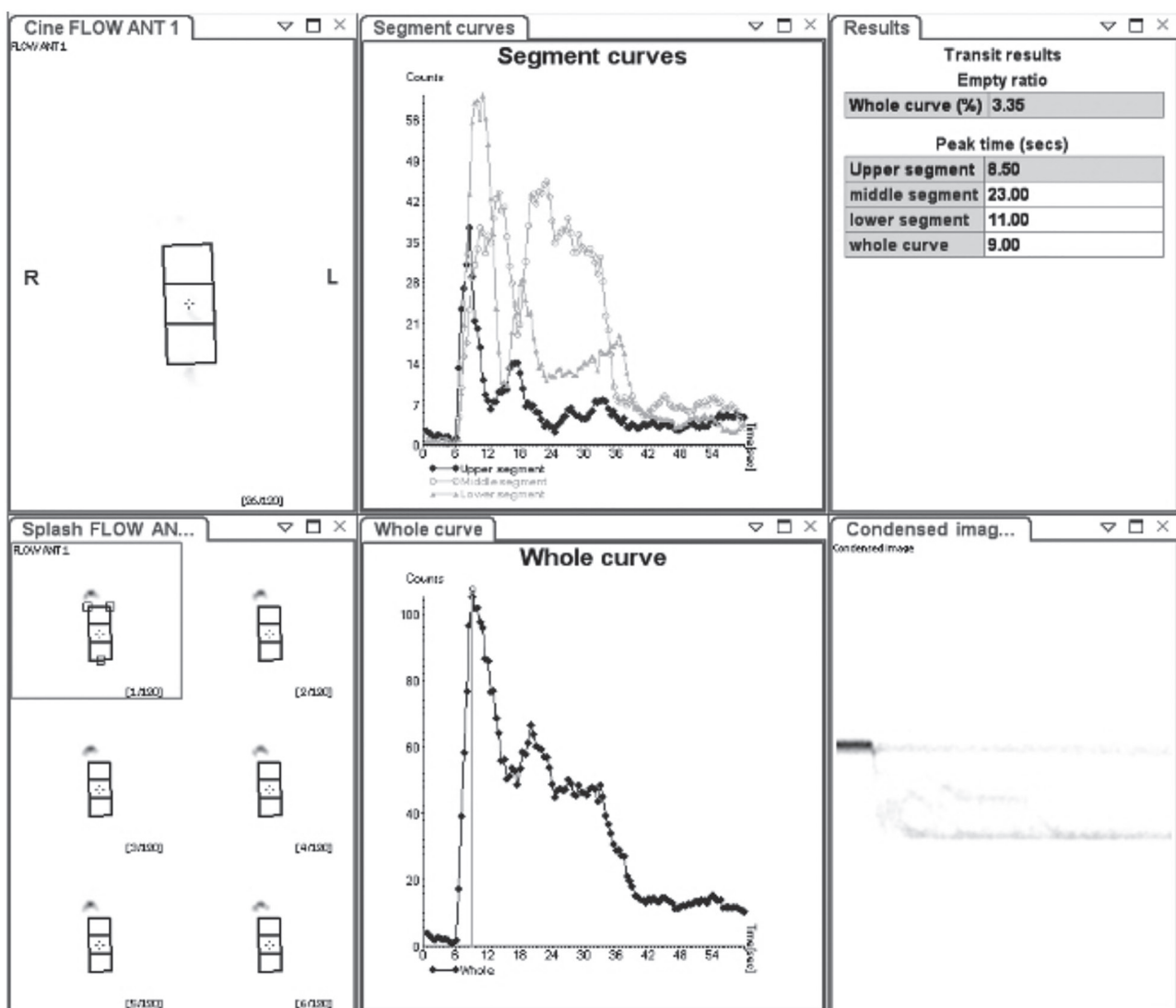


Рис. 3. Результаты ДСЦП с ^{99m}Tc -технефитом у пациентки Л. (60 лет) с гиперкинетическим типом нарушения моторики пищевода, графики «активность/время». Умеренно выраженное нарушение транспортной функции пищевода (ТПФП) на уровне нижней и средней трети по спастическому типу. Время транзита – 34 с, клиренс к 15-й секунде – 51%

Fig. 3. Results of DES with Technephyt ^{99m}Tc in Patient L. (60 years old) with hyperkinetic type of esophageal dysmotility, activity/time graphs. Moderate spastic type disorder of esophageal transport function at the levels of lower and middle thirds. Transit time is 34 sec, clearance by the 15th second is 51%

длительности, уровня заброса ГЭР (табл. 2). Это позволило сопоставить выраженность нарушений ТПФП и ГЭР у больных ССД.

Статистическую обработку данных проводили с помощью программы Statistica 14.0 (Windows XP/Vista 7). Графические данные анализировали в программе Microsoft Excel 2010. Анализ количественных данных проводили поэтапно: 1) определение нормальности распределения по критерию W-теста Шапиро–Уилка; 2) сравнение совокупностей по количественным признакам (непараметрический анализ) по U-критерию Манна–Уитни; 3) изучение связи между признаками по коэффициенту корреляции Спирмена и выполнение корреляционно-регрессионного анализа для установления тесноты связи признаков.

Результаты

По данным качественного и количественного анализа изображений, полученных при ДСЦП в группе контроля, существенных отклонений транзита болюса по пищеводу в целом и по всем трем его сегментам не выявлено. Время прохождения болюса в среднем по группе составило $7,1 \pm 2,8$ с, клиренс – 90% и более, что соответствует нормальным показателям (см. рис. 2, b).

По данным качественного и количественного анализа у 33 из 74 пациентов (45%) с диагностированными нарушениями ТПФП выявлен гиперкинетический тип нарушений моторики пищевода (рис. 3), который характеризуется быстрой начальной эвакуацией с единичными или множественными эпизодами повторного повышения

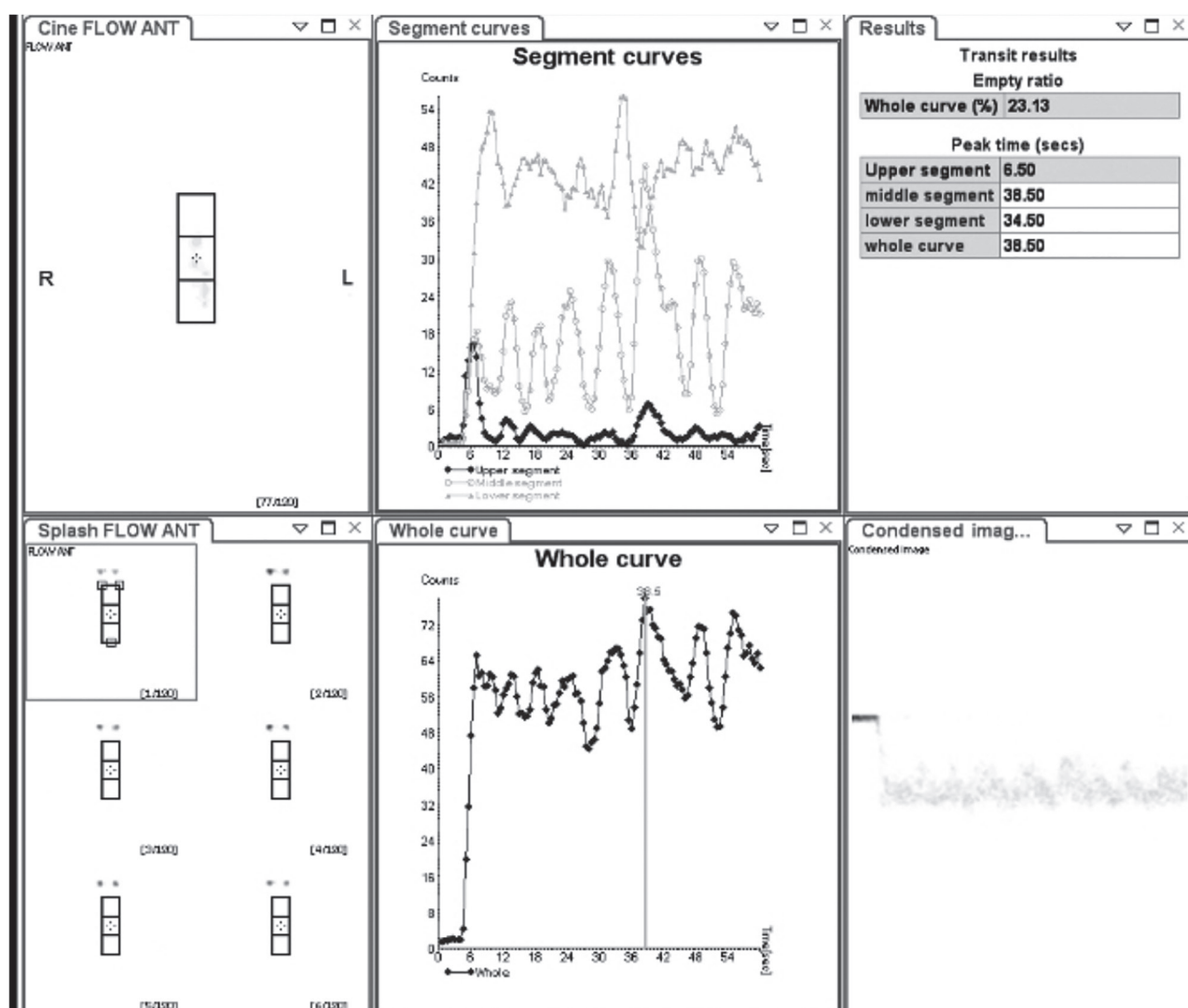


Рис. 4. Результаты ДСЦП с ^{99m}Tc -технефитом у пациента Л. (42 года) с гипокINETическим типом нарушения моторики пищевода, графики «активность/время». Выраженная задержка прохождения болюса РФП на уровне нижней и средней третей. Время пищевоного транзита не определяется. Остаточная активность к концу 1-й минуты – 90%

Fig. 4. Results of DES with Technephyt ^{99m}Tc in Patient L. (42 years old) with hypokinetic type esophageal dysmotility, activity/time graphs. Pronounced delay in RP bolus transit at the level of lower and middle thirds. Transit time is not determined. Residual activity by the end of the 1st minute is 90%

активности во всех сегментах пищевода, отражающими наличие сегментарного спазма преимущественно в дистальных и средних отделах. Время пищевода транзита в среднем составило 32 (28–36) с, клиренс к 15-й секунде – 53% (47–59%), что соответствует 2 баллам по шкале выраженности нарушений ТПФП.

У 41 (55%) пациента нарушения моторики пищевода имели гипокинетический тип (рис. 4), характеризующийся значительными замедлением или задержкой РФП, обусловленными снижением тонуса нижнего пищевода сфинктера и отсутствием перистальтики. Среднее время пищевода транзита не определялось, остаточная активность составляла в среднем больше 80% к концу 1-й минуты.

Оказалось, что у больных с гипокинетическим типом нарушения моторной функции пищевода продолжительность анамнеза заболевания достоверно больше, чем у пациентов с гиперкинетическим типом: $13,8 \pm 8,24$ и $3,27 \pm 2,14$ соответственно ($p > 0,05$). Лишь у 1 больного с продолжительностью анамнеза 26 лет не было нарушения ТПФП.

По данным балльной системы оценки ТПФП у больных ССД выраженное (3 балла) нарушение моторики пищевода отмечалось в 41 случае (55%), умеренно выраженное (2 балла) – в 15 (21%), слабо выраженное (1 балл) – в 18 (24%). У 3 (4%) пациентов нарушений моторики не выявлено (рис. 5). При сравнении с показателями группы контроля, в которой нарушений ТПФП не определено, различия баллов, характеризующих выраженность нарушения моторики пищевода, оказались статистически значимыми (U-критерий Манна–Уитни).

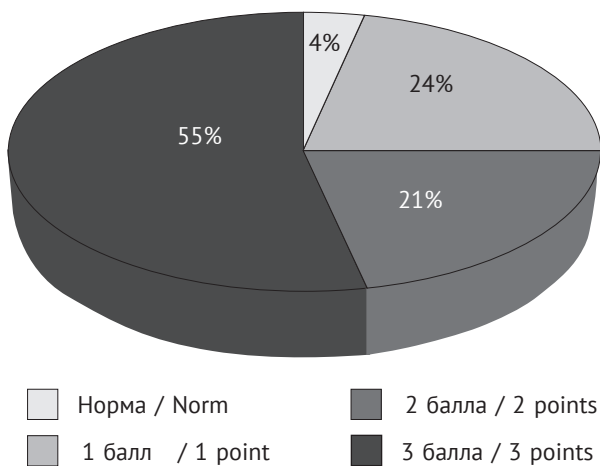


Рис. 5. Распределение пациентов с системной склеродермией по выраженности нарушения моторики пищевода

Fig. 5. Distribution of patients with systemic sclerosis by severity of esophageal dysmotility

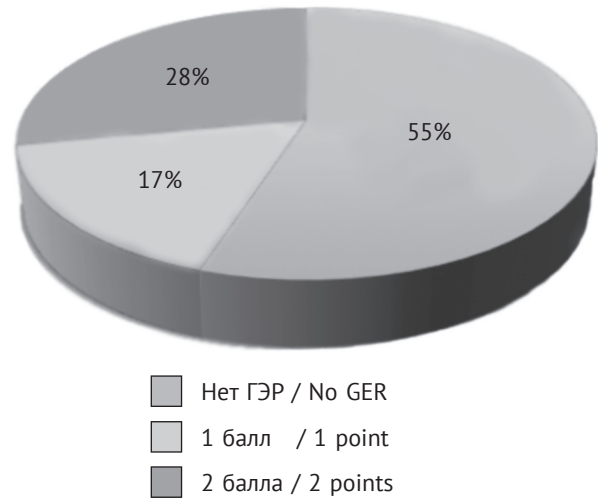


Рис. 6. Распределение пациентов с системной склеродермией по выраженности гастроэзофагеального рефлюкса (ГЭР)

Fig. 6. Distribution of patients with systemic sclerosis by severity of gastroesophageal reflux (GER)

По данным качественного и количественного анализа изображений, полученных при ДСЦП на втором этапе исследования, ГЭР выявлен у 35 из 77 пациентов (45%), в том числе слабовыраженный (1 балл) – у 13 (37%), умеренно выраженный (2 балла) – у 22 (63%). Выраженный (3 балла) ГЭР не выявлен ни в одном случае (рис. 6).

В качестве примеров диагностированного ГЭР приводим данные ДСЦП двух пациентов с ССД (рис. 7, 8).

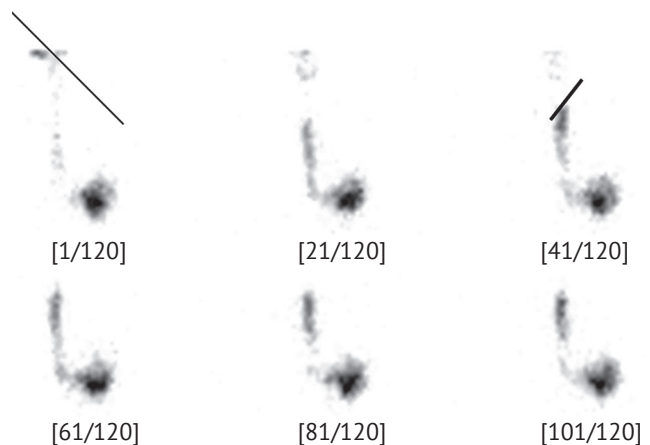


Рис. 7. Результаты ДСЦП с ^{99m}Tc-технефитом у пациента Л. (44 года). Качественная оценка транзита болюса РФП по пищеводу. Визуализация эпизода рефлюкса продолжительностью 15 с (5 кадров с временным интервалом 3 с), поднимающегося до средней трети пищевода

Fig. 7. Results of DES with Technephyt ^{99m}Tc in Patient L. (44 years old). Qualitative assessment of RP bolus esophageal transit. Visualization of a reflux episode lasting 15 sec (5 frames with a 3 sec interval), rising to the middle third of the esophagus

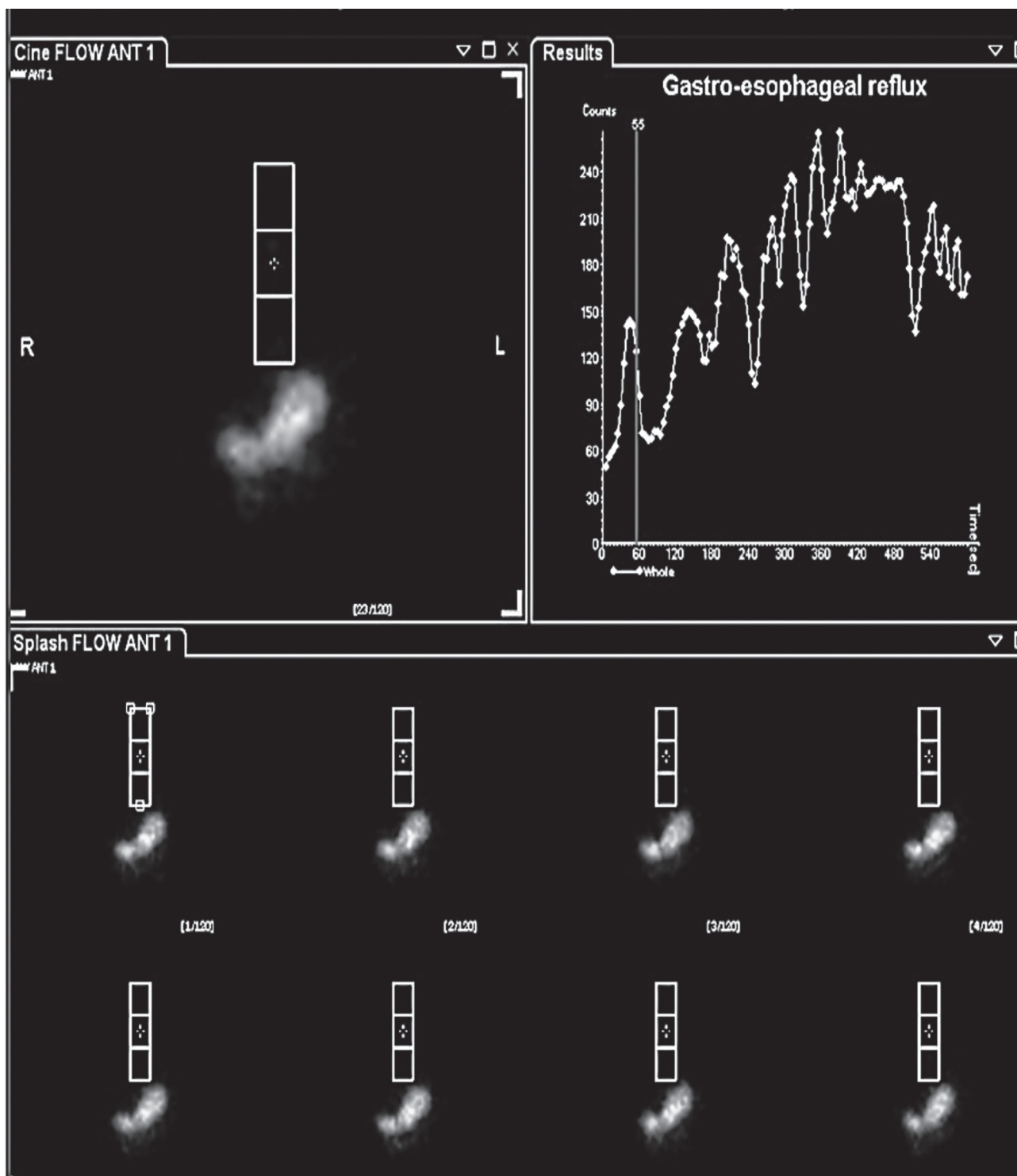


Рис. 7. Результаты ДСЦП с ^{99m}Tc -технефитом у пациента Л. (40 лет). Качественная и количественная оценка транзита болюса РФП по пищеводу. Визуализация множественных эпизодов рефлюкса и график «активность/время», отражающий повышение активности РФП в форме пиков с области пищевода

Fig. 7. Results of DES with Technephyt ^{99m}Tc in Patient L. (40 years old). Qualitative and quantitative assessment of RP bolus esophageal transit. Visualization of multiple reflux episodes and an activity/time graph reflecting an increase in RP activity in the form of peaks from the esophagus area

При анализе выраженности нарушений ТПФП у больных ССД с различными типами дисфункции оказалось, что слабовыраженные (1 балл) и умеренные (2 балла) нарушения преобладали у пациентов с гиперкинетическим типом, выраженные (3 балла) – у всех больных с гипокинетическим типом. Что касается ГЭР, зависимости от типа нарушения моторики и выраженностью ГЭР выявлено не было.

Для установления зависимости между нарушением ТПФП и наличием и выраженностью ГЭР, длительностью заболевания проведен корреляционный анализ у 77 пациентов с ССД. В группу анализируемых признаков вошли данные балльной оценки ГЭР и нарушений ТПФП.

Первоначально определяли наличие связи между выявлением ГЭР и выраженностью нарушения ТПФП, для чего использовали коэффициент ранговой корреляции r_{xy} Спирмена [23]. По результатам проведенного анализа взаимосвязь между наличием ГЭР и выраженностью нарушения ТПФП не установлена ($r_{xy} = 0,342$; $p > 0,05$).

Было предположено, что выраженность нарушений моторики пищевода у пациентов с ГЭР зависит от степени выраженности самого ГЭР. Для проверки этой гипотезы у 35 (45%) пациентов с ГЭР выполнен корреляционный анализ выраженности рефлюкса и ТПФП, дополненный анализом линейной регрессии и оценкой статистической значимости по t -критерию Стьюдента. Полученные данные свидетельствуют о наличии прямой, заметной (по шкале Чеддока), статистически значимой зависимости ($r_{xy} = 0,724$; $r = 0,607$; $p = 0,051083$) между выраженностью ГЭР и нарушения ТПФП.

Обсуждение

У пациентов с ССД пищевод является одним из наиболее часто поражаемых внутренних органов. В случае поздней диагностики его вовлеченности в патологический процесс и несвоевременно начатого лечения происходит прогрессирующее развитие необратимых склеротических распространенных изменений, усугубляющих и без того плохой общий прогноз больных ССД [24]. Поэтому применение адекватных методов диагностики поражения пищевода на ранних стадиях является важной задачей.

Конечно же, решение о выборе того или иного диагностического метода исследования для оценки ТПФП во многом зависит от клинической картины заболевания [25]. В большинстве случаев симптомы дисфагии и ГЭР присутствуют на ранних стадиях заболевания ССД, однако у части пациентов поражение пищевода длительное время протекает бессимптомно, при этом эндоскопическое или рентгеноскопическое исследование примерно у 3/4 больных выявляет дилатацию пищевода [14]. Подобная ситуация наблюдалась и в нашей работе:

у 20 из 77 пациентов (26%), включенных в исследование, не было «пищеводных» жалоб.

Как правило, алгоритм исследования при наличии дисфагии первоначально предполагает выполнение рентгеноскопии с барием или ЭГДС с целью исключения структурных изменений в пищеводе, после чего в план обследования включаются методы функциональной оценки, среди которых предпочтение отдается манометрии [11, 13, 14, 25, 26]. Последняя все чаще применяется для диагностики первичных нарушений моторики пищевода, к которым относится склеродермия, а также кардиоспазма, обструкции пищеводно-желудочного соединения, неспецифических нарушений моторики и др. Однако манометрия имеет свои ограничения, в том числе связанные с методическими сложностями, а также приемлемостью для больных ССД. Кроме того, наличие самой манометрической трубки в пищеводе может повлиять на эффективность сокращения его гладкомышечного сегмента. И еще одно важное ограничение обусловлено недостаточной распространенностью метода и возможностью широкого его применения в повседневной клинической практике [9, 26].

Именно поэтому в нашем исследовании для оценки моторики пищевода был применен радионуклидный метод – динамическая сцинтиграфия, которая хорошо переносится больными, методически просто выполняема при наличии любой гамма-камеры с большим полем видения детектора и, по мнению ряда авторов, является методом выбора для ранней диагностики нарушений ТПФП и ГЭР [21, 27, 28], даже у детей и младенцев [16]. В последние годы метод особенно востребован для оценки нарушений не только ТПФП, но и желудка и кишечника у пациентов с поставленным или предполагаемым диагнозом ССД [28].

У абсолютного большинства больных ССД в нашем исследовании выявлены нарушения моторики пищевода, при этом в половине случаев (55%) – выраженные, что совпадает с данными литературы и результатами, полученными ранее [21, 28]. В то же время у 33 пациентов определялись умеренно и слабовыраженные нарушения ТПФП (15 (21%) и 18 (24%) случаев соответственно) с временем транзита болюса до 25 и 40 с и достаточно быстрым клиренсом пищевода, что позволило своевременно начать соответствующую терапию. По данным литературы, у пациентов с ССД время транзита болюса существенно превышает 30 с и выявляется выраженная задержка болюса РФП к 10-й секунде [9, 21, 26]. Следует отметить, что в существующих публикациях показатели нормальных значений времени транзита и клиренса пищевода достаточно вариабельны [9, 29], в связи с чем на основании результатов исследований практически здоровых лиц

нами создана собственная база данных и определены показатели, которые в дальнейшем приняты как референтные значения нормы.

Что касается ГЭР, в нашем исследовании он выявлен почти у половины больных ССД (45%), что является характерным для этой патологии [16, 28, 30–32]. Однако следует отметить, что выраженные и высокие рефлюксы не определялись ни в одном случае, у всех пациентов выраженность ГЭР была слабо- и умеренно выраженной.

С целью сопоставления выраженности нарушений ТПФП и ГЭР по данным разработанной балльной оценочной шкалы проведен корреляционный анализ, по результатам которого показано, что наличие ГЭР не влияет на выраженность и тип нарушения моторики пищевода, то есть само наличие ГЭР на определяет тяжесть нарушения ТПФП, о чем свидетельствуют и данные литературы [28, 30]. Можно предположить, что изменения в структуре пищевода, которые происходят в результате патологических процессов при ССД, недостаточны для стойкого снижения антирефлюксного барьера. С другой стороны, нельзя исключать, что потеря тонуса нижнего пищеводного сфинктера не будет являться предпосылкой к развитию гастроэзофагеальной рефлюксной болезни [31].

В то же время было подтверждено, что выраженность ГЭР, обусловленная удлинением времени контакта рефлюксата со слизистой пищевода, тесно связана с выраженностью нарушений моторики пищевода [28, 30]. Полученная корреляция имеет вполне логическое объяснение. У пациентов, у которых был выявлен ГЭР, тяжесть самого рефлюкса достоверно влияла на выраженность/быстроту возникновения нарушения перистальтики пищевода. Длительное повреждающее действие соля-

ной кислоты, содержащейся в рефлюксате, то есть длительность рефлюкса, приводит к хроническому воспалению в нижней трети пищевода с развитием локального повреждения слизистой оболочки, что, в свою очередь, усугубляет выраженность нарушений ТПФП [13, 31, 33].

Заключение

Применение радионуклидного метода ДСЦП позволило подтвердить наличие нарушений ТПФП у абсолютного большинства больных ССД, не осложненной поражением ЖКТ, и диагностировать почти у половины из них ГЭР, в том числе практически у 1/3 обследованных при отсутствии «пищеводных» симптомов. Важно подчеркнуть, что на основании предложенной системы балльной оценки степени тяжести нарушений ТПФП и ГЭР установлено, что выраженность нарушений моторики пищевода не связана с наличием ГЭР, а зависит от его тяжести. Следует отметить и то, что примерно у 1/2 больных ССД нарушения ТПФП оказались начальными и умеренно выраженными, что позволяет предполагать высокую эффективность своевременно начатого лечения.

В настоящее время ДСЦП применяется крайне ограниченно, что объясняется несколькими причинами, в том числе и началом более широкого внедрения в клиническую практику манометрии высокого разрешения. Тем не менее результаты нашего исследования свидетельствуют, что ДСЦП с учетом достаточно низкой лучевой нагрузки следует рекомендовать и более широко использовать для оценки функциональных расстройств пищевода и диагностики ГЭР – возможно, не только у больных ССД, но и в иных ситуациях, когда результаты манометрии оказались неоднозначными и/или при отказе больного от ее проведения.

Литература / References

1. Гусева Н.Г. Системная склеродермия. В кн.: Насонов Е.Л. (ред.) Российские клинические рекомендации. Ревматология. М.: ГЭОТАР-Медиа; 2010. [Guseva NG. Systemic scleroderma. In: Nasonov EL (Ed). Russian clinical guidelines. Rheumatology. Moscow: GEOTAR-Media; 2010 (in Russ.).]
2. Насонов Е.Л. (ред.) Российские клинические рекомендации. Ревматология. Москва: ГЭОТАР-Медиа; 2017: 464 с. [Nasonov EL (Ed). Russian clinical guidelines. Rheumatology. Moscow: GEOTAR-Media; 2017: 464 pp. (in Russ.).]
3. Клинические рекомендации. Прогрессирующий системный склероз (системная склеродермия). 2016. URL: https://medi.ru/klinicheskie-rekomendatsii/progressiruyuschij-sistemnyj-skleroz-sistemnaya-sklerodermiya_14207/ (дата обращения 15.05.2023). [Clinical guidelines. Progressive systemic sclerosis (systemic scleroderma). 2016. Available at: https://medi.ru/klinicheskie-rekomendatsii/progressiruyuschij-sistemnyj-skleroz-sistemnaya-sklerodermiya_14207/ (accessed 15.05.2023).]
4. Elhai M, Avouac J, Kahan A, Allanore Y. Systemic sclerosis: recent insights. *Joint Bone Spine*. 2015; 82(3): 148–53. <http://doi.org/10.1016/j.jbspin.2014.10.010>.
5. Pulkowski G, Budzyński J, Kłopotcka M, Świątkowski M. Digestive tract in patients with systemic sclerosis. *Reumatologia*. 2006; 44(2): 95–101.
6. Hughes M, Ong VH, Anderson ME, et al. Consensus best practice pathway of the UK Scleroderma Study Group: digital vasculopathy in systemic sclerosis. *Rheumatology (Oxford)*. 2015; 54(11): 2015–24. <http://doi.org/10.1093/rheumatology/kev201>.
7. Clements PJ, Becvar R, Drosos AA, et al. Assessment of gastrointestinal involvement. *Clin Exp Rheumatol*. 2003; 21(Suppl. 29): S15–8.

8. Wielosz E, Borys O, Zychowska I, Majdan M. Gastrointestinal involvement in patients with systemic sclerosis. *Pol Arch Med Wewn.* 2010; 120(4): 132–6.
9. Chojnowski M, Kobylecka M, Olesińska M. Esophageal transit scintigraphy in systemic sclerosis. *Reumatologia.* 2016; 54(5): 251–5. <http://doi.org/10.5114/reum.2016.63666>.
10. Saleh CM, Smout AJ, Bredenoord AJ. The diagnosis of gastro-esophageal reflux disease cannot be made with barium esophagograms. *J Neurogastroenterol Motil.* 2015; 27(2): 195–200. <http://doi.org/10.1111/nmo.12457>.
11. Ивашкин В.Т., Маев И.В., Трухманов А.С. и др. Рекомендации Российской гастроэнтерологической ассоциации по диагностике и лечению гастроэзофагеальной рефлюксной болезни. *Российский журнал гастроэнтерологии, гепатологии, колопроктологии.* 2020; 30(4): 70–97. <https://doi.org/10.22416/1382-4376-2020-30-4-70-97>. [Ivashkin VT, Maev IV, Trukhmanov AS, et al. Recommendations of the Russian Gastroenterological Association in diagnosis and treatment of gastroesophageal reflux disease. *Russian Journal of Gastroenterology, Hepatology, Coloproctology.* 2020; 30(4): 70–97 (in Russ.). <https://doi.org/10.22416/1382-4376-2020-30-4-70-97>.]
12. Kuo P, Holloway RH, Nguyen NQ. Current and future techniques in the evaluation of dysphagia. *J Gastroenterol Hepatol.* 2012; 27(5): 873–81. <https://doi.org/10.1111/j.1440-1746.2012.07097.x>.
13. Katzka DA, Kahrilas PJ. Advances in the diagnosis and management of gastroesophageal reflux disease. *BMJ.* 2020; 371: m3786. <http://doi.org/10.1136/bmj.m3786>.
14. Voulgaris TA, Karamanolis GP. Esophageal manifestation in patients with scleroderma. *World J Clin Cases.* 2021; 9(20): 5408–19. <http://doi.org/10.12998/wjcc.v9.i20.5408>.
15. Taillefer R, Jadhliwalla M, Pellerin E, et al. Radionuclide esophageal transit study in detection of esophageal motor dysfunction: comparison with motility studies (manometry). *J Nucl Med.* 1990; 31(12): 1921–6.
16. Malmud LS, Fisher RS. Radionuclide studies of esophageal transit and gastroesophageal reflux. *Semin Nucl Med.* 1982; 12(2): 104–15. [http://doi.org/10.1016/s0001-2998\(82\)80002-0](http://doi.org/10.1016/s0001-2998(82)80002-0).
17. Blackwell JN, Hannan WJ, Adam RD, Heading RC. Radionuclide transit studies in the detection of oesophageal dysmotility. *Gut.* 1983; 24(5): 421–6. <http://doi.org/10.1136/gut.24.5.421>.
18. de Caestecker JS, Blackwell JN, Adam RD, et al. Clinical value of radionuclide oesophageal transit measurement. *Gut.* 1986; 27(6): 659–66. <http://doi.org/10.1136/gut.27.6.659>.
19. Parkman HP, Maurer AH, Caroline DF, et al. Optimal evaluation of patients with nonobstructive esophageal dysphagia: manometry, scintigraphy, or videoesophagography? *Dig Dis Sci.* 1996; 41(7): 1355–68. <http://doi.org/10.1007/BF02088560>.
20. Pitrez EH, Bredemeier M, Xavier RM, et al. Oesophageal dysmotility in systemic sclerosis: comparison of HRCT and scintigraphy. *Br J Radiol.* 2006; 79(945): 719–24. <http://doi.org/10.1259/bjr/17000205>.
21. Баширов Р.А., Хайрутдинова И.Ю., Юсупова А.Ф. и др. Возможности ранней диагностики поражения пищевода у пациентов с системной склеродермией. *Практическая медицина.* 2018; 16(7-2): 21–5. [Bashirov RA, Khayrutdinova IYu, Yusupova AF, et al. Early diagnosis of esophageal affection in patients with systemic scleroderma. *Practical Medicine.* 2018; 16(7-2): 21–5 (in Russ.).]
22. O'Connor MK, Byrne PJ, Keeling P, Hennessy TP. Esophageal scintigraphy: applications and limitations in the study of esophageal disorders. *Eur J Nucl Med.* 1988; 14(3): 131–6. <http://doi.org/10.1007/BF00293536>.
23. Петри А., Сэбин К. Наглядная статистика в медицине. М.: ГЭОТАР-Медиа; 2003: 143 с. [Petrie A, Sabin C. *Medical statistics at a glance.* 4th ed. Wiley-Blackwell; 2019: 208 pp.]
24. Zanatta E, Codullo V, Avouac J, Allanore Y. Systemic sclerosis: recent insight in clinical management. *Joint Bone Spine.* 2020; 87(4): 293–9. <http://doi.org/10.1016/j.jbspin.2019.09.015>.
25. Volkmann ER, McMahan Z. Gastrointestinal involvement in systemic sclerosis: pathogenesis, assessment and treatment. *Curr Opin Rheumatol.* 2022; 34(6): 328–36. <http://doi.org/10.1097/BOR.0000000000000899>.
26. Maurer AH. Gastrointestinal motility, Part 1: Esophageal transit and gastric emptying. *J Nucl Med.* 2015; 56(8): 1229–38. <http://doi.org/10.2967/jnumed.112.114314>.
27. Solnes LB, Sheikhabaei S, Ziessman HA. Nuclear scintigraphy in practice: gastrointestinal motility. *AJR Am J Roentgenol.* 2018; 211(2): 260–6. <http://doi.org/10.2214/AJR.18.19787>.
28. McMahan ZH, Tucker AE, Perin J, et al. The relationship between gastrointestinal transit, Medsger GI severity, and UCLA GIT 2.0 symptoms in patients with systemic sclerosis. *Arthritis Care Res (Hoboken).* 2022; 74(3): 442–50. <http://doi.org/10.1002/acr.24488>.
29. Antoniou AJ, Raja S, El-Khouli R, et al. Comprehensive radionuclide esophagogastrintestinal transit study: methodology, reference values, and initial clinical experience. *J Nucl Med.* 2015; 56(5):721–7. <http://doi.org/10.2967/jnumed.114.152074>.
30. Abignano G, Mennillo GA, Lettieri G, et al. UCLA Scleroderma Clinical Trials Consortium Gastrointestinal Tract (GIT) 2.0 Reflux Scale correlates with impaired esophageal scintigraphy findings in systemic sclerosis. *J Rheumatol.* 2021; 48(9): 1422–6. <http://doi.org/10.3899/jrheum.201283>.
31. Aiolfi A, Nosotti M, Matsushima K, et al. Surgical treatment of recalcitrant gastroesophageal reflux disease in patients with systemic sclerosis: a systematic review. *Langenbecks Arch Surg.* 2021; 406(5): 1353–61. <http://doi.org/10.1007/s00423-021-02118-8>.
32. Antunes C, Aleem A, Curtis SA. Gastroesophageal Reflux Disease. In: *StatPearls [Internet].* Treasure Island (FL): StatPearls Publishing; 2023 Jan.
33. Rieder F, Biancani P, Harnett K, et al. Inflammatory mediators in gastroesophageal reflux disease: impact on esophageal motility, fibrosis, and carcinogenesis. *Am J Physiol Gastrointest Liver Physiol.* 2010; 298(5): G571–81. <http://doi.org/10.1152/ajpgi.00454.2009>.