

## Обзорная статья = Review article = Оглядова стаття

Ukr Neurosurg J. 2020;26(2):14-23  
doi: 10.25305/unj.193160

### Клинические классификации травматических повреждений шейного отдела позвоночника на субаксиальном уровне. Часть 3. Шкала оценки тяжести повреждений шейного отдела позвоночника (CSISS)

Слынько Е.И., Нехлопочин А.С., Вербов В.В.

Отделение патологии спинного мозга и позвоночника, Институт нейрохирургии им. акад. А.П. Ромоданова НАМН Украины, Киев, Украина

Поступила в редакцию 27.01.2020  
Принята к публикации 24.03.2020

#### Адрес для переписки:

Нехлопочин Алексей Сергеевич,  
Отделение патологии спинного мозга и позвоночника, Институт нейрохирургии им. акад. А.П. Ромоданова, ул. Платона Майбороды, 32, Киев, 04050, Украина, e-mail: AlexeyNS@gmail.com

Повреждения шейного отдела позвоночника встречаются у 3% травмированных пациентов. Эти повреждения зачастую связаны с неврологическим дефицитом, варьирующим от радикулопатии до неполного или полного повреждения спинного мозга. Высокие показатели летальности и стойкой утраты трудоспособности обуславливают не только медицинскую, но и социально-экономическую значимость проблемы.

С момента появления первых методов инструментальной диагностики продолжается разработка и совершенствование классификационных систем травматических повреждений шейного отдела позвоночника. Это обусловлено необходимостью кратко описать суть и характер повреждения при этапном лечении пострадавшего, провести градацию в зависимости от степени тяжести травмы, обеспечить понимание и прогнозирование клинического сценария и помочь с выбором оптимальной тактики терапии.

Внедрение в клиническую практику более совершенных и информативных методов диагностики обусловило эволюционирование классификационных систем. Результаты рентгенографии шейного отдела позвоночника, несмотря на беспорное скрининговое значение, уже не являются ведущими при формировании классификационных категорий.

Исследование биомеханики позвоночника позволило сформировать представления о стабильности повреждения, которые наряду со степенью выраженности неврологических расстройств имеют ведущее тактическое и прогностическое значение. Абсолютные унифицированные критерии стабильного или нестабильного повреждения до сих пор не разработаны.

В обзоре рассмотрена шкала оценки тяжести повреждений шейного отдела позвоночника, которая с учетом данных компьютерной томографии позволяет количественно оценить тяжесть повреждения и определить оптимальную тактику терапии. Рассмотренная классификационная система носит исключительно морфологический характер и является наиболее детализированной шкалой оценки стабильности поврежденного позвоночно-двигательного сегмента из существующих. Высокий уровень доказательности позволяет использовать шкалу как в клинической практике, так и при разработке и оценке эффективности новых методов хирургического и нехирургического лечения пациентов с травматическим повреждением шейного отдела позвоночника на субаксиальном уровне.

**Ключевые слова:** травматическое повреждение; классификация; шейный отдел позвоночника; субаксиальный уровень; шкала оценки тяжести травмы

### The classifications of subaxial cervical spine traumatic injuries. Part 3. The Cervical Spine Injury Severity Score (CSISS)

Ievgenii I. Slynko, Oleksii S. Nekhlopochyn, Vadim V. Verbov

Spine Surgery Department,  
Romodanov Neurosurgery Institute,  
Kyiv, Ukraine

Received: 27 January 2020  
Accepted: 24 March 2020

#### Address for correspondence:

Oleksii S. Nekhlopochin, Spine Surgery Department, Romodanov Neurosurgery Institute, 32 Platona Maiborody st., Kyiv, 04050, Ukraine, e-mail: AlexeyNS@gmail.com

Cervical spine traumatic lesion occurs in 3% of injured patients. These lesions are often associated with a neurological deficit, ranging from radiculopathy to incomplete or complete spinal cord damage. High rates of mortality and permanent disability determine not only the medical but the socio-economic component of the problem.

Since the advent of the first methods of instrumental diagnosis to the present time, the development and improvement of classification systems for traumatic injuries of the cervical spine have been ongoing. This is caused by the necessity to briefly and concisely describe the nature of the damage within the staged treatment of the injured person, perform gradation depending on the severity of the injury, provide understanding and prediction of the clinical scenario, and assist in the selection of the optimal treatment tactics.

Copyright © 2020 Ievgenii I. Slynko, Oleksii S. Nekhlopochyn, Vadim V. Verbov



This work is licensed under a Creative Commons Attribution 4.0 International License  
<https://creativecommons.org/licenses/by/4.0/>

The introduction of more advanced and informative diagnostic methods into clinical practice determines the evolution of classification systems. Radiographic results of the cervical spine, despite the indisputable screening value, are no longer leading in the formation of classification categories.

Studies of spine biomechanics allowed forming the ideas about the stability of injury, that, along with the severity of neurological disorders, have a leading tactical and prognostic value. Whereas, absolute unified criteria for stable or unstable damage have not yet been developed.

This review analyses the Cervical Spine Injury Severity Score, based on computed tomography data, that allows quantifying the severity of damage and determining the optimal treatment tactics. The classification system has an exclusively morphological basis. It is the most detailed scale for assessing the stability of the damaged vertebral-motion segment developed so far. A high level of evidence allows using CSISS both in clinical practice and in the development and evaluation of the effectiveness of new methods of surgical and non-surgical treatment of patients with traumatic damage to the subaxial cervical spine.

**Keywords:** *traumatic injury; classification; cervical spine; subaxial level; Cervical Spine Injury Severity Score*

## Клінічні класифікації травматичних пошкоджень шийного відділу хребта на субаксіальному рівні. Частина 3. Шкала оцінки тяжкості пошкоджень шийного відділу хребта (CSISS)

Слинько Є.І., Нехлопочин О.С., Вербов В.В.

Відділення патології спинного мозку та хребта, Інститут нейрохірургії ім. акад. А.П. Ромоданова НАМН України, Київ, Україна

Надійшла до редакції 27.01.2020  
Прийнята до публікації 24.03.2020

### Адреса для листування:

Нехлопочин Олександр Сергійович,  
Відділення патології спинного мозку та хребта, Інститут нейрохірургії ім. акад. А.П. Ромоданова, вул. Платона Майбороди, 32, Київ, 04050, Україна, e-mail: AlexeyNS@gmail.com

Пошкодження шийного відділу хребта трапляються у 3% травмованих пацієнтів. Ці пошкодження досить часто пов'язані з неврологічним дефіцитом, який варіює від радикулопатії до неповного або повного пошкодження спинного мозку. Високі показники летальності та стійкої втрати працездатності зумовлюють не лише медичну, а і соціально-економічну значущість проблеми.

З моменту появи перших методів інструментальної діагностики триває розробка і вдосконалення класифікаційних систем травматичних пошкоджень шийного відділу хребта. Це зумовлено необхідністю коротко описати суть і характер пошкодження при етапному лікуванні потерпілого, провести градацію залежно від ступеня тяжкості травми, забезпечити розуміння і прогнозування клінічного сценарію та допомогти з вибором оптимальної тактики терапії.

Впровадження в клінічну практику досконаліших та інформативніших методів діагностики зумовило еволюцію класифікаційних систем. Результати рентгенографії шийного відділу хребта, незважаючи на безперечне скринінгове значення, вже не є провідними при формуванні класифікаційних категорій.

Дослідження біомеханіки хребта дало змогу сформуванню уявлення про стабільність пошкодження, які поряд зі ступенем вираження неврологічних розладів мають провідне тактичне і прогностичне значення. Абсолютні уніфіковані критерії стабільного або нестабільного пошкодження досі не розроблено.

В огляді розглянуто шкалу оцінки тяжкості пошкоджень шийного відділу хребта, яка з урахуванням даних комп'ютерної томографії дає змогу кількісно оцінити тяжкість пошкодження і визначити оптимальну тактику терапії. Розглянута класифікаційна система має суто морфологічний характер і є найбільш деталізованою шкалою оцінки стабільності пошкодженого хребтково-рухового сегмента з існуючих. Високий рівень доказовості дає змогу використовувати шкалу як у клінічній практиці, так і при розробці та оцінці ефективності нових методів хірургічного і нехірургічного лікування пацієнтів з травматичним пошкодженням шийного відділу хребта на субаксіальному рівні.

**Ключові слова:** *травматичне пошкодження; класифікація; шийний відділ хребта; субаксіальний рівень; шкала оцінки тяжкості травми*

### Введение

Повреждения шейного отдела позвоночника (ШОП) встречаются у 3% пациентов, перенесших какое-либо механическое воздействие, трактуемое как травма [1]. Эти повреждения зачастую связаны с неврологическим дефицитом, варьирующим от ради-

кулопатии до неполного или полного повреждения спинного мозга [2]. До открытия рентгеновских лучей Вильгельмом Рентгеном (Wilhelm Conrad Röntgen) в 1895 г. диагноз травмы позвоночника базировался преимущественно на клинических наблюдениях. Благодаря характерной клинической картине у

пациентов с травмой позвоночника и сопутствующим неврологическим дефицитом повреждения классифицировали как травмы с повреждением нервных структур либо без таковых, что впоследствии трансформировалось в понятия «осложненная» и «неосложненная» травма позвоночника [3].

Одним из основоположников классификации повреждений позвоночника считают Artur G. Devis, который опубликовал в 1929 г. работу «Fractures of the spine» (переломы позвоночника) [4]. Ключевым моментом публикации является не разделение повреждений на группы, а авторский метод лечения травматических повреждений. Автор приводит результаты терапии 19 случаев взрывных переломов грудно-поясничного отдела. Подробно описаны анатомические особенности анализируемого типа повреждения, которые позволяли выполнить коррекцию методом дозированной гиперэкстензии. Предложенный метод лечения травматических повреждений позвоночника длительное время рассматривали как наиболее эффективный и предпочтительный, а анатомические аспекты переломов, описанные автором, в дальнейшем были использованы при разработке «анатомических» классификаций.

Первая полноценная классификация костно-травматических повреждений позвоночника приведена в опубликованной в 1929 г. книге «Die Technik der Knochenbruchbehandlung» (техника лечения переломов костей) австрийского хирурга Lorenz Böhler [5]. В предложенной классификации автор скомбинировал механизм травмы и характер повреждения и выделил 5 типов: компрессионные переломы, флексивно-дистракционные, экстензионные с повреждением передней и задней продольных связок, сдвиговые переломы и ротационные травмы. Классификация носила исключительно описательный характер, не имела привязки к клинической симптоматике, так как не выделяла более или менее «тяжелые» повреждения, не имела прогностической составляющей и незначительно влияла на общую тактику лечения.

Преимущественными методами лечения в то время были вытяжение и внешняя фиксация, что объяснялось уровнем хирургических вмешательств и отсутствием адекватных систем стабилизации. Декомпрессию невралгических структур чаще всего не выполняли [6].

Разработка эффективных хирургических доступов, внедрение разнообразных систем стабилизации и современное понимание патофизиологических основ повреждения спинного мозга постепенно приводят к тому, что хирургические вмешательства становятся направленными на декомпрессию элементов позвоночного канала и поддержание стабильности позвоночника в долгосрочной перспективе [7]. Степень нестабильности, сформированная в результате травматического воздействия, зачастую определяет прогноз и выбор тактики лечения [8]. При этом унифицированный метод описания нестабильности с применением какой-либо классификационной системы в настоящее время отсутствует [9].

Любая система классификации имеет многоцелевую направленность. Система должна быть описательной, определяя ответственность и понимание сути и характера повреждения при этапном лечении пострадавшего, иметь градацию в зависимости от степени тяжести травмы, обеспечивать понимание и

прогнозирование клинического сценария и помогать с выбором оптимальной тактики терапии [10].

В 2002 г., базируясь на анализе большого количества литературных источников, Sohail K. Mirza и соавт. предложили шесть основных критериев «идеальной» системы классификации переломов грудно-поясничного отдела позвоночника, которые являются своего рода эталоном при разработке любой классификации любого отдела позвоночника (**Табл.1**) [11].

**Таблица 1.** Критерии «идеальной» классификации травматических повреждений позвоночника

Идентификация и терминология:
<ul style="list-style-type: none"> <li>• позволяет идентифицировать любой характер повреждения</li> </ul>
<ul style="list-style-type: none"> <li>• является целостной, всесторонней и всеобъемлющей</li> </ul>
<ul style="list-style-type: none"> <li>• имеет уникальное значение для каждой определяющей категории</li> </ul>
<ul style="list-style-type: none"> <li>• имеет четкую и краткую терминологию</li> </ul>
<ul style="list-style-type: none"> <li>• имеет описательную терминологию</li> </ul>
Травма и лечение:
<ul style="list-style-type: none"> <li>• описывает патогенез перелома (биологическая характеристика)</li> </ul>
<ul style="list-style-type: none"> <li>• отражает механизм травмы (биомеханическая характеристика)</li> </ul>
<ul style="list-style-type: none"> <li>• содержит информацию о тяжести травмы</li> </ul>
<ul style="list-style-type: none"> <li>• является руководством по тактике лечения</li> </ul>
Характеристики:
<ul style="list-style-type: none"> <li>• имеет легко дифференцируемые клинические характеристики</li> </ul>
<ul style="list-style-type: none"> <li>• имеет дифференцируемые рентгенографические характеристики</li> </ul>
<ul style="list-style-type: none"> <li>• имеет отличительные клинические характеристики</li> </ul>
<ul style="list-style-type: none"> <li>• имеет отличительные патологические характеристики</li> </ul>
Неврологические факторы:
<ul style="list-style-type: none"> <li>• описывает картину неврологического повреждения</li> </ul>
<ul style="list-style-type: none"> <li>• различает этиологию неврологических расстройств</li> </ul>
<ul style="list-style-type: none"> <li>• определяет степень тяжести неврологического повреждения</li> </ul>
Оценивает:
<ul style="list-style-type: none"> <li>• степень тяжести повреждения связок</li> </ul>
<ul style="list-style-type: none"> <li>• степень тяжести костной травмы</li> </ul>
<ul style="list-style-type: none"> <li>• анатомическую картину характера перелома</li> </ul>
Прогностические факторы:
<ul style="list-style-type: none"> <li>• прогнозирует конечные результаты лечения</li> </ul>
<ul style="list-style-type: none"> <li>• прогнозирует риск деформации</li> </ul>
<ul style="list-style-type: none"> <li>• прогнозирует риск вторичного повреждения невралгических структур</li> </ul>
<ul style="list-style-type: none"> <li>• прогнозирует общую тенденцию развития заболевания</li> </ul>
<ul style="list-style-type: none"> <li>• является инструментом для будущих исследований</li> </ul>

Считается, что ни одна из существующих систем не соответствует всем критериям [12].

Внедрение, оценка, валидация и использование в клинической практике и научных исследованиях новой системы классификации является достаточно длительным, сложным и трудоемким процессом [13] the use of radiographs or computed tomography scans. Система классификации повреждений позвоночника должна быть клинически значимой, надежной и точной. Соответственно, классификация считается «действительной», только если доказано, что она соответствует этим важнейшим критериям [14].

Клиническая значимость определяется возможностью применения той или иной системы в качестве инструмента для оценки анамнеза, принятия решений о лечении и прогнозирования вероятности осложнений [15]. В клинических исследованиях классификации травматических повреждений ШОП используют для сравнения выборок идентичных типов травм и оценки эффективности разных методов лечения [16]. Классификационные категории, которые определяют тактику лечения, должны иметь аргументированные теоретические предпосылки. При этом считается, что если какой-либо морфологический признак повреждения предполагает разные варианты лечения, то мера этого признака, имеющая теоретическую обоснованность, полностью либо частично детерминирует тактику терапии [17].

Классификация повреждений позвоночника считается надежной, если она содержит наиболее важные элементы и в полной мере представляет все аспекты изучаемых явлений [18]. Достоверность содержания системы классификации зачастую устанавливается с помощью субъективных суждений, поэтому разработке предшествует аналитический обзор большого количества литературных источников, а окончательный вариант утверждают при участии большого количества экспертов [19].

Благодаря внедрению современных методов визуализации возможности практических врачей верифицировать травматические повреждения ШОП постоянно расширяются. Это обуславливает необходимость внедрения систем оценки, основанных на результатах высокотехнологичных методов диагностики [20].

Существует определенное семантическое несоответствие при использовании термина «классификация травматических повреждений ШОП». С учетом анатомического определения позвоночника как структуры, состоящей из 32-33 позвонков, последовательно соединенных друг с другом в вертикальном положении посредством диско-связочного аппарата, закономерно, что повреждения нервных структур не могут быть классификационными категориями, так как спинной мозг не является элементом позвоночника. Как отмечает ряд авторов, применительно к большинству систем более логично использовать термин «Классификация клинических и/или патоморфологических последствий травматического повреждения ШОП» [21]. Этот факт закономерно не имеет значения при использовании систем оценки в практической работе, однако до определенной степени усложняет как разработку, так и выбор оптимальной системы оценки.

Из многочисленных систем классификации травм позвоночника на субаксиальном уровне лишь немногие были оценены на предмет надежности или

достоверности [22]. К ним относятся Subaxial Injury Classification (SLIC) and severity scale [19], Cervical Spine Injury Severity Score (CSISS) [23] и AOSpine subaxial cervical spine injury classification system [24]. При этом CSISS является единственной системой, в полной мере характеризующей именно повреждения позвоночника.

### Шкала оценки тяжести повреждений шейного отдела позвоночника

Группой по изучению травмы позвоночника (Spine Trauma Study Group (STSG)) в 2006 г. опубликована новая классификация повреждений ШОП на субаксиальном уровне – CSISS [23]. Представленная авторами система носит исключительно морфологический характер и фактически является наиболее детализированной шкалой оценки нестабильности поврежденного позвоночно-двигательного сегмента (ПДС) из существующих.

При описании типов повреждений авторы использовали морфологическую систему, схожую с разработанной в 1979 г. Henry H. Bohlman [25, 26]. При этом, подразумевая вторичную количественную оценку, выделены достаточно большие группы (**Табл. 2**).

**Таблица 2.** Морфологическое описание травматических повреждений шейного отдела позвоночника на субаксиальном уровне

<b>Травмы передней колонны</b>	
<b>Изолированные:</b>	
<ul style="list-style-type: none"> <li>• компрессионные переломы</li> <li>• переломы поперечных отростков</li> <li>• травматические грыжи межпозвонкового диска</li> </ul>	
<b>Сложные:</b>	
<ul style="list-style-type: none"> <li>• взрывные переломы</li> <li>• дистракционный разрыв диска с/без отрывных переломов</li> <li>• сгибательные переломы</li> </ul>	
<b>Травмы боковых колонн</b>	
<b>Изолированные:</b>	
<ul style="list-style-type: none"> <li>• переломы верхней фасетки</li> <li>• переломы нижней фасетки</li> <li>• переломы ножки боковой массы</li> </ul>	
<b>Сложные:</b>	
<ul style="list-style-type: none"> <li>• перелом со смещением боковой массы</li> <li>• односторонний вывих фасетки с переломами или без</li> <li>• двусторонний вывих фасетки с переломами или без</li> </ul>	
<b>Травмы задней колонны</b>	
<b>Изолированные:</b>	
<ul style="list-style-type: none"> <li>• переломы остистого отростка</li> <li>• переломы дуги</li> </ul>	
<b>Сложные:</b>	
<ul style="list-style-type: none"> <li>• повреждения связок задней опорной колонны с переломами или без</li> </ul>	
<b>Особые случаи:</b>	
<ul style="list-style-type: none"> <li>• двусторонние переломы ножек дуги с травматическим спондилолистезом</li> <li>• травма спинного мозга без рентгенологических аномалий (sciwora)</li> <li>• переломы на фоне анкилозирующего спондилоартрита</li> </ul>	

Избранная морфологическая система базировалась на следующих принципах: определение места первичного повреждения, использование общей номенклатуры и абстрагирование, по возможности, от механистической терминологии [23].

#### Описательная часть классификации

В предложенной классификации авторы использовали биомеханическую модель четырех опорных колонн позвоночника, которая фактически является модифицированной трехколонной моделью, предложенной в 1985 г. R. Louis (**Рис. 1, А**) [27]. К трем классическим опорным колоннам (передняя и две боковые) авторы добавляют заднюю колонну, сформированную задним остеолигаментозным комплексом (**Рис. 1, Б**). Таким образом, передняя опорная колонна включает тело позвонка, межпозвоночный диск с фиброзным кольцом, а также переднюю и заднюю продольные связки, боковые колонны – ножки, начинающиеся в месте их соединения с телом позвонка, верхней и нижней суставными поверхностями, боковой массой и капсулой фасеточных суставов, задняя колонна – пластину дуги, остистые отростки, надостные, подостные, вейну и желтую связку.

Изолированные повреждения костных структур и связочного аппарата описаны в зависимости от местоположения. Типичными примерами являются переломы остистых отростков, дуги, поперечных отростков, боковых масс, фасеток и др. Сложные повреждения затрагивают более одной опорной колонны или костные структуры и диско-связочный аппарат одновременно. Они описаны на основании их наиболее очевидного или общепризнанного местоположения, а именно: передняя, боковые либо задняя опорная колонна. Кроме того, авторы выделяют несколько «особых» случаев, которые не вписываются в указанные группы и характеризуются отдельно.

#### Травмы передней опорной колонны.

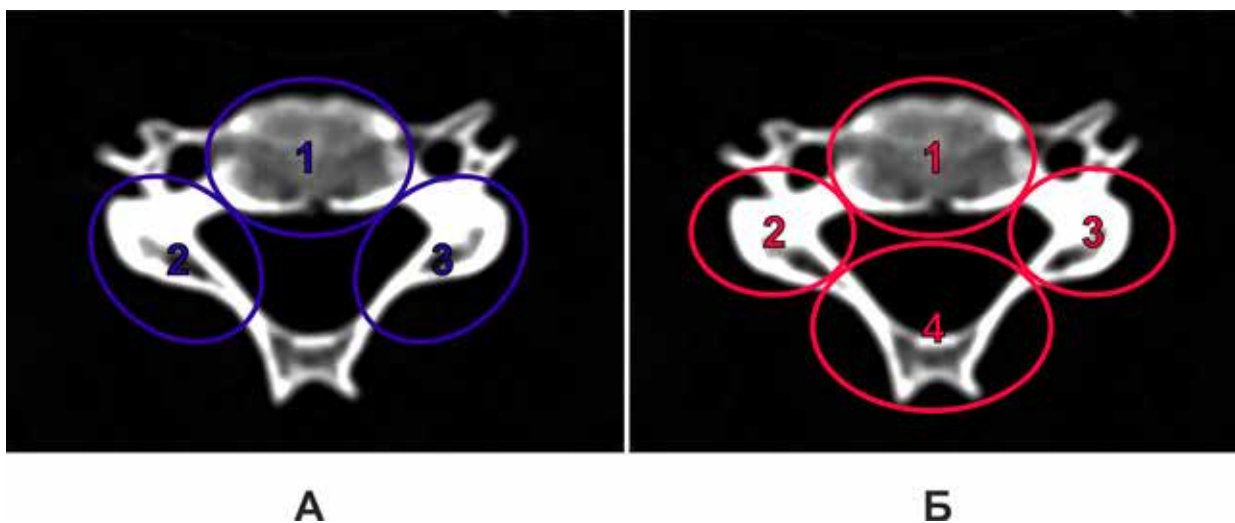
Изолированные повреждения включают компрессионные переломы, разрыв межпозвоночного диска без подвывиха и травматические грыжи диска (**Рис. 2,**

**А–В**). Сложные повреждения – это дистракционные травмы с задним подвывихом с отрывным переломом или без, взрывной перелом с ретропульсией костных отломков и сгибательные или каплевидные переломы (**Рис. 2, Г–Е**). В случае последних происходит сдвиг в коронарной плоскости через тело позвонка с последующим вращением тела и стенозированием позвоночного канала. Возможны также значительные повреждения связок задней опорной колонны или двусторонние переломы пластины дуги.

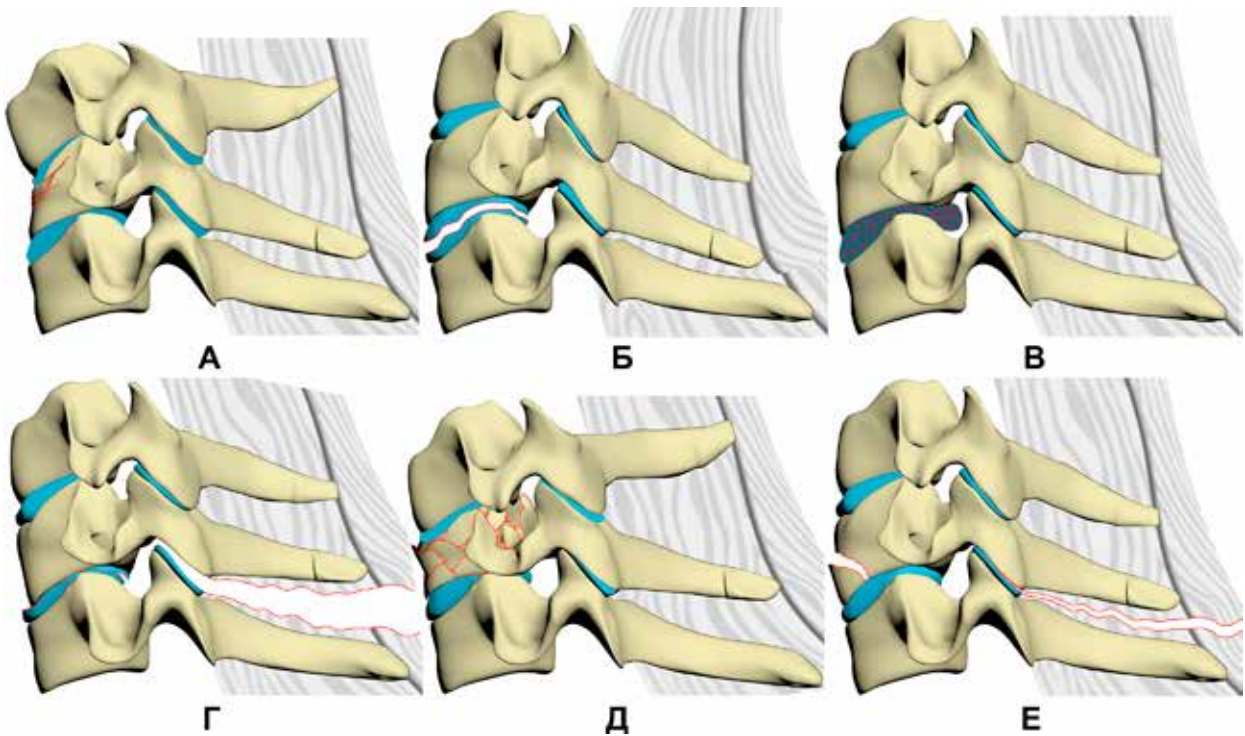
**Травмы боковой колонны.** Изолированные повреждения включают переломы верхней или нижней фасетки без подвывиха, а также переломы ножки дуги (**Рис. 3, А–В**). Сложные травмы – это разрушение боковой массы при переломах, односторонние или двусторонние вывихи фасетки с переломом или без (**Рис. 3, Г, Д**). В случае, если перелом ножки дуги комбинируется с переломом на стыке пластинки дуги и боковой массы, то формируется «плавающая» боковая масса с диастазом краев перелома (**Рис. 3, Е**). Это определяет свободное вращение боковой массы и потерю стабильности с тенденцией к формированию передних и ротационных подвывихов. Авторы отмечают, что в подобных случаях у пациентов часто регистрируют незначительные (0–25%) подвывихи на одном или двух уровнях.

Односторонние смещения фасеток приводят к подвывиху, а также могут быть чистыми вывихами без переломов или чаще всего комбинируются с переломами фасеток.

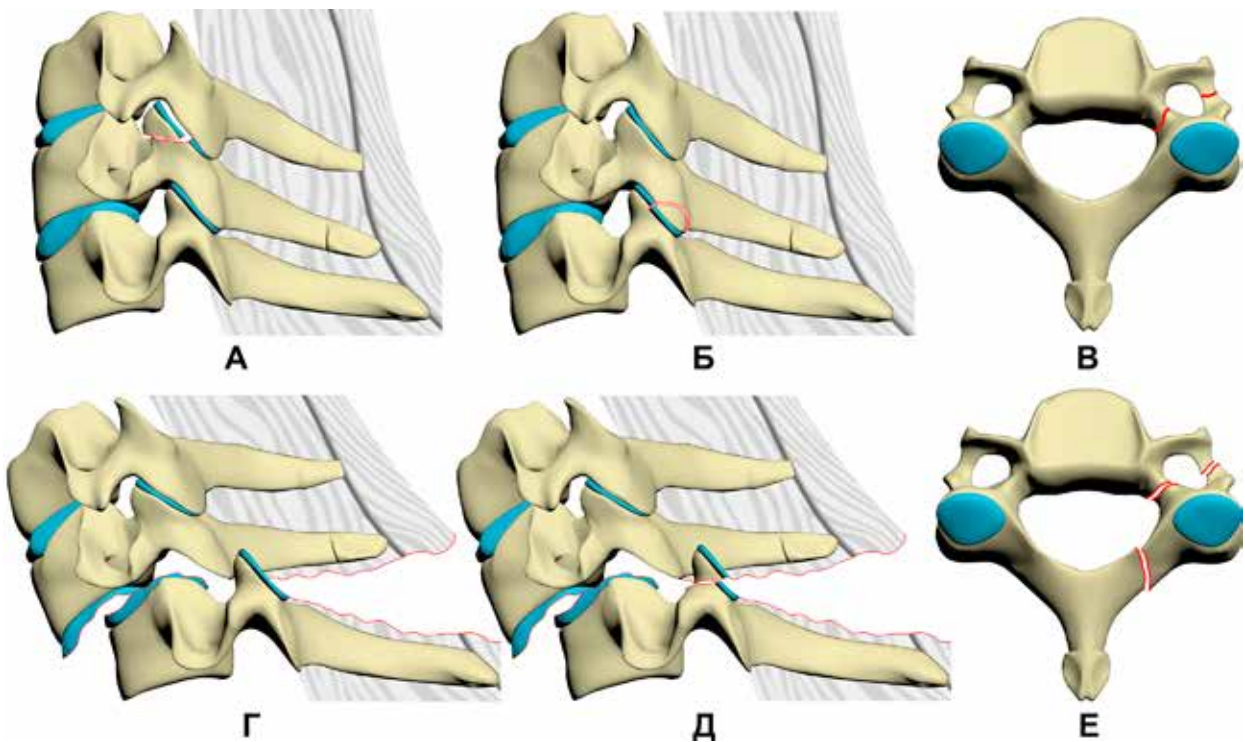
Двусторонние смещения фасеток вызывают формирование подвывиха на 25–50% и более, зачастую сопровождаются значительной травмой межпозвоночного диска. Они также часто комбинируются с переломом фасетки, двусторонним переломом дуги или остистого отростка. Во всех случаях фиброзное кольцо межпозвоночного диска значительно повреждено, что предопределяет развитие травматической грыжи.



**Рис. 1.** Схема опорных колонн позвоночника: А – трехколонная модель по R. Louis; Б – четырехколонная модель, используемая в CSISS (1 – передняя опорная колонна; 2 – правая опорная колонна; 3 – левая опорная колонна; 4 – задняя опорная колонна)



**Рис. 2.** Варианты травм шейного отдела позвоночника с преимущественным повреждением передней опорной колонны: А – компрессионный перелом; Б – разрыв межпозвоночного диска без подвывиха; В – травматическая грыжа диска; Г – дистракционный разрыв диско-связочного аппарата с задним подвывихом; Д – взрывной перелом; Е – перелом по типу «висящей капли»



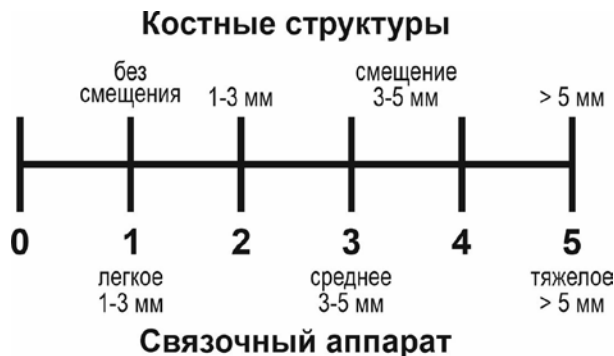
**Рис. 3.** Варианты травм шейного отдела позвоночника с преимущественным повреждением боковых опорных колонн: А – перелом верхней фасетки; Б – перелом нижней фасетки; В – перелом ножки дуги; Г – двусторонний вывих фасетки без перелома; Д – двусторонний вывих фасетки с переломом, Е – «плавающая» боковая масса

**Травмы задней колонны.** Изолированные повреждения включают переломы остистого отростка (**Рис. 4, А**), переломы пластинки дуги (**Рис. 4, Б**) и повреждения заднего связочного аппарата, сложные травмы задней колонны – травму связочного аппарата с/без переломов остистого отростка, либо дуги (**Рис. 4, В, Г**). Авторы, ссылаясь на работы E.A. Nicoll и F. Holdsworth отмечают особую роль связочного аппарата заднего опорного комплекса в поддержании стабильности позвоночника [28, 29]. Соответственно, его повреждения встречается при многих нестабильных травмах. При этом разработчики классификации предполагают, что практикующие врачи традиционно могут использовать другие термины, описывающие травму, например, с акцентом на смещение фасеток, даже при наличии значительного повреждения заднего опорного комплекса.

**Особые случаи.** Несколько типов травм являются сложными и не вписываются в приведенные разделы или связаны с ранее существовавшим заболеванием. Особые случаи включают двусторонний перелом ножки с травматическим спондилолистезом, переломы ШОП на фоне анкилозирующего спондилартрита и повреждение спинного мозга без рентгенологической аномалии [30, 31].

#### Количественная оценка степени тяжести

Описанная система основана исключительно на повреждениях костных структур и диско-лигаментозного аппарата и не включает неврологические нарушения. Показатель степени тяжести травмы ШОП применяется ко всему субаксиальному уровню. Оценка коррелирует с ростом нестабильности и, как отмечают авторы, является определяющей в тактике лечения и прогнозе. Фоновые заболевания, такие как анкилозирующий спондилит или стеноз позвоночного канала, могут повлиять на окончательную



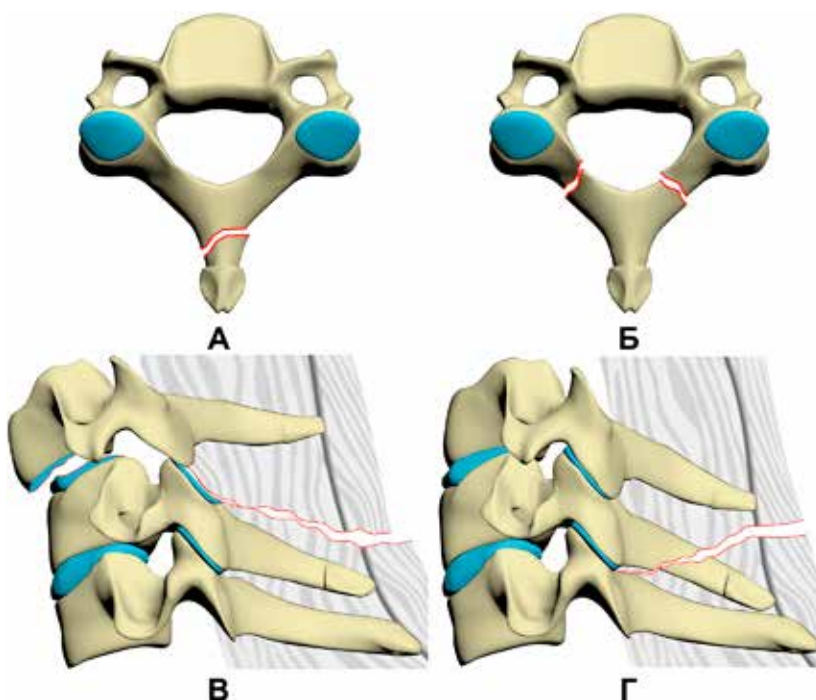
**Рис. 5.** Аналоговая шкала оценки степени тяжести повреждения

оценку, что до определенной степени позволяет индивидуализировать тактику терапии.

Оценка тяжести травмы основана на оценке четырех опорных колонн шейного отдела позвоночника с использованием стандартной визуальной аналоговой шкалы (**Рис. 5**). Каждую колонну оценивают отдельно.

Визуальная аналоговая шкала имеет градацию от 0 до 5. Результаты, полученные для одной колонны, суммируют. Таким образом, степень тяжести травмы варьирует от 0 до 20, где 0 – отсутствие травмы, а 20 – максимально тяжелая. Допускается использование дробных баллов. Аналоговая оценка основана на степени смещения костных отломков и повреждения связочного аппарата. Для анализа используют компьютерную томографию: горизонтальные срезы и сагиттальная реконструкция.

Повреждение костных структур оценивают по наличию перелома, а также по наличию и максимальному размеру диастаза костных отломков. Так, 0 баллов соответствует отсутствию костно-травма-



**Рис. 4.** Варианты травм шейного отдела позвоночника с преимущественным повреждением задней опорной колонны: А – перелом остистого отростка; Б – перелом дуги; В – травма связочного аппарата без перелома; Г – травма связочного аппарата с переломом

тических изменений, 1 балл – несмещенным переломам, 5 баллам – смещения >5 мм. Повреждение связочного аппарата определяют по косвенным признакам – диастазу костных структур. Так, полный сцепившийся вывих при неповрежденных фасетках оценивают 5 баллами именно за счет повреждения связочно-капсульного аппарата фасеточного сустава. Общая концепция заключается в том, что 5 баллов присваивают наиболее серьезным травмам, которые могут возникнуть в данной опорной колонне. У пациентов с травматическими повреждениями на нескольких уровнях тактическое значение имеет наиболее травмированный, набирающий максимальную сумму баллов.

Авторы дают только общие рекомендации, что позволяет специалисту оценивать степень тяжести травмы на основе собственных критериев. Хотя это может увеличить различия между конечными результатами, но позволяет учитывать другие факторы, обычно не включенные в системы оценки. К таким факторам относятся результаты других методов исследования, таких как МР-томография, рентгенография с функциональными пробами и др., которые позволяют уточнить степень и характер повреждения, но не противоречат общей концепции.

Предложенный авторами нестандартный подход к определению степени повреждений, несмотря на допускаемый субъективизм, не приводит к ожидаемому широкому разбросу результатов при проведении контрольных измерений. Так, показатель согласованности при использовании CSISS составляет, по данным разных исследователей, от 0,883 до 0,983, что является очень высоким значением [32, 33]. Для сравнения AOSpine subaxial cervical spine injury classification system, снабженная подробными инструкциями и имеющая жесткие критерии оценки, демонстрирует уровень согласованности не более 0,75 [24, 34].

Согласно исследованиям, наибольшие отличия результатов при использовании CSISS связаны с оценкой связочного аппарата. Этот факт объясняется рядом причин. С одной стороны, оценку выполняют по косвенным признакам и в ряде случаев она упускается экспертом. Так, расширение промежутка между позвонками по передней поверхности свидетельствует о повреждении передней продольной связки. Учитывая отсутствие абсолютных «нормальных» значений и значительную вариацию показателя как в результате индивидуальных особенностей, так и при дегенеративно-дистрофических процессах, закономерно, что оценку проводят, сравнивая с неповрежденными сегментами, что требует значительного количества измерений, так как сами изменения визуально не всегда очевидны.

С другой стороны, сам подход к оценке количественного определения повреждения связок по косвенным признакам является нестандартным, требует достаточных знаний рентгенанатомии и может вызывать определенные сложности у неподготовленного специалиста. Этот факт обуславливает незначительную распространенность CSISS в клинической практике, но также является преимуществом, так как ориентирует клинициста на выявление визуально неочевидных изменений.

Согласно мнению большого количества исследователей, состояние диско-связочного аппарата в ранний период травмы играет одну из ведущих, а в отдаленный период – практически исключительную роль в обеспечении стабильности позвоночника. Консолидация костных повреждений как после выполнения стабилизирующих хирургических вмешательств, так и при консервативном ведении пациентов требует определенных экспериментально установленных сроков. Большое количество факторов, влияющих на скорость сращения, таких как возраст, пол, анатомические особенности поврежденной структуры, коморбидный фон, являются четкими детерминантами и значимость их влияния прогнозируема. Помимо этого, сам процесс консолидации хорошо визуализируется при проведении компьютерной томографии. Исходное состояние связочного аппарата оценивают только косвенно, скорость сращения повреждений не прогнозируема, а исход оценивают только функционально. Это обуславливает важность проблемы, так как недооценка степени повреждения диско-лигаментозного комплекса при травматическом повреждении ШОП на субаксиальном уровне является ведущей причиной развития нестабильности в отдаленный период травмы.

В качестве иллюстрации применения количественной оценки степени тяжести повреждения приводим клинический пример.

Пациент К., 19 лет, получил травму в быту – при нырянии в водоем ударился головой о дно. При осмотре неврологический дефицит соответствовал ASIA A. При анализе выполненной спиральной компьютерной томографии и оценке степени повреждения по количественной шкале выявлены следующие изменения:

**передняя опорная колонна:**

- смещение фрагмента тела С5-позвонка кпереди на 6,1 мм (**Рис. 6, Б**) – 5 баллов;
  - перелом задней трети тела С5-позвонка с диастазом 4,45 мм (**Рис. 6, Г**) – 4 балла;
  - разрыв задней продольной связки до 5,46 мм (**Рис. 6, Б**) – 4 балла;
- Итоговая оценка – 5 баллов;*

**левая опорная колонна:**

- повреждение капсулы фасеточного сустава до 7,25 мм (**Рис. 6, А**) – 5 баллов.
- Итоговая оценка – 5 баллов;*

**правая опорная колонна:**

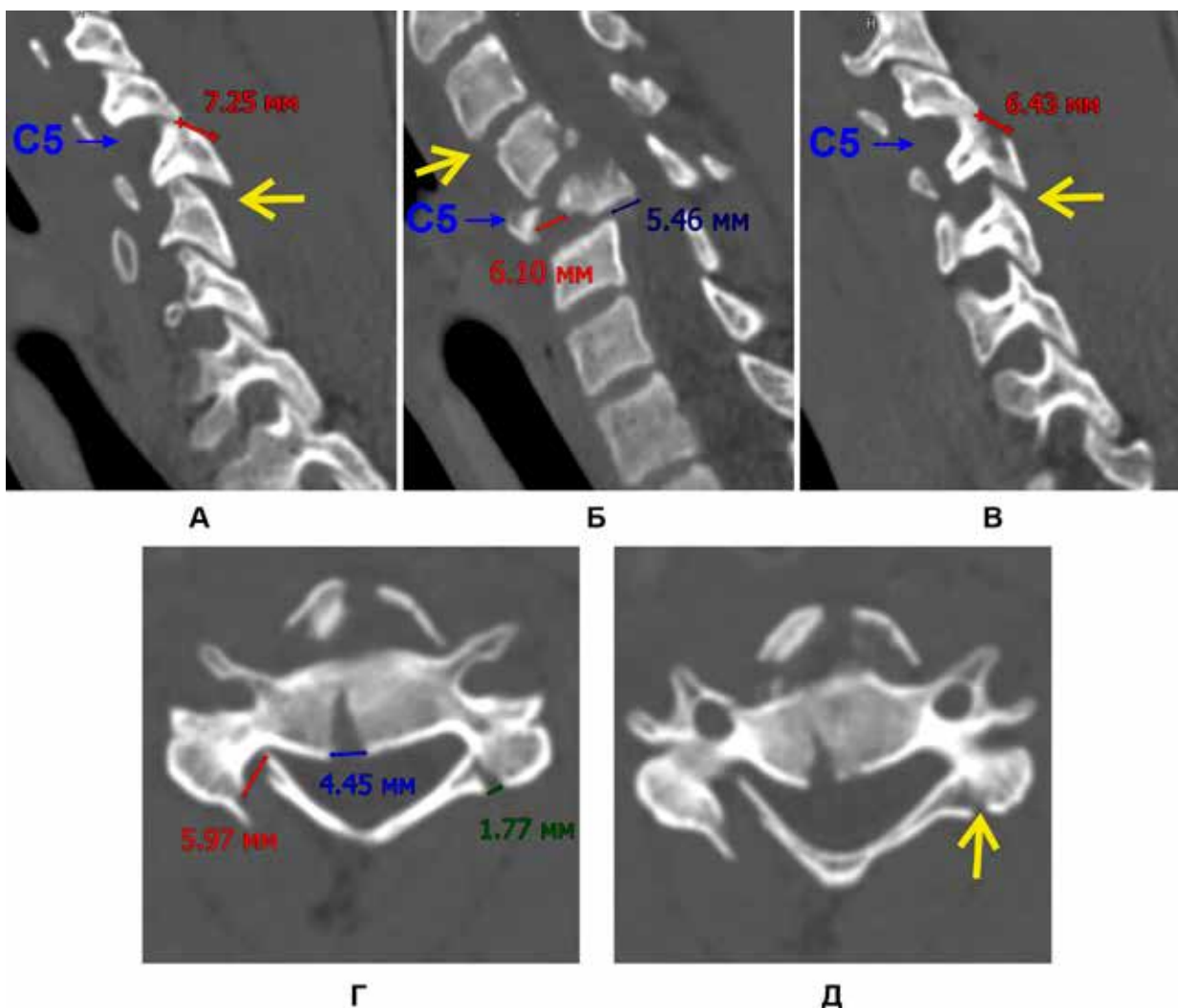
- повреждение капсулы фасеточного сустава до 6,43 мм (**Рис. 6, В**) – 5 баллов;
  - перелом фасетки 1,77 мм (**Рис. 6, Г, Д**) – 1 балл;
- Итоговая оценка – 5 баллов;*

**задняя опорная колонна:**

- перелом дуги 5,97 мм – 5 баллов;
- Итоговая оценка – 5 баллов.*

Для каждой колонны выбирают повреждение с наибольшим значением баллов. Соответственно, суммарно повреждение набирает 20 баллов. Кроме того, анализу подлежит весь ПДС. При выборе уровня срезов следует делать акцент на максимальном повреждении анализируемой опорной колонны. Анализ всех срезов помогает дифференцировать «пограничные» повреждения. Так, на **Рис. 6, Г** визу-





**Рис. 6.** Спиральная компьютерная томография. Травматическое повреждение шейного отдела позвоночника: А – парасагитальная реконструкция через центр левых суставных отростков; Б – центральная сагитальная реконструкция; В – парасагитальная реконструкция через центр правых суставных отростков; Г – аксиальный срез на границе верхней и средней трети тела С5-позвонка; Д – аксиальный срез через центр тела С5-позвонка

лизируется повреждение левого суставного отростка, которое также можно трактовать как перелом дуги. Дальнейший анализ выявил переход линии перелома на фасетку (**Рис. 6, Д**), что позволило определить, к какой опорной структуре отнести данное повреждение.

Кроме того, анализ томограмм выявил повреждение капсулы С5-С6-суставов с двух сторон (**Рис. 6, А, В**) и повреждение передней продольной связки на уровне С3-С4 (**Рис. 6, Б**). Согласно методике, тактику терапии избирают на основании характера и степени повреждения наиболее травмированного ПДС. Однако указанные изменения в смежных сегментах необходимо учитывать как при выборе объема хирургического вмешательства, так и при планировании реабилитационных мероприятий.

Ретроспективный анализ, проведенный разработчиками CSISS, свидетельствует о преимуществах хирургического лечения у пациентов с суммой баллов  $\geq 7$ , аналогичного мнения придерживаются большинство независимых экспертов [33]. Однако ряд

исследователей рекомендуют более агрессивную хирургическую тактику, считая пороговым значением 6 баллов [32]. Авторы отмечают определенную корреляцию между суммой баллов и наличием неврологических расстройств. Так, при значении CSISS  $\geq 7$  баллов неврологические расстройства зарегистрированы у 79% пациентов, при значении  $< 7$  баллов – только у 15%.

Несмотря на достаточную простоту и эффективность, CSISS не нашла широкого применения в клинической практике. Это, вероятно, объясняется практически одновременной разработкой и активным продвижением Subaxial Injury Classification (SLIC) and severity scale и особенно AOSpine subaxial cervical spine injury classification system. Описательная часть классификации в публикациях последних лет практически не встречается, тогда как числовая оценка используется в ряде исследований и руководств.

## Выводы

Рассмотренная шкала оценки тяжести повреждения шейного отдела позвоночника является эффективным инструментом при оценке и выборе хирургической тактики у пациентов с острым травматическим повреждением шейного отдела позвоночника на субаксиальном уровне. Высокий уровень доказательности позволяет использовать CSISS как в клинической практике, так и при разработке и оценке эффективности новых методов хирургического и нехирургического лечения пациентов с травмами шейного отдела позвоночника.

## Раскрытие информации

### Конфликт интересов

Авторы заявляют об отсутствии конфликта интересов.

### Этические нормы

Эта статья представляет собой обзор литературы, поэтому одобрения этического комитета не требовалось.

### Финансирование

Исследование не имело спонсорской поддержки.

## References

- Harrop JS, Rymarczuk GN, Vaccaro AR, Steinmetz MP, Tetreault LA, Fehlings MG. Controversies in Spinal Trauma and Evolution of Care Neurosurgery. 2017 Mar 1;80(3S):S23-32. doi:10.1093/neuros/nyw076. PMID: 28350943.
- Zaveri G, Das G. Management of Sub-axial Cervical Spine Injuries. Indian J. Orthop. 2017;51(6):633-52. doi:10.4103/ortho.IJOrtho\_192\_16. PMID: 29200479.
- Oner C, Rajasekaran S, Chapman JR, Fehlings MG, Vaccaro AR, Schroeder GD, Sadiqi S, Harrop J. Spine Trauma—What Are the Current Controversies? J. Orthop. Trauma. 2017 Sep;31:S1-6. doi:10.1097/BOT.0000000000000950. PMID: 28816869.
- Davis AG. Fractures of the spine J. Bone Jt. Surg. 1929;11(1):133-56.
- Böhler L. Technik der Knochenbruchbehandlung. Wien: Verlag von Wilhelm Maudrich; 1929.
- Omeis I, DeMattia JA, Hillard VH, Murali R, Das K. History of instrumentation for stabilization of the subaxial cervical spine Neurosurg. Focus. 2004 Jan;16(1):1-6. doi:10.3171/foc.2004.16.1.11. PMID: 15264788.
- DeVivo MJ. Causes and costs of spinal cord injury in the United States. Spinal Cord. 1997 Dec;35(12):809-13. PMID: 9429259.
- Ahuja CS, Schroeder GD, Vaccaro AR, Fehlings MG. Spinal Cord Injury—What Are the Controversies? J. Orthop. Trauma. 2017 Sep;31:S7-13. doi:10.1097/BOT.0000000000000943. PMID: 28816870.
- Chapman JR, Dettori JR, Norvell DC. Spine Classifications and Severity Measures. Thieme; 2009.
- Patel AA, Hurlbert RJ, Bono CM, Bessey JT, Yang N, Vaccaro AR. Classification and Surgical Decision Making in Acute Subaxial Cervical Spine Trauma Spine (Phila. Pa. 1976). 2010 Oct 1;35(Supplement):S228-34. doi:10.1097/BRS.0b013e3181f330ae. PMID: 20881466.
- Mirza SK, Mirza AJ, Chapman JR, Anderson PA. Classifications of thoracic and lumbar fractures: rationale and supporting data. J. Am. Acad. Orthop. Surg. 2002;10(5):364-77. doi:10.5435/00124635-200209000-00008. PMID: 12374487.
- Martínez-Pérez R, Fuentes F, Alemany VS. Subaxial cervical spine injury classification system: is it most appropriate for classifying cervical injury? Neural Regen. Res. 2015 Sep;10(9):1416-7. doi:10.4103/1673-5374.165508. PMID: 26604900.
- Audigé L, Bhandari M, Hanson B, Kellam J. A Concept for the Validation of Fracture Classifications J. Orthop. Trauma. 2005;19(6):404-9. doi:10.1097/01.bot.0000155310.04886.37.
- Martin JS, Marsh JL. Current classification of fractures: Rationale and utility Radiol. Clin. North Am. 1997;35(3):491-506. PMID: 9167660.
- Garbuz DS, Masri BA, Esdaile J, Duncan CP. Classification systems in orthopaedics. J. Am. Acad. Orthop. Surg. 2002;10(4):290-7. doi:10.5435/00124635-200207000-00007. PMID: 15089078.
- Vieweg U, Schultheiß R. A review of halo vest treatment of upper cervical spine injuries Arch. Orthop. Trauma Surg. 2001;121(1-2):50-5. doi:10.1007/s004020000182.
- Hulley SB. Designing Clinical Research. Lippincott Williams & Wilkins; 2007.
- Lee MJ, Norvell DC, Dettori JR. SMART Approach to Spine Clinical Research. Thieme; 2013.
- Vaccaro AR, Hulbert RJ, Patel AA, Fisher C, Dvorak M, Lehman RA, Anderson P, Harrop J, Oner FC, Arnold P, Fehlings M, Hedlund R, Madrazo I, Rechtine G, Aarabi B, Shainline M, Spine Trauma Study Group. The Subaxial Cervical Spine Injury Classification System Spine (Phila. Pa. 1976). 2007 Oct 1;32(21):2365-74. doi:10.1097/BRS.0b013e3181557b92. PMID: 17906580.
- Bernstein MP, Young MG, Baxter AB. Imaging of Spine Trauma Radiol. Clin. North Am. 2019 Jul;57(4):767-85. doi:10.1016/j.rcl.2019.02.007.
- Garfin SR, Eismont FJ, Bell GR, Bono CM, Fischgrund J, Rothman-Simeone The Spine. 7th ed. Elsevier Health Sciences; 2017.
- Aarabi B, Walters BC, Dhall SS, Gelb DE, Hurlbert RJ, Rozzelle CJ, Ryken TC, Theodore N, Hadley MN. Subaxial Cervical Spine Injury Classification Systems Neurosurgery. 2013 Mar;72:170-86. doi:10.1227/NEU.0b013e31828341c5. PMID: 23417189.
- Moore TA, Vaccaro AR, Anderson PA. Classification of lower cervical spine injuries. Spine (Phila. Pa. 1976). 2006 May 15;31(11 Suppl):S37-43; discussion S61. doi:10.1097/01.brs.0000217942.93428.f7. PMID: 16685235.
- Vaccaro AR, Koerner JD, Radcliff KE, Oner FC, Reinhold M, Schnake KJ, Kandziora F, Fehlings MG, Dvorak MF, Aarabi B, Rajasekaran S, Schroeder GD, Kepler CK, Vialle LR. AOSpine subaxial cervical spine injury classification system Eur. Spine J. 2016 Jul 26;25(7):2173-84. doi:10.1007/s00586-015-3831-3. PMID: 25716661.
- Bohlman HH. Acute fractures and dislocations of the cervical spine. Analysis of three hundred hospitalized patients and review of the literature J. Bone Jt. Surg. 1979;61(8):1119-42. doi:10.2106/00004623-197961080-00001. PMID: 511875.
- Abola M V., Knapik DM, Gordon ZL, Furey CG, Marcus RE. Historical perspective: Henry H. Bohlman (1937-2010) the father of contemporary spine surgery Spine (Phila. Pa. 1976). 2016 Oct 15;41(20):1628-9. doi:10.1097/BRS.0000000000001690.
- Louis R. Spinal stability as defined by the three-column spine concept. Anat. Clin. 1985;7(1):33-42. PMID: 3994851.
- Nicoll, E A. Fractures of the dorso-lumbar spine. J. Bone Joint Surg. Br. 1949 Aug;31B(3):376-94. PMID: 18148776.
- Holdsworth F. Fractures, dislocations, and fracture-dislocations of the spine. J. Bone Joint Surg. Am. 1970 Dec;52(8):1534-51. PMID: 5483077.
- Szwedowski D, Walecki J. Spinal cord injury without radiographic abnormality (SCIWORA) – Clinical and radiological aspects Polish J. Radiol. 2014 Dec 8;79(1):461-4. doi:10.12659/PJR.890944.
- Reinhold M, Knop C, Kneitz C, Disch A. Spine Fractures in Ankylosing Diseases: Recommendations of the Spine Section of the German Society for Orthopaedics and Trauma (DGOU) Glob. Spine J. 2018 Sep 1;8(2\_suppl):56S-68S. doi:10.1177/2192568217736268.
- Zehnder SW, Lenarz CJ, Place HM. Teachability and reliability of a new classification system for lower cervical spinal injuries Spine (Phila. Pa. 1976). 2009 Sep;34(19):2039-43. doi:10.1097/BRS.0b013e3181af053c.
- Anderson PA, Moore TA, Davis KW, Molinari RW, Resnick DK, Vaccaro AR, Bono CM, Dimar JR, Aarabi B, Leverson G. Cervical spine injury severity score assessment of reliability J. Bone Jt. Surg. - Ser. A. 2007;89(5):1057-65. doi:10.2106/JBJS.F.00684.
- Silva OT da, Sabba MF, Lira HIG, Ghizoni E, Tedeschi H, Patel AA, Joaquim AF. Evaluation of the reliability and validity of the newer AOSpine subaxial cervical injury classification (C-3 to C-7) J. Neurosurg. Spine. 2016 Sep;25(3):303-8. doi:10.3171/2016.2.SPINE151039. PMID: 27104288.