

Osteopoiquilosis y síndrome de Buschke-Ollendorf: Reporte de caso y revisión de la literatura

Osteopoiquilosis and Buschke-Ollendorf Syndrome: Case report and review of the literature

Ernesto García Ayala¹, Sergio Andrés Castillo Pérez¹

RESUMEN

Introducción: La osteopoiquilosis es una displasia ósea esclerosante poco frecuente, su diagnóstico es generalmente incidental en radiografías que muestran múltiples áreas escleróticas en diversos huesos del esqueleto. **Caso clínico:** En este artículo se presenta un paciente masculino de 58 años con lesiones radiológicas características en fémur, pelvis, cráneo y con compromiso cutáneo atendido en el Hospital Universitario de Santander. **Discusión:** Esta enfermedad es de transmisión autosómica dominante y es causada al parecer por una mutación con pérdida de función del gen LEMD3. Ocasionalmente se encuentra asociada a lesiones en piel denominándose síndrome de Buschke-Ollendorf como ocurre en el presente caso. Su importancia radica en la posibilidad de confundirla con lesiones tumorales metastásicas llevando a intervenciones innecesarias. *Salud UIS 2011; 43 (3): 321-326*

Palabras clave: Osteopoiquilosis, displasias óseas, osteosclerosis, enfermedades del tejido conjuntivo

ABSTRACT

Introduction: Osteopoiquilosis is a rare sclerosing bone dysplasia, its diagnosis is usually incidental on radiographs showing multiple sclerotic areas in different bones of the skeleton. **Case report:** This article presents a 58 year old male patient with characteristic radiographic lesions in the femur, pelvis, skull and a with cutaneous involvement treated at the Hospital Universitario de Santander. **Discussion:** This disease is autosomal dominant and is apparently caused by a loss of function mutation of the gene LEMD3. Is occasionally associated with skin lesions, which are called Buschke-Ollendorf syndrome as in this case. Its importance lies in the possibility of confusion with metastatic tumor lesions leading to unnecessary interventions. *Salud UIS 2011; 43 (3): 321-326*

Keywords: Osteopoiquilosis, developmental bone diseases, osteosclerosis, connective tissue diseases

1. Departamento de Patología, Facultad de Salud, Universidad Industrial de Santander., Bucaramanga, Colombia.

Correspondencia: Ernesto García Ayala, Profesor titular laureado, médico patólogo, Departamento de patología, Facultad de Salud, Universidad Industrial de Santander. Bucaramanga, Colombia. Teléfono: 6345496. E-mail: egarcia@uis.edu.co, sacman5000@hotmail.com

Recibido: 8 de Agosto de 2011 **Aprobado:** 19 de Septiembre de 2011

INTRODUCCIÓN

La osteopoiquilosis u osteopatía condensante diseminada fue descrita inicialmente por Albers-Shönberg en 1915, un año después recibe su nombre gracias a Ledoux-Lebard^{1,2}. Es una entidad benigna, poco frecuente incluida dentro de las displasias óseas esclerosantes junto con la melorreostosis y la osteopatía estriada. Su transmisión es autosómica dominante, con un patrón de penetrancia variable³, aunque se han descrito casos aislados sin ningún tipo de antecedente⁴. Su prevalencia varía de 1/50.000⁵ a 1/20.000^{6,7} dependiendo de la serie.

Por lo general los pacientes son asintomáticos aunque un 15-20% pueden presentar ligero dolor o efusión articular, por lo que usualmente es un hallazgo radiológico casual.

Se caracteriza por presentar un patrón moteado o linear corto de múltiples y pequeñas aéreas escleróticas, con un diámetro entre 1 y 10 mm de densidad parecida a la cortical de distribución bilateral y simétrica, frecuentemente localizada en el hueso esponjoso del carpo y tarso, además de las epífisis y metáfisis de huesos largos, pelvis, carpo y falanges, siendo raro hallarlas en cráneo, columna, escápula, patela y clavícula^{6,8}. Puede aparecer a cualquier edad y sin predilección por ninguno de los dos sexos, aunque algunos estudios la refieren con mayor frecuencia en hombres⁹.

En el estudio histopatológico de las lesiones se observan condensaciones focales de hueso lamelar compacto dentro de la esponjosa¹⁰. Su importancia clínica radica en la necesidad de reconocer esta entidad para evitar gran cantidad de estudios realizados bajo una impresión diagnóstica errada.

CASO CLÍNICO

Paciente de 58 años originario de Bucaramanga, que ingresa al Hospital Universitario de Santander, con antecedente de importancia fumador pesado los últimos 35 años con diagnóstico de tuberculosis pulmonar en tratamiento; Al cual se le realiza radiografía de cadera derecha (**Figura 1**) y de pelvis tras sufrir una caída, en las cuales se encontraron múltiples imágenes radiopacas redondeadas de 5mm en promedio que ocupaban los huesos de la pelvis y el tercio proximal del fémur en forma bilateral (**Figura 2**), se sospechó inicialmente metástasis secundaria a cáncer broncogénico vs osteopoiquilosis.

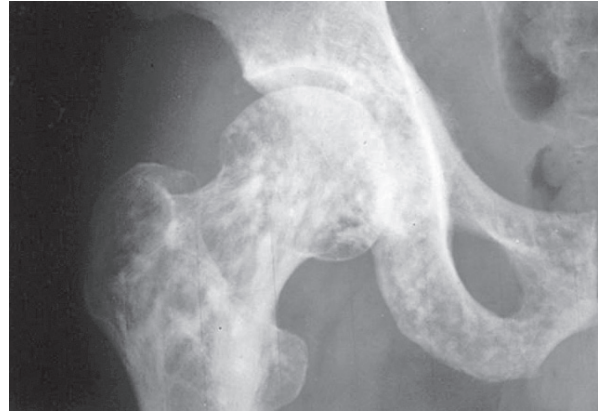

Figura 1. Radiografía de cadera que muestra múltiples lesiones osteodensas.

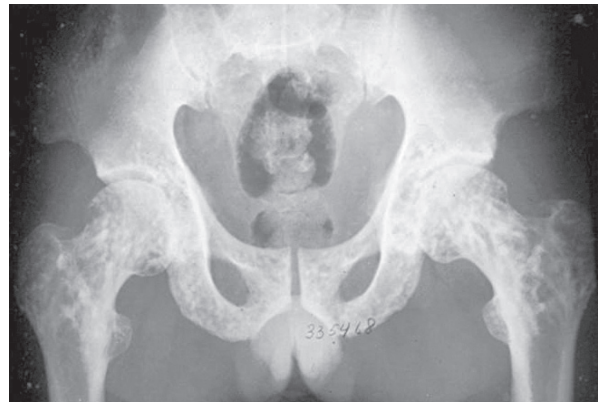

Figura 2. Radiografía de pelvis

Se tomó muestra de medula ósea en la cual se evidenció ligera hipocelularidad con representación y maduración adecuada de todas las líneas y ausencia de formación de granulomas o compromiso tumoral metastásico. Posteriormente se realiza biopsia de trocánter mayor que mostró abundantes fragmentos de espículas óseas maduras entremezcladas con proliferación de tejido fibroconectivo (**Figura 3**). El paciente también presentaba en piel de brazos, espalda y muslos múltiples lesiones papulares de 5mm (**Figura 4**) de las que se tomó muestra para biopsia las cuales revelaron presencia en la dermis de marcada fibrosis con atrofia epidérmica y de anexos cutáneos (**Figura 5**).

Se realizó además radiografía de tórax que mostró atelectasia del lóbulo basal derecho sin evidencia de masas (**Figura 6**); y radiografía de cráneo en la que se encontraron dos imágenes radiopacas ovaladas de 10mm (**Figura 7**). Por lo demás el paciente se encontraba asintomático.

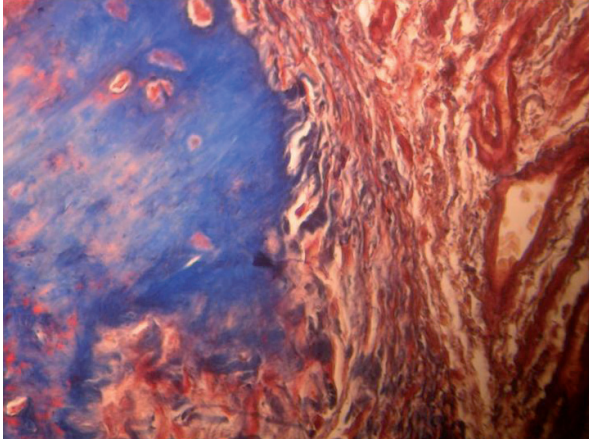


Figura 3. (40x) Tricrómico de Masson. Fibrosis que rodea espículas óseas maduras.

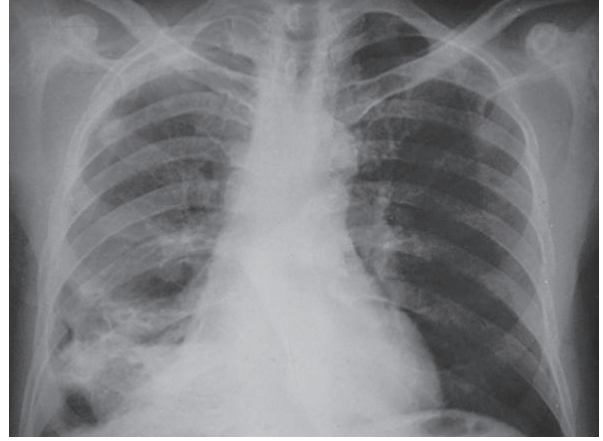


Figura 6. Radiografía de tórax, muestra atelectasia basal derecha, sin masas.

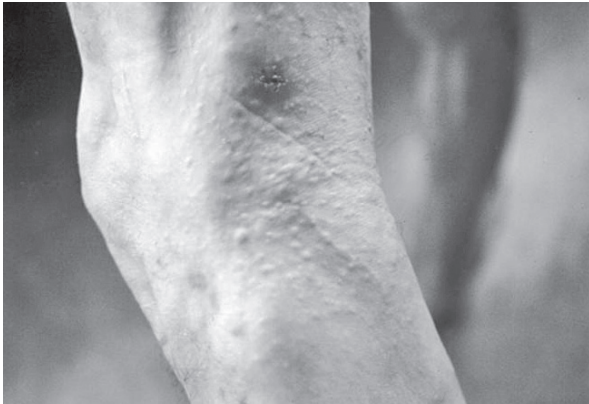

Figura 4. Piel de muslo izquierdo con abundantes lesiones papulares diseminadas.

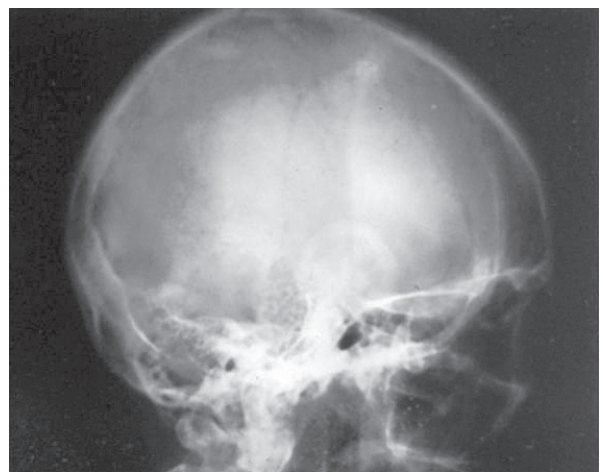


Figura 7. Radiografía de cráneo, se evidencian dos imágenes osteodensas de 10 mm en la parte superior.

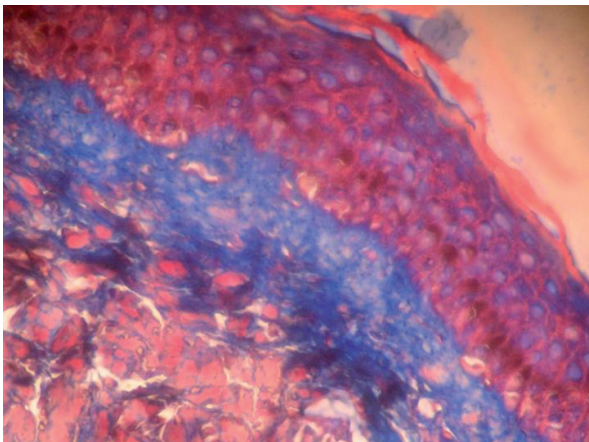


Figura 5. (40x) Tricrómico de Masson. Marcada fibrosis dérmica.

DISCUSIÓN

Desde su descripción inicial en 1916, se han reportado más de 350 casos en la literatura médica⁶, muchos de estos asociados a cambios dermatológicos o esqueléticos, raramente son descritos sin otra condición asociada, Serowy solo pudo encontrar 100 casos reportados¹¹ y Pinar describe 20 casos publicados en los últimos 50 años en la literatura inglesa¹².

La patogenia de esta enfermedad ha sido motivo de discusión por largo tiempo, inicialmente Buschke y Ollendorf la consideraron una alteración primitiva del mesénquima que originaba alteraciones en piel, hueso y tejido conectivo a cualquier nivel¹³; Posteriormente aparece la hipótesis dinámica de Rubin que propone

una alteración en la remodelación ósea tanto por exceso como por defecto en la reabsorción secundaria del hueso esponjoso¹⁴; En 1971 Jancu sugiere una influencia genética sobre la redistribución de los osteoblastos siguiendo líneas de fuerza patológicas¹⁵.

Recientemente Nature publica los resultados de un estudio en el que se notifica la existencia de una mutación heterocigota con pérdida de función en el gen LEMD3 (también llamado MAN1) en el cromosoma 12q14¹⁶, el cual codifica una proteína de la membrana nuclear interna, en varios casos familiares de osteopoiquilosis, melorreostosis y síndrome de Buschke-Ollendorf¹⁷.

La melorreostosis es una enfermedad ósea caracterizada por la formación ectópica de hueso en la superficie del periostio y el endostio de los huesos largos, no todos los pacientes afectados con esta presentan mutaciones del LEMD3 por lo que la causa genética de la misma continua sin definirse¹⁸.

A pesar del carácter benigno de esta condición, hay complicaciones y patologías coexistentes que sí requieren atención médica. La osteopoiquilosis está asociada con otras anomalías como desordenes esqueléticos, anomalías orgánicas (coartación de la aorta, doble uréter) disfunciones endocrinas y dentales, anomalías faciales y dacriocistitis, pero las complicaciones más importantes son el síndrome premielopático debido a estenosis del canal espinal, fibrosis contractural, queloides y degeneración maligna¹².

Además puede estar asociada a alteraciones cutáneas hasta en un 25%,¹⁹ la más común es la dermatofibrosis lenticular diseminada, esta asociación se conoce como síndrome de Buschke-Ollendorf u osteodermatopoiquilosis¹³, que se caracteriza por presentar lesiones papulares blanco amarillentas, redondeadas u ovaladas en región lumbar, glúteos, brazos y muslos, que histológicamente son infiltraciones fibrocolágenas similares a las halladas en la esclerodermia²⁰. En el presente caso los hallazgos radiológicos e histopatológicos de hueso y piel encajan dentro de este cuadro.

Existen dos entidades con las que podría confundirse la osteopoiquilosis estas son la melorreostosis descrita previamente y la osteopatía estriada, esta última se caracteriza por presentar bandas densas en la metafisis de huesos largos de disposición paralela el eje mayor de los mismos²¹.

Pero lo más importante es la posibilidad de hacer un diagnóstico errado de metástasis óseas osteoblásticas, las cuales se deben sospechar especialmente en pacientes entre 40-50 años con esclerosis tuberosa y mastocitosis o en los que las lesiones no sean simétricas⁹.

El diagnóstico de la osteopoiquilosis la mayoría de las veces se hace de forma casual al encontrar en una radiografía focos osteodensosperiarticulares de morfología oval o redondeada con distribución simétrica en la epífisis de huesos largos y en los núcleos de osificación del carpo y del tarso que no se asocian a ningún tipo de sintomatología⁷.

La gammagrafía con Tc99 puede ser utilizada para diagnóstico diferencial pues los focos de hipercaptación de las metástasis óseas osteoblásticas no existen en la osteopoiquilosis, la tomografía axial computarizada y la resonancia magnética muestran pequeñas áreas de osteocondensación benignas y que no afectan partes blandas.

Encaso que persistan las dudas, hecho que es poco frecuente, la biopsia ósea aportaría el diagnóstico definitivo, esta muestra dentro de la esponjosa condensaciones de hueso lamelar compacto de disposición concéntrica a los canales vasculares con líneas de cementación que no cambian cuando ha finalizado la etapa de crecimiento¹⁰.

Cabe recordar que el número de lesiones escleróticas en un solo hueso pueden ser desde 1 a 1000 y pueden tanto aumentar como disminuir en número, tamaño y radiodensidad e incluso desaparecer eventualmente²².

El diagnóstico diferencial debe establecerse con: tumores óseos primarios (osteoblastoma, condroblastoma, osteoma osteoide), metástasis óseas de tumores a distancia, focos de osteomielitis crónica, mastocitosis, enfermedades esclerosantes como la hiperostosis frontal interna y el cementoma esclerosante y otras osteoesclerosis como la melorreostosis y la osteopatía estriada descritas con anterioridad^{6,7}.

Las complicaciones son escasas y se reportan solo algunos casos aislados en la literatura, esto podría indicar la posibilidad de una degeneración maligna en forma de osteosarcoma, tumor de células gigantes o condrosarcoma; así como la posibilidad que exista un tejido conectivo de características especiales que podría justificar el síndrome de compresión de nervios periféricos descrito en algunos casos especialmente asociados a alteraciones cutáneas^{6,23}.

CONCLUSIÓN

La osteopoiquilosis es un proceso benigno, que no requiere tratamiento ni estudios complementarios a los rayos-X y una adecuada evaluación clínica, exceptuando los casos con sintomatología asociada o con historia personal o familiar de malformaciones proliferativas.

Es necesario conocerla y considerarla dentro del diagnóstico diferencial de imágenes osteodensasmúltiples, ya que olvidarla desencadenará la realización de pruebas diagnósticas innecesarias y costosas, sin olvidar la carga emocional que deberá enfrentar el paciente ante la falsa sospecha de enfermedades graves como son los tumores óseos.

CONSIDERACIONES ÉTICAS

En el presente artículo no existió intervención en humanos o animales, no hay faltas a la ética a considerar.

CONFLICTO DE INTERÉS

Los autores declaran que no existe conflicto de interés de ningún tipo en el trabajo realizado.

REFERENCIAS

- Ledoux R, Chabeneix D. L'osteopoiquilie. Forme Bnouvelledòsteite condensate generalisé sans symptoms cliniques. *J Electrol Radiol* 1916; 1: 2-17.
- Ledoux-Lebard G, Roussy J. L'osteopoiquilie. *Presse Med* 1961; 69: 235-238.
- Giro M, Duvic M. Buschke-Ollendorf syndrome associated with elevated elastin production by affected skin fibroblast in culture. *J Invest Dermatol* 1992; 99(2):129-137.
- Mungovan JA, Tung GA, Lambiase RE, Noto RB, Davis RP. Tc-99m MDP Uptake in osteopoiquilosis. *Clin Nuclear Med* 1994; 19: 6-8.
- Drouin CA, Grenon H. The association of Buschke-Ollendorf syndrome and nail-patella syndrome. *J Am Acad Dermatol*. 2002; 46: 621-625.
- Argumosa A, Sarrallé R. Osteoesclerosis múltiples y simétricas: osteopoiquilie. *Bol Pediatr* 2005; 45: 29-32.
- Castriota-Scanderbeg A, Dallapiccola B. Abnormal Skeletal Phenotypes: From Simple Signs to Complex Diagnoses. 1st edition. Germany: Springer Science Business Media. 2005: p. 811-813.
- Arranz A, Blanco A, Madero E, Arteché J, Camats J. Osteopoiquilosis y síndrome de buschke-ollendorf. A propósito de un caso. *Revespirosteoart* 1995; 30: 115-118.
- Gargantilla P, Pintor E, Herreros B. Osteopoiquilosis: Un hallazgo radiológico casual. *Reumatol Clin*.2010; 6(3): 182-184.
- Barrera JL, Cima M, Corona C, Suárez A, Hernández D. Osteopoiquilie. A propósito de 2 casos. *Rev Esp Cir Osteoart* 2002; 37: 40-43.
- Serowy C. Betragzum Syndrom dermatofibrosis lenticularis disseminata und osteopoiquilie. *Arch Klin Exp Dermatol* 1956; 203: 113-124.
- Pinar B, Kürsat Ö, Sükrü A, Selçuk C. Osteopoiquilosis: report of a clinical case and review of the literature. *Joint Bone Spine* 2002; 69: 230-233.
- Buschke A, Ollendorf H. Ein fall von dermatofibrosis lenticularis disseminata und ostheopathia condensans disseminata. *Dermatol Wochenschr* 1928; 86: 257.
- Rubin PH. Osteopoiquilosis. En: *Dynamic classification of bone dysplasias*. Chicago, Edit. Year Book Med Pub 1969; 565-567.
- Jancu J. Osteopoiquilosis: A case report and a suggestion of its pathogenesis. *Acta Orthop Belg* 1971; 37: 284-289.
- Jasvir SK. *Bone Patology*. 2º ed. Humana Press 2009, pag 239-248.
- Hellemans J, Peobrazhenska O, Willaert A, Debeer P, Verdonk PC, Costa T, et al. Loss of function mutations in LEMD3 results in osteopoiquilosis, Buschke-Ollendorff syndrome and melorheostosis. *Nat Genet* 2004; 36: 1213-1218.
- Baasanjav S, Jamsheer A, Kolanczyk M, Horn D, Latos T, Hoffmann K. et al. Osteopoiquilosis and multiple exostoses caused by novel mutations in LEMD3 and EXT1 genes respectively - coincidence within one family. *BMC Medical Genetics* 2010; 11:110.
- Alvarez C, Pérez T, Díaz E, Sánchez A. Lesiones cutáneas en varón de 7 años. *Reumatol Clin*. 2006; 2: 210-211.
- Conde A, Feal C, Rosón E, Mayo E, Cruces M. Asociación de lesiones cutáneas y óseas. *Actas Dermosifiliogr* 2004; 95:408-410.
- Calvo JM, Lorente R, Ramos JL, Romero J. Osteopoiquilosis: presentación de tres casos y revisión de la literatura. *An Med Interna* 2000; 17: 29-31.
- Polo F, Pajares S, Parrón R, Martínez C. Fifteen-year-old patient with osteopoiquilosis. *Eur J Orthop Surg Traumatol* 2009; 19: 491-493.
- Megele R, Stosiek N, Kriegel W, Kirzinger T, Dranert E. A case of osteopoiquilosis combined

with dermal changes and compression syndromes of peripheral nerves. *Z OrthoplhreGrenzgeb* 1991; 129(5): 465-458.