

Colecistite perfurada em pós-operatório de retossigmoidectomia convencional devido a doença Diverticular Estenosante: relato de caso

Perforated cholecystitis in the postoperative period of conventional rectosigmoidectomy due to Stenosing Diverticular disease: case report

DOI:10.34119/bjhrv6n1-342

Recebimento dos originais: 30/01/2023

Aceitação para publicação: 27/02/2023

Enéas Carlos Cavalcante Júnior

Residência Médica em Cirurgia Geral

Instituição: Hospital Universitário Getúlio Vargas (HUGV)

Endereço: R. Tomas de Vila Nova, 300, Centro, Manaus - AM, CEP: 69020-170

E-mail: eneas8@gmail.com

Gabriel Reis Di Tommaso

Residência Médica em Cirurgia Geral

Instituição: Hospital Universitário Getúlio Vargas (HUGV)

Endereço: R. Tomas de Vila Nova, 300, Centro, Manaus - AM, CEP: 69020-170

E-mail: gabriel.ditommaso@hotmail.com

Juan Eduardo Rios Rodriguez

Residência Médica em Cirurgia Geral

Instituição: Hospital Universitário Getúlio Vargas (HUGV)

Endereço: R. Tomas de Vila Nova, 300, Centro, Manaus - AM, CEP: 69020-170

E-mail: edu-rios2011@hotmail.com

Rubem Alves da Silva Júnior

Mestrado em Cirurgia Abdominal

Instituição: Hospital Universitário Getúlio Vargas (HUGV)

Endereço: R. Tomas de Vila Nova, 300, Centro, Manaus - AM, CEP: 69020-170

E-mail: rjrok@hotmail.com

Leury Max Santos Ferreira

Residência Médica em Coloproctologia

Instituição: Hospital Universitário Getúlio Vargas (HUGV)

Endereço: R. Tomas de Vila Nova, 300, Centro, Manaus - AM, CEP: 69020-170

E-mail: coloproctologiahugvam@gmail.com

RESUMO

Introdução: A doença diverticular permanece como umas das principais doenças do aparelho digestivo. Demonstra-se em divisões clínicas como: diverticulose assintomática, diverticulose sintomática com diverticulite, doença diverticular não complicada sintomática e colite segmentar associada a diverticulose. No quadro de diverticulite, suas principais complicações agudas são os abscessos, as fístulas, as perfurações e peritonite. Objetivo: descrição de caso de um paciente com estenose pseudotumoral por doença diverticular com evolução em seu vigésimo segundo dia pós-operatório com colecistite necrosante com perfuração contida. Relato De Caso: Paciente de 79 anos de idade, masculino, procedente de Manaus, apresentando perda

ponderal e dor em fossa ilíaca esquerda. Em colonoscopia, biopsiada lesão estenosante cujo laudo dizia padrão proliferativo misto hiperplásico/adenomatoso, com áreas de displasia de baixo grau e alto grau. Em seu vigésimo segundo pós retossigmoidectomia abdominal, ocorreu necessidade de laparotomia exploradora por colecistite necrosante perforada. Discussão: Existem poucos casos relatados na literatura sobre a cirurgia de colectomia esquerda por doença diverticular como gatilho para surgimento de colecistite litiásica, não estando esta doença na lista de complicações referentes a tal cirurgia. Citam-se casos de colecistite após cirurgias cardíacas e após cirurgias ortopédicas. Conclusão: Paciente em pós-operatório de grande porte pode apresentar quadro inflamatório da vesícula biliar associada a litíase, mesmo que assintomático previamente à cirurgia.

Palavras-chave: cirurgia do aparelho digestivo, coloproctologia, Diverticulite, Colecistite, complicações.

ABSTRACT

Introduction: Diverticular disease remains one of the main diseases of the digestive system. It is demonstrated in clinical divisions such as: asymptomatic diverticulosis, symptomatic diverticulosis with diverticulitis, symptomatic uncomplicated diverticular disease and segmental colitis associated with diverticulosis. In the case of diverticulitis, its main acute complications are abscesses, fistulas, perforations and peritonitis. **Objective:** case description of a patient with pseudotumoral stenosis due to diverticular disease that progressed on the twenty-second postoperative day to necrotizing cholecystitis with contained perforation. **Case Report:** A 79-year-old male patient from Manaus, presenting weight loss and pain in the left iliac fossa. In colonoscopy, biopsy of the stenosing lesion whose report said mixed hyperplastic/adenomatous proliferative pattern, with areas of low-grade and high-grade dysplasia. In his twenty-second post-abdominal rectosigmoidectomy, there was a need for exploratory laparotomy due to perforated necrotizing cholecystitis. **Discussion:** There are few cases reported in the literature on left colectomy surgery due to diverticular disease as a trigger for the onset of lithiasic cholecystitis, and this disease is not on the list of complications related to such surgery. Cases of cholecystitis after cardiac surgeries and after orthopedic surgeries are mentioned. **Conclusion:** A large postoperative patient may present with gallbladder inflammation associated with lithiasis, even if asymptomatic prior to surgery.

Palavras-chave: digestive surgery, coloproctology, Diverticulitis, Cholecystitis, complications.

1 INTRODUÇÃO

A doença diverticular permanece como uma das doenças do sistema digestivo, principalmente nos países ocidentais, associada fundamentalmente com o estilo de vida e alimentação do paciente, acarretando em uma prevalência ainda significativa dentro do sistema de saúde de um país (PISCOPO et al., 2020).

Sua fisiopatologia envolve o surgimento de divertículos devido a herniação da mucosa colônica através de pontos frágeis da própria parede colônica, principalmente onde penetram os vasos nutrientes desta parede (REZAPOUR et al., 2018). Esta herniação trans-parietal surge,

dentro das teorias da fisiopatogenia, causada por diversos fatores muitas vezes associados, dos quais citam-se: o aumento pressórico intraluminal e a hipertrofia da camada muscular colônica (HANNA et al., 2021; MCSWENNEY et al., 2017). Correlacionam-se ainda com importância a dieta pobre em fibras, conforme o padrão ocidental; e a velocidade diminuída do trânsito colônico, pois é evidenciado diretamente proporcional a influência do peso fecal baixo em pacientes com dieta pobre em fibras e o aumento do tempo de trânsito intestinal (TURSI et al. 2015.).

Todavia, existem estudos demonstrando resultados conflitantes sobre a teoria do aumento da pressão intra-colônica para impulsionar as fezes em situações de baixo peso fecal e o surgimento da doença diverticular (REZAPOUR et al., 2018). Por fim, assume-se que ainda há falhas nas teorias de patogênese, mas em atualizações científicas recentes relatam-se outros fatores a serem considerados, como a própria microbiota intestinal, degeneração de tecido conjuntivo conforme o passar da idade e a própria genética (TICINESI et al, 2019 e TURSI et al, 2019.).

A doença diverticular demonstra-se com diversas formas de subdividir suas apresentações clínicas, com a maioria dos estudos separando-as em: diverticulose assintomática versus diverticulose sintomática. Dentro da subdivisão de diverticulose sintomática, permite-se a classificação em: diverticulite, doença diverticular não complicada sintomática e colite segmentar associada à diverticulose (REZAPOUR et al, 2018).

Dentro do aspecto da diverticulite, existiram diversas sociedades gerando consensos de quando seria o melhor momento para operar o paciente. A American Society of Colon and Rectal Surgeons (ASCRS), em 2000, iniciou com a recomendação de sigmoidectomia após dois episódios de diverticulite aguda, ou caso episódio único em paciente jovem ou ainda presença de complicações (VENARA et al, 2015).

Os critérios da ASCRS, conforme os estudos consecutivos, foram sendo modificados em uma tendência mais conservadora, sendo indicada a ressecção cirúrgica a partir do ano de 2020, fora das situações de urgência ou emergência, quando o paciente, independentemente do número de crises prévias, possui sintomas crônicos convincentemente correlacionados ou imunossupressão. Existem também alguns critérios menores que devem ser avaliados pelo cirurgião em vista a indicação de cirurgia, como presença de complicações na primeira crise do paciente ou paciente jovem menor que 40 anos. (JASON et al, 2020).

2 OBJETIVO

Descrição de caso de um paciente com estenose pseudotumoral por doença diverticular com evolução em seu vigésimo segundo dia pós-operatório com colecistite necrosante com perfuração contida.

3 RESULTADOS

Paciente de 79 anos de idade, masculino, aposentado, natural e procedente de Manaus/ Amazonas, procurou atendimento com equipe de Cirurgia do Aparelho Digestivo e Coloproctologia em hospital universitário, devido episódios recorrentes de dor em fossa ilíaca esquerda, associado a perda ponderal de aproximadamente 8 quilogramas em 10 meses, de janeiro a outubro de 2021, necessitando de acompanhamento com serviço de nutrição, a partir do qual após iniciar suporte nutricional com suplementação conseguiu reganhar 02 quilogramas. Apresentava, durante a coleta da anamnese, padrão evacuatório diário, com fezes pastosas, todavia associada a muco. Em nenhum momento apresentou episódios de melena ou hematoquezia.

De comorbidade, apresentava Hipertensão Arterial Sistêmica, tratando com losartana 50 miligramas, com duas doses diárias. Na história patológica pregressa, realizou cirurgia de hemorroidectomia em 1985, não especificando técnica cirúrgica. Negava alergias. De exames complementares, trouxe na época uma colonoscopia, datada de agosto de 2021, com seu laudo explanando: acima de 12 centímetros da margem anal, apresenta lesão elevada irregular que não permite progressão do equipamento. O anatomopatológico da lesão evidenciou “lesão proliferativa de padrão misto hiperplásico/adenomatoso com áreas de displasia de baixo grau e de alto grau”. Solicitado, portanto, pela equipe um novo exame de imagem, a retossigmoidoscopia, realizado em 31/01/2022.

Durante o procedimento, obtido sucesso na transposição da lesão estenosante, progredindo até o ceco. Lauda-se: “...desde o cólon ascendente até o cólon sigmóide, notam-se vários óstios diverticulares, alguns com fecalitos, sem sinais de complicação. Em transição retossigmóide, identificada lesão vegetante que se estende até o reto. No reto, ao nível da quarta válvula de Houston, identifico lesão de aspecto vegetante, friável ao toque do aparelho que se estende para o reto superior e sigmóide, ocupando cerca de 30% da luz. Identificada também muitas neovascularizações em todo reto.”

Em tomografia pré-operatória de setembro de 2021, não foi constatado nenhuma alteração digna de nota em tórax, relatando sobre abdome e pelve: um espessamento circunferencial difuso das paredes de cólon sigmóide e reto alto, se estendendo por

aproximadamente 1.7 centímetros, determinando redução luminal; além de fígado com volume e aspecto normal, sem achados sugestivos de malignidade e vesícula biliar com múltiplos pequenos cálculos em seu interior, sendo o maior de 0.8 centímetros. Definido, então, a realização de Retossigmoidectomia abdominal, a qual foi realizada em 31/01/2022.

Durante procedimento cirúrgico, evidenciado cólon distendido com diversos óstios diverticulares, em todos seus segmentos. Na região de cólon sigmóide, observado presença de aderências firmes e áreas de abscessos bloqueados, os quais se intensificavam na transição retossigmóide, apresentando espessamento parietal associada. Interrogado no momento histórico de diverticulite prévia. Na cirurgia, em nenhum momento se observou achados sugestivos de malignidade, lesões hepáticas ou mesmo líquido livre. Procedido então a retossigmoidectomia, com técnica cirúrgica realizada com liberação de ângulo esplênico, soltura de todo cólon esquerdo e transição retossigmóide, ligadura da artéria mesentérica inferior próximo a sua origem, identificação de vasos gonadais e ureter esquerdo. Anastomose realizada com grampeador circular de 31 milímetros com reto médio e cólon transverso. Ao término, paciente encaminhado à UTI.

Paciente recebe alta hospitalar em seu oitavo dia pós-operatório, totalizando catorze dias de internação. No momento da alta, paciente encontrava-se em regular estado geral, com poucas queixas álgicas em epigástrio, deambulando, aceitando dieta via oral em padrão brando, não havendo episódios eméticos, com eliminação de flatos e evacuações presentes. Após alta, encaminhado ao ambulatório da unidade para consulta de pós-operatório com equipe de Coloproctologia.

Em seu vigésimo segundo dia pós-operatório, retornou ao ambulatório em uma consulta de controle referindo alteração no estado geral, com dores abdominais generalizadas, principalmente em andar superior do abdome, associada à episódios febris nos últimos cinco dias e dispneia aos médios esforços. Referiu um episódio emético com conteúdo sanguinolento, todavia não bem evidenciado ou explicado. Optado neste momento pela reinternação do paciente em caráter de urgência. Nos exames laboratoriais de admissão, consta a presença de anemia grave, com hemoglobina de 6.5, hematócrito de 21,6%, além de leucocitose acentuada, com 41090 leucócitos, sendo 91.1% segmentados, e proteína C reativa de 392.6.

Devido à piora do estado geral e necessidade de estabilização hemodinâmica e transfusão sanguínea, foi transferido para unidade de terapia intensiva, onde realizou transfusão de dois concentrados de hemácias e uma tomografia computadorizada de tórax, abdome e pelve com contraste endovenoso.

Foto 1: Tomografia computadorizada evidenciando coleção em região supra-hepática.

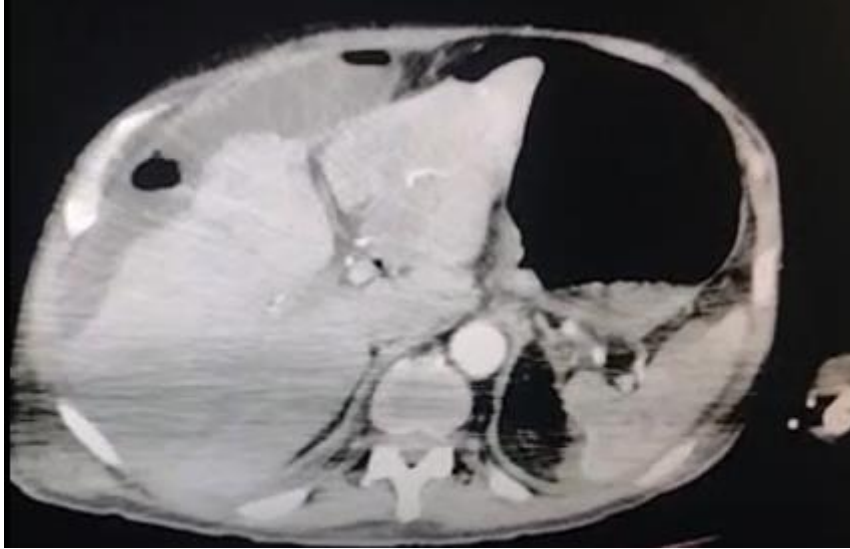
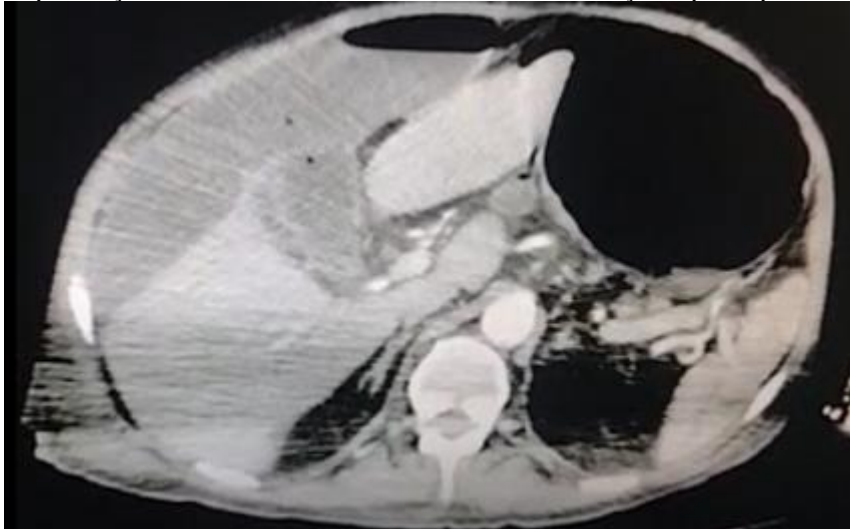


Foto 2: Tomografia computadorizada evidenciando vesícula biliar com paredes espessadas, com focos gasosos e perfuração em seu fundo, com íntimo contato com coleção supra-hepática.

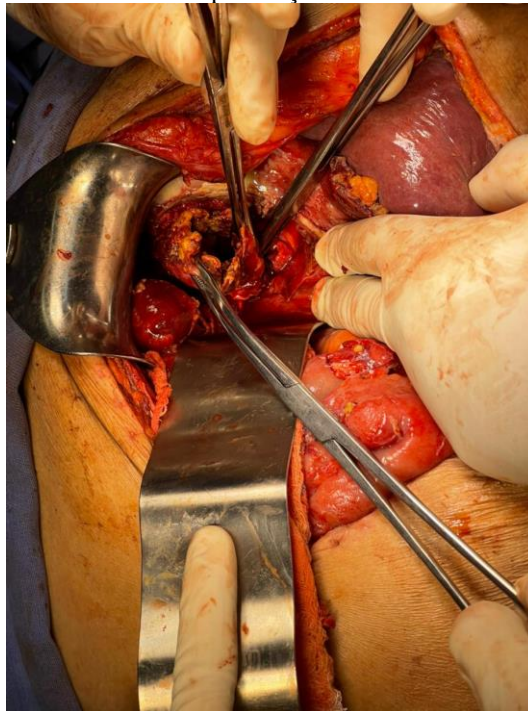


Lauda-se nesta tomografia a presença de coleção supra e retro-hepática, associada a moderada hepatomegalia, derrame pleural bilateral e espessamento de vesícula biliar, com contato direto do fundo da vesícula biliar com coleção supracitada, apresentando ruptura de seu fundo. Apresentava também cálculo biliar impactado em infundíbulo. Interroga-se colecistite aguda litíásica perfurada.

Após laudo, paciente foi encaminhado ao centro cirúrgico em caráter de urgência, sendo submetido a laparotomia exploradora com incisão mediana. Neste procedimento, inventariado líquido seroso em pouca quantidade livre na cavidade, com grande bloqueio em andar superior do abdome, à direita, de secreção purulenta, contida pelo ligamento falciforme, borda hepática e flexura hepática do cólon, justificando a coleção supra-hepática laudada em tomografia.

Desfeito bloqueio, com drenagem de grande quantidade de líquido amarelado espesso, com coleta de material para análise cultural bacteriana. Tal coleção purulenta apresentava origem a partir de perfuração de fundo de vesícula biliar, a qual estava com paredes espessadas e com diversos cálculos em seu interior. Realizado então cuidadosa dissecação da vesícula, desperitonizando e liberando de seu leito hepático, até o infundíbulo. Realizada a ligadura dupla da região infundibular proximal e procedido com a colecistectomia. Loja supra-hepática drenada com dreno tubo-laminar.

Foto 3: Laparotomia exploradora evidenciando perfuração de fundo de vesícula biliar - colecistite litiásica.



Em seu novo pós-operatório, paciente retornou à UTI após a cirurgia, onde foi realizada extubação e progressão dietética conforme equipe assistente, equipe de nutrição e intensivistas. Obteve alta da unidade de terapia intensiva após uma semana, com retorno à enfermaria da unidade cirúrgica, mantendo necessidade de suplementação dietética. Devido quadro de abscesso supra-hepático drenado cirurgicamente e alterações laboratoriais compatíveis, foi mantido o antibiótico piperacilina associado à tazobactam durante evolução pós-operatória.

A partir de dez dias de sua reabordagem, iniciou com quadros recorrentes, todavia rápidos, de dessaturação, com valores mínimos de saturação de oxigênio sanguíneo em torno de 88%, com queda de hemoglobina associada, estabilizando em torno de 7.5g/dL. Optado pela reinternação em leito de UTI, paciente e familiares apresentaram negação desta opção. Mantido

em leito de enfermaria, com melhora parcial após ajuste hidroeletrólítico, todavia com evolução dietética e clínica alentecida.

No dia 14 de março, apresentou grave insuficiência respiratória, com necessidade de reinternação em leito de unidade de terapia intensiva devido insuficiência cardíaca congestiva descompensada, sendo interrogado, portanto, quadro de edema pulmonar. Realizada tentativa conservadora de tratamento para compensação clínica, utilizando diuréticos, suplementação de oxigênio em cateter de O₂ progressiva, a qual não obteve sucesso, sendo submetido a intubação orotraqueal. Após dois dias, apresentou volumosa diurese de aproximadamente cinco litros e melhora dos parâmetros ventilatórios. Procedida extubação neste mesmo dia, 16 de março, mantendo sempre débito urinário com bom volume, em torno de 2.5L/dia.

Dia 17 de março, estável em ar ambiente, sem necessidade de drogas vasoativas ou suplementação de oxigênio, recebe alta de unidade de terapia intensiva. Durante estes períodos críticos supracitados, foi introduzido ainda na UTI sonda nasoentérica para aporte nutricional, a qual fora retirada em 23 de março devido sucesso em reintrodução e progressão dietética via oral, com suplementação proteica associada via oral.

Paciente recebe alta hospitalar dia 26 de março de 2022, conforme concordância de equipe médica assistente, fonoaudiologia, enfermagem, nutrição, fisioterapia. Neste momento, paciente encontrava-se deambulando, aceitando dieta via oral, sem sinais ou sintomas infecciosos, compensado clinicamente do ponto de vista cardiológico, confirmado com parecer de cardiologia e ecocardiograma. Retorna em ambulatório de Coloproctologia - pós-operatório em 31 de março, estável, aceitando dieta, realizando fisioterapia em facultativos externos para reabilitação, com retornos programados para avaliação e conduta pós-operatória.

4 DISCUSSÃO

As principais complicações reportadas relacionadas a diverticulite aguda incluem o surgimento de abscessos, fístulas, perfurações e peritonite. (ESKAROUS et al, 2021). Após a resolução da crise de diverticulite, mesmo sendo única ou recorrente, existe a chance do processo inflamatório segmentar apresentar uma evolução constrictora, com o surgimento da estenose colônica por diverticulite recorrente, passível de associação com quadros obstrutivos. (BHARUCHA et al., 2015). Os casos reportados de lesões estenosantes colônicas são, em sua maioria, associados à malignidade, estando em 50% dos casos combinados com doenças benignas, incluindo aqui a estenose colônica por diverticulite recorrente (ESKAROUS et al, 2021).

As complicações mais comuns em pós-operatório de colectomia esquerda ou retossigmoidectomia são as infecções de sítio cirúrgico, as lesões inadvertidas ureterais, o surgimento de fístulas ou descências anastomóticas, surgimentos de abscessos intracavitários, estenoses tardias da anastomose, dentre outras. Existem poucos casos relatados na literatura sobre a associação da colectomia esquerda por doença diverticular como gatilho para surgimento de colecistite litiásica. Citam-se casos de colecistite após cirurgias cardíacas com histórico de hipoperfusão ou parada circulatória ou transfusão massivas (KAMEI et al, 2021). Nestes casos de colecistite aguda associada a cirurgia cardíaca, impõe-se a hipótese fisiopatológica à síndrome da resposta inflamatória sistêmica e a instabilidade hemodinâmica a qual o paciente é submetido. (RADY et al, 1998). Em revisão de literatura, nota-se ainda o relacionamento da colecistite aguda litiásica e alitiásica às cirurgias ortopédicas do quadril. CHOO et al, 2016).

5 CONCLUSÕES

Paciente em pós-operatório de grande porte, como a colectomia, pode apresentar quadro inflamatório da vesícula biliar associada a litíase, mesmo que assintomático previamente à cirurgia. O conhecimento da história patológica pregressa positiva para doença da vesícula biliar e acompanhamento pelo cirurgião responsável no pós-operatório é fator determinante no diagnóstico precoce desta complicação tida como não clássica dentro das esperadas após uma colectomia esquerda.

REFERÊNCIAS

1. REZAPORUR, M; ALI, S; STOLLMAN, N. Diverticular disease: an update on pathogenesis and management. *Gut Liver*. 2018;12(2):125–32. Disponível em: <https://www.ncbi.nlm.nih.gov/pmc/articles/PMC5832336/>
2. PISCOPO, N; ELLUL, P. Diverticular Disease: A Review on Pathophysiology and Recent Evidence. *Ulster Med J*. Volume 89. 2020. Disponível em: <https://www.ncbi.nlm.nih.gov/pmc/articles/PMC7576390/#b2>
3. MCSWEENEY, W; SRINATH, H. Diverticular disease practice points. *Australian Family Physician*. Volume 46. 2017. Disponível em: <https://www.racgp.org.au/afp/2017/november/diverticular-disease-practice-points/>.
4. HANNAH, M.H; KAISER, A.M. Update on the management of sigmoid diverticulitis. *World J Gastroenterol*. Volume 27. Pag. 760-781. Março, 2021. Disponível em: <https://www.ncbi.nlm.nih.gov/pmc/articles/PMC7941864/>
5. TURSI, A. PAPA, A. DANESE, S. Review article: the pathophysiology and medical management of diverticulosis and diverticular disease of the colon. *Aliment Pharmacol Ther*. Volume 42. Setembro, 2015. Disponível em: <https://pubmed.ncbi.nlm.nih.gov/26202723/>
6. TICINESE, A; et al. Diverticular Disease: a Gut Microbiota Perspective. *J Gastrointestin Liver Dis*. Volume 28. Pag 327-337. Setembro, 2019. Disponível em: <https://pubmed.ncbi.nlm.nih.gov/31517330/>.
7. VENARA, A; et al. Sigmoid stricture associated with diverticular disease should be an indication for elective surgery with lymph node clearance. *Journal of Visceral Surgery*. Volume 152, pag. 211-215. Setembro, 2015. Disponível em: <https://www.sciencedirect.com/science/article/pii/S1878788615000600?via%3Dihub>
8. JASON, M.D.H; et al. The American Society of Colon and Rectal Surgeons Clinical Practice Guidelines for the Treatment of Left-Sided Colonic Diverticulitis. *Diseases of the Colon & Rectum*: Volume 63. Pag. 728-747. Junho, 2020. Disponível em: https://journals.lww.com/dcrjournal/Fulltext/2020/06000/The_American_Society_of_Colon_and_Rectal_Surgeons.6.aspx
9. BHARUCHA, A. E., PARTHASARATHY, G., DITAH, I., FLETCHER, J. G., EWELUKWA, O., PENDLIMARI, R., YAWN, B. P., MELTON, L. J., SCHLECK, C., & ZINSMEISTER, A. R. (2015). Temporal Trends in the Incidence and Natural History of Diverticulitis: A Population-Based Study. *The American journal of gastroenterology*, 110(11), 1589–1596. <https://doi.org/10.1038/ajg.2015.302>
10. ESKAROUS, H; KRISHNAMURTY, M; HABTESILASSIE, E. Colon stenting in benign diverticular stricture – a case report and review of literature. *J Community Hosp Intern Med Perspect*. Volume 11. p 863-865. 2021. Disponível em: <https://www.ncbi.nlm.nih.gov/pmc/articles/PMC8604465/>
11. CHO, J. Y., HAN, H. S., YOON, Y. S., & AHN, K. S. (2010). Risk factors for acute cholecystitis and a complicated clinical course in patients with symptomatic cholelithiasis. *Archives of surgery (Chicago, Ill. : 1960)*, 145(4), 329–333. <https://doi.org/10.1001/archsurg.2010.35>