

Perfil de segurança da analgesia pré-emptiva com dexametasona na exodontia em ratos tratados com baixas doses de aspirina

Safety profile of preemptive analgesia with dexamethasone in tooth extraction in rats treated with low doses of aspirin

DOI:10.34119/bjhrv4n1-084

Recebimento dos originais: 11/12/2020

Aceitação para publicação: 11/01/2021

Raylan Golinski Costa

Mestrado em Ciências da Saúde

Instituição: Universidade Estadual de Ponta Grossa (UEPG)

Endereço: Universidade Estadual de Ponta Grossa. Av. General Carlos Cavalcanti, 4748
(Depto DEBIO, Área de Fisiologia e Fisiopatologia), Uvaranas, 84030900 - Ponta
Grossa, PR – Brasil

E-mail: raylan-costa@hotmail.com

Gilson Cesar Nobre Franco

Doutorado em Odontologia

Instituição: Universidade Estadual de Ponta Grossa UEPG

Endereço: Universidade Estadual de Ponta Grossa. Av. General Carlos Cavalcanti, 4748
(Depto DEBIO, Área de Fisiologia e Fisiopatologia), Uvaranas, 84030900 - Ponta
Grossa, PR – Brasil

E-mail: gilsoncnf@gmail.com

Paulo Vitor Farago

Doutorado em Química

Instituição: Universidade Estadual de Ponta Grossa UEPG

Endereço: Universidade Estadual de Ponta Grossa. Av. General Carlos Cavalcanti, 4748
(Depto DEBIO, Área de Fisiologia e Fisiopatologia), Uvaranas, 84030900 - Ponta
Grossa, PR – Brasil

E-mail: pvfarago@gmail.com

Marcela Claudino da Silva Nardino

Doutorado em Biologia Oral

Instituição: Universidade Estadual de Ponta Grossa UEPG

Endereço: Universidade Estadual de Ponta Grossa. Av. General Carlos Cavalcanti, 4748
(Depto DEBIO, Área de Fisiologia e Fisiopatologia), Uvaranas, 84030900 - Ponta
Grossa, PR – Brasil

E-mail: marcelaclaudino@hotmail.com

Leomar Emanuel Almeida Mecca

Doutorando em Odontologia

Instituição: Universidade Estadual de Ponta Grossa UEPG

Endereço: Universidade Estadual de Ponta Grossa. Av. General Carlos Cavalcanti, 4748
(Depto DEBIO, Área de Fisiologia e Fisiopatologia), Uvaranas, 84030900 - Ponta
Grossa, PR – Brasil

E-mail: leoo.mecca@gmail.com

Jéssica Daniela Andreis

Doutoranda em Odontologia

Instituição: Universidade Estadual de Ponta Grossa UEPG

Endereço: Universidade Estadual de Ponta Grossa. Av. General Carlos Cavalcanti, 4748
(Depto DEBIO, Área de Fisiologia e Fisiopatologia), Uvaranas, 84030900 - Ponta
Grossa, PR – Brasil

E-mail: jdandreis@outlook.com

Amanda Regina Fischborn

Doutoranda em Odontologia

Instituição: Universidade Estadual de Ponta Grossa UEPG

Endereço: Universidade Estadual de Ponta Grossa. Av. General Carlos Cavalcanti, 4748
(Depto DEBIO, Área de Fisiologia e Fisiopatologia), Uvaranas, 84030900 - Ponta
Grossa, PR – Brasil

E-mail: amandafischborn@hotmail.com

Felipe Bittarello

Graduando em Odontologia

Instituição: Universidade Estadual de Ponta Grossa UEPG

Endereço: Universidade Estadual de Ponta Grossa. Av. General Carlos Cavalcanti, 4748
(Depto DEBIO, Área de Fisiologia e Fisiopatologia), Uvaranas, 84030900 - Ponta
Grossa, PR – Brasil

E-mail: felipebittarello@hotmail.com

RESUMO

Milhões de exodontias são realizadas todos os anos. A analgesia pré-emptiva (APE) com dexametasona (DEX) é eficaz para reduzir algumas complicações deste procedimento. É bastante frequente o atendimento odontológico de pacientes que utilizam baixas doses de Aspirina (BDAAS). Avaliou-se a segurança da APE com DEX nas exodontias em ratos submetidos ao uso crônico de BDAAS. Os animais foram divididos em 4 grupos (Controle, DEX, AAS e AAS+DEX) replicados em dois experimentos (E1 – sacrifício 2 dias após a exodontia; e E2 - sacrifício 28 dias após a exodontia), totalizando 8 grupos experimentais, recebendo uso crônico de BDAAS e dose única de DEX, via gavagem. Foram coletados e analisados os estômagos e as hemimandíbulas. As avaliações gástricas demonstraram que houve aumento das lesões nos grupos AAS e AAS+DEX em relação ao Controle e ao grupo DEX ($p < 0,05$). Não houve diferenças significativas entre o grupo DEX e o grupo Controle, nem entre o grupo AAS e AAS+DEX ($p > 0,05$). Nenhum animal apresentou infecção e não houve diferença significativa no reparo ósseo alveolar (ROA) ($p > 0,05$). Nossos resultados corroboram estudos mostrando que BDAAS aumentam os riscos de lesões gástricas, não sendo potencializados por dose única de DEX, além disso, os resultados de nossa pesquisa sugerem que esta associação de DEX em dose única com BDAAS não aumenta o risco de infecções e não interfere no ROA 28 dias após a exodontia. Em nosso trabalho concluímos que a DEX foi segura para o uso como analgesia pré-emptiva na exodontia em ratos tratados cronicamente com baixas doses de aspirina.

Palavras-Chave: Analgesia Pré-Emptiva, Dexametasona, Aspirina, Exodontia.

ABSTRACT

Millions of tooth extractions (TE) are performed every year. Preemptive analgesia (PA) with dexamethasone (DEX) is effective in reducing complications of this procedure. Dental care for patients using low doses of Aspirin (LDA) is common. The safety of the PA with DEX in tooth extractions in rats submitted to chronic LDA use was evaluated. The animals were divided into 4 groups (Control, DEX, LDA, LDA+DEX) replicated in two experiments (E1 - sacrifice 2 days after TE and E2 - sacrifice 28 days after TE), totaling 8 experimental groups, receiving chronic use of LDA and a single dose of DEX, by gavage. Stomachs and jaws were analyzed. Gastric evaluations showed that there was an increase in lesions in the LDA and LDA+DEX groups compared to the Control and the DEX group ($p < 0,05$). There were no significant differences between the DEX and Control groups, nor between the LDA and LDA+DEX groups ($p > 0,05$). No animals presented infection and there was no significant difference in alveolar bone repair (ABR) ($p > 0,05$).

Our results corroborate studies showing that BDAAS increase the risks of gastric injuries, not being enhanced by DEX (single dose), in addition, the results of our research suggest that this association - LDA+DEX - does not increase the risk of infections and does not interfere in the ABR 28 days after tooth extraction. In our study, we concluded that DEX was safe for use as preemptive analgesia in tooth extraction in rats chronically treated with low doses of aspirin.

Keywords: Preemptive Analgesia, Dexamethasone, Aspirin, Tooth Extraction.

1 INTRODUÇÃO

A exodontia, ou extração dental, é um dos mais antigos procedimentos descritos no campo da cirurgia oral e maxilofacial, permanecendo entre os mais comumente realizados nesta área (VETTORI et al., 2019). Somente no Sistema Único de Saúde (SUS) brasileiro há uma estimativa de que as exodontias representem cerca de 8% de todos os procedimentos odontológicos efetuados nos últimos 20 anos, sendo realizadas mais de 160 milhões de extrações dentais entre os anos de 1998 e 2012, quase 11 milhões somente neste último ano (CHISINI et al., 2019; CUNHA et al., 2015).

Apesar de comum, a exodontia é um procedimento que gera consequências prejudiciais, geralmente transitórias, as quais afetam a qualidade de vida do paciente durante o período pós-operatório, destacando-se principalmente a dor, edema e trismo (BOUVARD et al., 2013; FALCI et al., 2017; FU et al., 2012; KIM et al., 2009; NGEOW; LIM, 2016; RODRIGUES et al, 2020).

A analgesia pré-emptiva tem ganhado cada vez mais espaço na cirurgia odontológica devido aos benefícios que proporciona aos pacientes no período de recuperação, uma vez que se inicia o tratamento antes do procedimento cirúrgico, mitigando a resposta álgica central desencadeada pelos danos celulares causados pelas

incisões do sítio cirúrgico e da consequente resposta inflamatória que se desenvolve no transoperatório e pós-operatório imediato (CHAUDHARY; RASTOGI; GUPTA, 2015; MISHRA et al., 2013; NGEOW; LIM, 2016; TROIANO et al., 2018).

Neste contexto a dexametasona (DEX), um glicocorticóide com longo tempo de meia vida (36-54h) e disponibilidade para administração por via oral, tem sido um excelente fármaco a ser utilizado na analgesia pré-emptiva em procedimentos de exodontia (GARCIA et al, 2020). A DEX possui diferentes mecanismos de ação, destacando-se o que ocorre devido sua ação de estímulo para o aumento da produção de lipocortina (anexina I), a qual é uma proteína responsável pela inibição da fosfolipase A2, atuando na mesma via que os anti-inflamatórios não esteroidais (AINEs), porém em uma etapa anterior, o que leva a uma queda na produção de inúmeros moduladores da resposta inflamatória, como substâncias vasoativas, prostaglandinas (PGs) e leucotrienos (BARBALHO et al., 2017; BISSINGER et al., 2016; HERRERA-BRIONES et al., 2013; LAUREANO-FILHO et al., 2008).

Apesar dos grandes benefícios trazidos pela DEX, sua prescrição por dentistas gera controvérsias, havendo profissionais que contestam sua indicação devido à possibilidade de eventos adversos, destacando-se possíveis ações de retardo no processo de reparo ósseo e aumento do risco de infecções, além dos efeitos sobre o trato gastrointestinal (TGI) como gastrite, úlceras e hemorragia digestiva (BLOECHLIGER et al., 2018; BOUVARD et al., 2013; FALCI et al., 2017; FU et al., 2012; HANSEN et al., 2008; KIM et al., 2009; NGEOW; LIM, 2016; POLDERMAN et al., 2019; TOMIZAWA et al., 2017).

Destaca-se, também, que tem sido cada vez mais frequente o atendimento em consultórios odontológicos de pacientes submetidos ao uso crônico de baixas doses de Aspirina (BDAAS - 75-325 mg/dia), uma vez que este medicamento está entre os agentes mais prescritos no mundo, sobretudo na prevenção de doenças cardiovasculares e mais recentemente na quimioprofilaxia de alguns tipos de câncer, principalmente o câncer colorretal, havendo estimativas de que, somente nos EUA, mais de 30% da população adulta utilize BDAAS cronicamente (GHANTOUS; FERNEINI, 2016; MCNEIL et al., 2018; MONTINARI; MINELLI; CATERINA, 2019; MORO et al., 2016; ORNELAS et al., 2017; STUNTZ; BERNSTEIN, 2017; THE ASCEND STUDY COLLABORATIVE GROUP, 2018). Porém, ainda que em baixas doses, a utilização crônica do AAS (conhecido mundialmente como Aspirina) também aumenta os riscos de eventos

adversos, principalmente sobre o TGI (HUANG et al., 2012; IGUCHI et al., 2018; RIDKER, 2018; SOUSA et al., 2017a).

Dessa forma, este trabalho tem por objetivo avaliar a segurança (lesões gástricas, risco de infecção e retardo no reparo ósseo alveolar) das interações decorrentes da analgesia pré-emptiva com dexametasona nos procedimentos de exodontia em ratos submetidos ao uso crônico de baixas doses de Aspirina.

2 MATERIAL E MÉTODOS

As atividades de pesquisa envolvendo os animais foram desenvolvidas conforme a aprovação da Comissão de Ética no Uso de Animais da Universidade Estadual de Ponta Grossa (Processo 042/2018 CEUA-UEPG), sendo que a manipulação e o acondicionamento dos animais seguiram as instruções disciplinadas pela lei nº 11.794, de 8 de outubro de 2008 e as diretrizes estabelecidas pelo Conselho Nacional de Controle de Experimentação Animal (CONCEA).

Os animais utilizados foram ratos da espécie *Rattus norvegicus*, linhagem *Wistar*, machos, os quais foram obtidos do biotério da UEPG com idade de cerca de 10-12 semanas, pesando entre 270-320 gramas. Durante o período da pesquisa os animais foram mantidos em caixas de plástico, sendo 4 ratos em cada, forradas com maravalha, no biotério da UEPG, sendo alimentados com ração balanceada e água *ad libitum*. A temperatura da sala foi mantida em 22°C, sob ciclo de iluminação claro/escuro de 12/12 horas.

O cálculo amostral foi realizado por meio do programa *GPower* 3.1, considerando pesquisas anteriores que possuem semelhança com o nosso trabalho (MELO et al., 2017; MORO et al., 2016) e assumindo 5% para erros de Tipo I (α) e 20% para os erros do tipo II (β).

Os animais foram divididos aleatoriamente em 8 grupos experimentais, sendo 10 animais por grupo. Os grupos foram divididos igualmente em dois experimentos com tempos de análise distintos, conforme demonstrado abaixo:

Tabela1 - Divisão dos grupos experimentais e fármacos administrados

Grupos	Aspirina	Dexametasona	Veículo
Controle(C)	-	-	+
DEX	-	+	+
AAS	+	-	+
AAS-DEX	+	+	+

Experimento 1 (E1) - 4 grupos - sacrifício 2 dias após a exodontia para a avaliação de lesões gástricas e infecção (GHALAYANI et al., 2014; MORO et al., 2016; SILVA et al., 2015).

Experimento 2 (E2) - 4 grupos - sacrifício 28 dias após a exodontia para a avaliação do reparo ósseo alveolar e infecção (ABUHASHISH et al., 2018; SHAHABOOEI et al., 2015; SOUSA et al., 2017b).

Para simular o tratamento crônico com baixas doses de Aspirina, este fármaco foi dissolvido em veículo contendo carboximetilcelulose (CMC) 1% e administrado por via intragástrica pelo método da gavagem durante os 45 dias iniciais, sendo mantido durante todo o período do experimento, inclusive nos 28 dias após a exodontia dos animais do E2. O grupo controle recebeu apenas CMC 1% (GHOSH et al., 2011; MORO et al., 2016).

Nos grupos que receberam a DEX, este fármaco foi dissolvido em solução metanólica 5% e administrado 2 horas antes do início do procedimento de exodontia, via intragástrica por gavagem (FALCI et al., 2017; HERRERA-BRIONES et al., 2013). Os animais foram submetidos à exodontia do primeiro molar inferior esquerdo, sob efeito de anestesia geral (Cetamina 80mg/kg e Xilazina 10mg/kg) (GHALAYANI et al., 2014; MELO et al., 2017).

Para o cálculo da dose administrada aos animais, equivalente a 200 mg de AAS e 8 mg de dexametasona em um humano médio de 70 kg, foram utilizados dados de trabalhos anteriores (AKYAZI et al., 2013; MORO et al., 2016) confirmados por meio de uma fórmula matemática referendada pelo *Food and Drug Administration* (FDA), a qual se baseia na área de superfície corporal (BSA) como segue: AAS - 15,89 mg/kg (dose rato) equivalente à 200 mg (humano de 70kg). Dexametasona - 0,635 mg/kg (dose rato) equivalente à 8 mg (humano de 70kg).

Figura 1. Fórmula para conversão de dose baseada na área de superfície corporal. Fonte: (REAGAN-SHAW; NIHAL; AHMAD, 2007).

Formula for Dose Translation Based on BSA	
$\text{HED (mg/kg)} = \text{Animal dose (mg/kg)} \text{ multiplied by } \frac{\text{Animal Km}}{\text{Human Km}}$	

2.1 AVALIAÇÃO MACROSCÓPICA GÁSTRICA

Após o sacrifício dos animais por sobredose anestésica (Cetamina 160 mg/kg e Xilazina 20mg/kg) os estômagos foram extraídos, cortados ao longo do eixo da sua curvatura objetivando expor a mucosa gástrica, a qual foi lavada com solução salina a 0,9%. Para registrar e investigar o grau de lesão da mucosa as peças foram fotografadas com uma câmera digital (Nikon D5300). A avaliação macroscópica foi feita com o auxílio do programa digital ImageJ. A área de lesão encontrada (eritema) foi expressa como uma porcentagem da área total do estômago (MORO et al., 2016; SHIN et al., 2013).

2.2 AVALIAÇÃO DA PRESENÇA DE INFECÇÃO DE SÍTIO CIRÚRGICO (ISC)

O critério utilizado para definir se um animal apresentava infecção de sítio cirúrgico foi o cômputo de 2 pontos ou mais no escore abaixo, adaptado do estabelecido pelo Centro de Controle e Prevenção de Doenças (CDC) dos EUA (HORAN; ANDRUS; DUDECK, 2008):

- Presença de edema importante na região alveolar 28 dias após a exo: 1 ponto;
- Eritema na região alveolar 28 dias após a exo: 1 ponto;
- Febre: 1 ponto;
- Leucocitose ou Neutrofilia: 1 ponto;
- Drenagem purulenta ou abscesso na região alveolar em qualquer tempo: 2 pontos;
- Diagnóstico clínico de infecção pelo cirurgião: 2 pontos.

2.3 MEDIDA DA TEMPERATURA CORPORAL

A medida da temperatura corporal dos animais foi realizada por via retal, sob anestesia, utilizando um termômetro digital da marca *Incoterm*, imediatamente antes da exodontia e repetida antes da eutanásia (LU et al., 2018).

2.4 LEUCOGRAMA

Foi coletada amostra de sangue dos animais, sob efeito de anestesia, durante a eutanásia, por meio de punção cardíaca, para a contagem total de leucócitos e neutrófilos, a qual foi executada no analisador hematológico *Max Cel Vet*.

2.5 AVALIAÇÃO CLÍNICA DE INFECÇÃO NA REGIÃO ALVEOLAR

Foram realizadas as avaliações macroscópicas clínicas 2 e 28 dias após a exodontia (E1 e E2) para a verificação de quadro compatível com infecção na região alveolar, considerando a presença de edema e eritema importantes e/ou drenagem purulenta ou abscesso.

Análise radiográfica das hemimandíbulas para avaliação do reparo ósseo alveolar

Foram realizadas radiografias digitais nas hemimandíbulas esquerdas, utilizando o aparelho de Raio X Odontológico Spectro 70X, da marca Dabi Atlante, o qual possui como especificações, para aplicação de carga de 0,3 segundos, uma tensão de 70 KVp, corrente de 8,0 mA, potência 0,54 kW e produto corrente tempo de 2,1 mAs. Os filmes foram posicionados a uma distância de 7,5 cm do colimador secundário (diafragma) do cabeçote (conjunto fonte de radiação X) e o tempo de exposição utilizado foi de (0,50 s)

para todas as amostras. Para análise das imagens foi utilizado o programa ImageJ, com o auxílio da função de escala de cinza (conforme manual de instruções do programa). As imagens foram analisadas por um examinador que não tinha conhecimento da divisão dos grupos experimentais, com o objetivo de avaliar qualitativa e quantitativamente as áreas de raízes residuais e reparo ósseo alveolar (JABBOUR et al., 2014; SILVA et al., 2015).

2.6 ANÁLISE ESTATÍSTICA

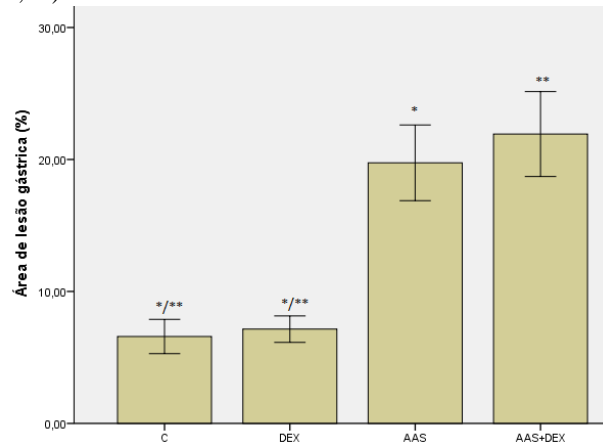
As análises estatísticas foram realizadas no programa *IBM-SPSS 22*. Foi aplicado o teste de normalidade Kolmogorov-Smirnov em todos os dados quantitativos para verificar a sua distribuição. Para os dados com distribuição paramétrica foi aplicado o teste ANOVA unidirecional com pós-teste de Tukey. Para os dados com distribuição não-paramétrica foi aplicado o teste de Kruskal-Wallis. Para os dados qualitativos foi aplicado o teste exato de Fisher. O nível de significância adotado foi de 5%.

3 RESULTADOS E DISCUSSÃO

3.1 AVALIAÇÃO MACROSCÓPICA GÁSTRICA

Os resultados das avaliações macroscópicas (Figura 2) demonstraram que houve um aumento estatisticamente significativo de lesões gástricas no grupo que recebeu baixas doses de AAS em relação ao controle e ao grupo que recebeu apenas DEX. Da mesma forma, houve um aumento estatisticamente significativo de lesões gástricas no grupo que recebeu AAS+DEX em relação ao controle e ao grupo que recebeu apenas DEX. Não houve diferenças estatísticas significativas entre o grupo controle e o grupo que recebeu apenas DEX, bem como não houve diferenças estatísticas significativas entre o grupo AAS e o grupo AAS+DEX.

Figura 2. Médias de lesão gástrica expressas em porcentagem da área com eritema em relação à área total para cada grupo. *Diferença estatisticamente significativa entre o grupo C e os grupos AAS e AAS+DEX. **Diferença estatisticamente significativa entre o grupo DEX e os grupos AAS e AAS+DEX (ANOVA unidirecional, Tukey, $p < 0,05$).



Nossos resultados ratificam o entendimento de outros autores de que o uso crônico de Aspirina, ainda que em baixas doses, pode elevar os riscos de ocorrência de lesões gástricas, úlcera péptica e hemorragia digestiva alta ao aumentar a permeabilidade vascular com consequente injúria à mucosa gástrica (HUANG et al., 2012; IGUCHI et al., 2018; RIDKER, 2018; SOUSA et al., 2017a).

A atividade antitrombótica de BDAAS, útil na prevenção de eventos cardiovasculares, ocorre por meio da redução na produção de tromboxana A₂, através da inibição irreversível da cicloxigenase do tipo 1 (COX-1) presente nas plaquetas (FANAROFF; ROE, 2016; MODENA; WHITE; WOESSNER, 2017; VERMA, 2014). Dessa forma, as plaquetas são incapazes de ressintetizar a COX, perdurando o efeito inibitório do AAS por toda a vida das plaquetas. Esta inibição também ocorre no TGI concomitantemente, levando a diminuição na produção das prostaglandinas gastroprotetoras, aumentando os riscos de lesões gástricas e sangramento gastrointestinal, sendo muito difícil desvincular suas ações antitrombóticas benéficas dos seus efeitos tóxicos sobre a mucosa gástrica (FANAROFF; ROE, 2016; GHANTOUS; FERNEINI, 2016; MODENA; WHITE; WOESSNER, 2017; ORNELAS et al., 2017).

Presume-se que o tratamento crônico concomitante de BDAAS e GCs orais poderia aumentar os riscos e agravamento destes eventos adversos devido aos mecanismos de ação semelhantes, ainda que em etapas diversas (GCs: Fosfolipase A₂ e AINEs: COX) (KIM et al., 2009; LUO; LIN; LIN, 2019; PIPER et al., 1991).

Porém, o fato da DEX não potencializar os riscos de lesões gástricas quando administrada em dose única, associada ou não ao uso de BDAAS, encontra respaldo em

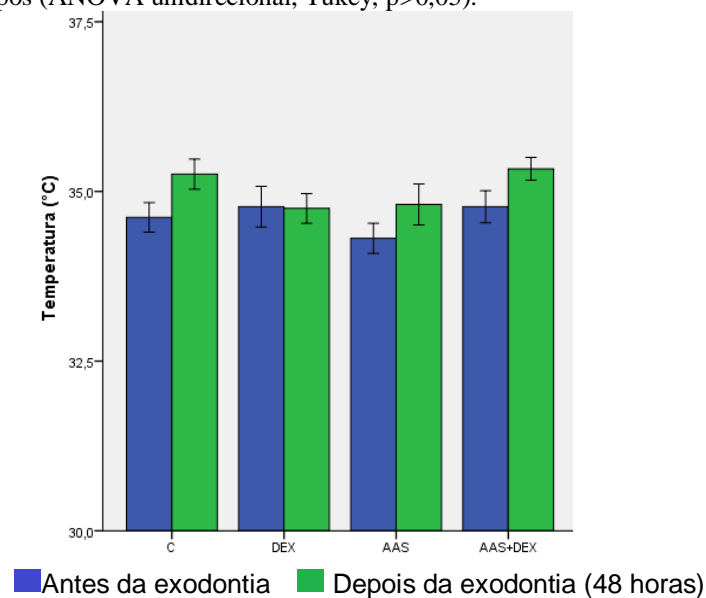
muitos trabalhos que não contraindicam de maneira absoluta a associação entre AINEs e glicocorticóides, uma vez que esta potencialização de riscos somente é evidenciada quando os GCs são administrados por um período prolongado (> 5 dias) e em doses consideradas mais altas (BARBALHO et al., 2017; BLOEHLIGER et al., 2018; HACHEMI et al., 2018; HANSEN et al., 2008; HERNANDEZ-DIAZ; RODRIGUEZ, 2001; KIM et al., 2009).

3.2 AVALIAÇÃO DA PRESENÇA DE INFECÇÃO DE SÍTIO CIRÚRGICO (ISC)

3.2.1 Medida da temperatura corporal

Não houve diferença estatisticamente significativa nos valores de temperatura (T) entre os grupos antes nem após a exodontia conforme demonstrado na Figura 3.

Figura 3. Médias das temperaturas antes e após a exodontia. Não houve diferença estatisticamente significativa entre os grupos (ANOVA unidirecional, Tukey, $p > 0,05$).

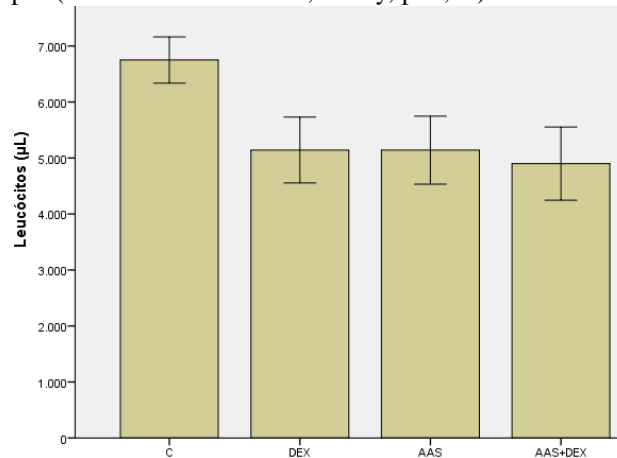


A febre pode ser um sinal ou um sintoma inespecífico de resposta do hospedeiro a uma doença infecciosa, resultando na elevação da temperatura corporal (LU et al., 2018). Em nosso trabalho nenhum animal apresentou temperatura superior a 36,9°C em quaisquer dos dois momentos, ou seja, nenhum animal teve febre (T superior a 37,6°C) (WROTEK et al., 2017).

3.3 LEUCÓCITOS E NEUTRÓFILOS TOTAIS

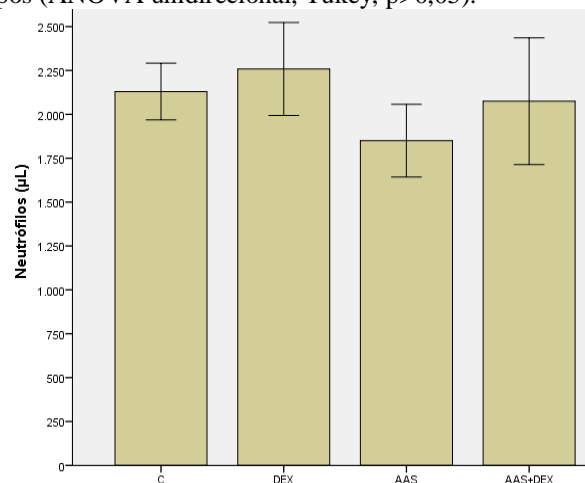
Apesar do grupo controle (C) ter apresentado maior média no número total de leucócitos (aproximadamente 6.700/ μ L), não houve diferença estatística significativa entre os grupos, conforme demonstrado na Figura 4.

Figura 4. Médias do número de leucócitos totais por microlitro (μ L). Não houve diferença estatisticamente significativa entre os grupos (ANOVA unidirecional, Tukey, $p > 0,05$).



A média da contagem total de neutrófilos foi bastante semelhante entre os grupos, não havendo diferença estatisticamente significativa conforme demonstrado na Figura 5.

Figura 5. Médias do número de neutrófilos totais por microlitro (μ L). Não houve diferença estatisticamente significativa entre os grupos (ANOVA unidirecional, Tukey, $p > 0,05$).



Os resultados do leucograma (contagem total de leucócitos e neutrófilos) poderiam auxiliar na definição de casos de infecção, fornecendo dados sobre alterações importantes, principalmente na ocorrência de leucocitose e neutrofilia, caracterizadas como sinais inespecíficos de uma resposta inicial à infecção bacteriana aguda (CHABOT-RICHARDS; GEORGE, 2014; RILEY et al., 2015).

De acordo com os valores de referência relatados por diferentes autores (leucócitos variando de 3.400-14.400/ μ L e neutrófilos variando de 400-2.300/ μ L), os valores médios de leucócitos e neutrófilos em todos os grupos de nosso trabalho encontraram-se dentro do valor referencial, não ocorrendo leucocitose/leucopenia nem neutrofilia/neutropenia (KAMPFMANN et al., 2012; LIMA et al., 2014).

Os valores dos testes hematológicos em ratos não possuem uniformidade na literatura, apresentando alto grau de variabilidade no que é considerado referencial para leucócitos e neutrófilos totais, os quais podem variar, inclusive dentro da mesma espécie e linhagem quando obtidos de diferentes biotérios, recomendando-se que cada centro de pesquisa estabeleça os valores de referência para os seus animais, sendo esta uma limitação de nosso trabalho, uma vez que adotamos valores referenciais de fontes diversas (KAMPFMANN et al., 2012; LIMA et al., 2014).

3.4 AVALIAÇÃO CLÍNICA DE INFECÇÃO NA REGIÃO ALVEOLAR

Passados 2 dias da exodontia (E1) foram observados leves eritema e edema na região alveolar de quase todos os animais, o que era esperado devido ao procedimento traumático, no entanto nenhum animal apresentava edema ou eritema transcorridos 28 dias da exodontia (E2). Nenhum animal em nenhum dos momentos (E1 ou E2) apresentou exsudato purulento ou abscesso na região alveolar.

O diagnóstico clínico do cirurgião responsável pelas extrações foi de que nenhum animal desenvolveu infecção de sítio cirúrgico (ISC).

Dessa forma, ao analisar conjuntamente estes dados e considerar nosso escore adaptado do CDC, constatou-se que nenhum animal em nenhum dos grupos computou 2 ou mais pontos, portanto nenhum animal apresentou infecção de sítio cirúrgico (HORAN; ANDRUS; DUDECK, 2008).

Assume-se que, devido aos efeitos modulatórios dos GCs sobre o sistema imune, a utilização de altas doses de DEX por um período prolongado aumenta os riscos de desenvolvimento de infecções secundárias ou oportunistas (RICE et al., 2017; WANG et al., 2013).

Por outro lado, os resultados do nosso trabalho estão de acordo com uma recente revisão sistemática que demonstrou que a utilização de DEX, quando administrada em dose única, não apresenta potencial de prejudicar a resposta imune ou aumentar o risco de ocorrência de infecções de sítio cirúrgico (POLDERMAN et al., 2018, 2019). Em

nosso trabalho o tratamento crônico com BDAAS, associado ou não a administração pré-emptiva de DEX, foi um fator que não interferiu nos riscos de ISC.

Análise radiográfica das hemimandíbulas para avaliação do reparo ósseo alveolar

A avaliação qualitativa das imagens radiográficas demonstrou a presença de raízes residuais (TABELA 2), as quais podem ser consideradas uma dificuldade inerente à própria técnica de extração, devido à fratura de uma ou mais raízes, o que não impede a análise radiográfica do reparo ósseo alveolar (SILVA et al., 2015).

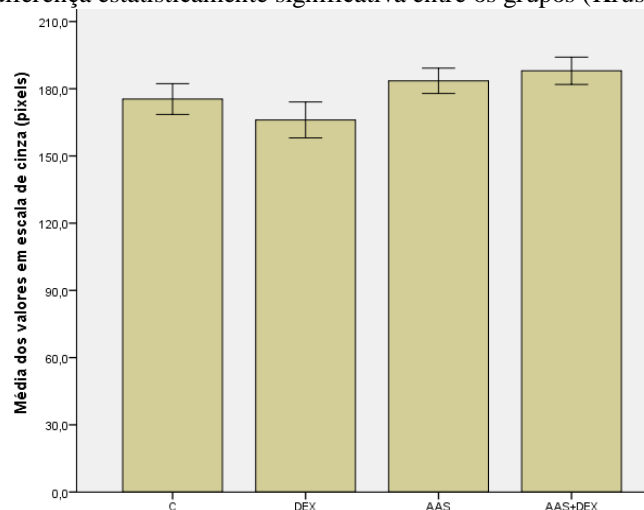
Tabela 2 - Análise qualitativa das radiografias

	GRUPOS			
	Controle	DEX	AAS	AAS+DEX
Raiz residual (%)	30	30	30	20

Raízes residuais em relação ao total de exodontias (%). Não houve diferença estatística significativa entre os grupos (Teste exato de Fisher, $p > 0,05$).

Na avaliação quantitativa das radiografias (Figura 6) os valores médios em pixels não demonstraram diferença estatística significativa na radiopacidade das imagens (densidade óssea) na região alveolar.

Figura 6. Médias das áreas de reparo ósseo alveolar expressas em escala de cinza (pixels), excluindo raízes residuais. Não houve diferença estatisticamente significativa entre os grupos (Kruskal-Wallis, $p > 0,05$).



O tratamento de longo prazo com GCs pode alterar de maneira profunda o metabolismo ósseo, agindo sobre as células ósseas e modulando sua atividade e proliferação, podendo resultar em osteoporose induzida por GCs, além do risco de fraturas e retardo nos mecanismos de regeneração óssea (BOURSINOS et al., 2009; BOUVARD et al., 2013; HACHEMI et al., 2018; SATO et al., 2017).

Por outro lado, nossos resultados são respaldados por diversos trabalhos que evidenciam que as alterações prejudiciais dos glicocorticóides sobre o metabolismo ósseo estão diretamente relacionadas à exposição a doses mais altas e por um período prolongado (>5 dias), não havendo evidências suficientes que sustentem a ocorrência de possíveis efeitos negativos da DEX quando administrada em dose única sobre a remodelação óssea após procedimentos cirúrgicos (ASLAN; SIMSEK; YILDIRIM, 2005; HACHEMI et al., 2018; LI et al., 2012; MALKAWI et al., 2018; RICE et al., 2017; ROBINSON et al., 2016; SILVA et al., 2012).

Quanto aos efeitos de BDAAS sobre o metabolismo ósseo, Lack e colaboradores (2013) avaliaram o efeito da Aspirina em diferentes doses na cicatrização óssea em um modelo de osteotomia ulnar em coelhos, concluindo que a utilização deste fármaco em doses correspondentes a 325 mg em humanos adultos atrasou a cicatrização óssea nos animais. Porém, neste mesmo trabalho foram testados diferentes esquemas posológicos de Aspirina, sendo verificado que só houve o retardo no reparo ósseo nos grupos que receberam doses iguais ou superiores a 325 mg/dia (equivalente humano), já nos grupos que receberam doses inferiores a 325 mg/dia (equivalente humano) não foi observado este atraso (LACK et al., 2013).

É importante ressaltar, que apesar da Aspirina ter sido sintetizada há mais de 120 anos, nem todos os seus mecanismos de ação estão completamente elucidados (MONTINARI; MINELLI; CATERINA, 2019; ORNELAS et al., 2017; SANTILLI; SIMEONE, 2019). Alguns trabalhos tem buscado entender como a Aspirina pode desempenhar variáveis efeitos no metabolismo dependendo da dose administrada. Acredita-se que, como os demais AINEs, a Aspirina em doses mais altas promoveria efeitos prejudiciais sobre o metabolismo ósseo ao inibir a síntese e ação de prostaglandinas (LISOWSKA; KOSSON; DOMARACKA, 2018a, 2018b).

Porém em baixas doses, como a utilizada em nosso trabalho (200 mg/dia equivalente humano), este fármaco poderia, até mesmo, atuar em outras vias que não somente COX, incluindo uma ação sobre a telomerase com consequente inibição da atividade dos osteoclastos e um efeito inibitório sobre a síntese de NF- κ B e óxido nítrico, os quais melhorariam o processo de cicatrização e neoformação óssea, aumentando a densidade mineral óssea (AISA et al., 2018; BAUER et al., 1996; CARBONE et al., 2003; YAMAZA et al., 2008).

4 CONSIDERAÇÕES FINAIS

Os resultados de nosso trabalho corroboram as evidências de que o uso crônico de baixas doses de Aspirina aumenta os riscos de lesões gástricas, os quais não são potencializados pela administração em dose única de dexametasona.

Nossos dados sugerem que a analgesia pré-emptiva com dexametasona em doses convencionais (8mg) e administração única, associada ou não ao uso crônico de baixas doses de Aspirina, não aumenta os riscos de infecção de sítio cirúrgico e nem retarda o reparo ósseo alveolar avaliado quantitativamente por meio de imagens radiográficas 28 dias após a exodontia em ratos.

Dessa forma, no modelo animal proposto, a dexametasona demonstrou um perfil de segurança adequado para a administração em dose única como analgesia pré-emptiva nos procedimentos de exodontia.

Até o presente momento, os dados clínicos dos efeitos da utilização de dexametasona por um curto período, especificamente sobre o metabolismo ósseo alveolar, carecem de evidências mais robustas, bem como suas interações com o uso crônico de BDAAS, sendo esta uma importante área para desenvolvimento de novas pesquisas, uma vez que a DEX é bastante útil na odontologia para controle de processos algícos e inflamatórios agudos e a Aspirina continua sendo amplamente utilizada pela população em geral, com novas indicações sendo descobertas para este fármaco há muito tempo conhecido.

REFERÊNCIAS

ABUOHASHISH, H. M. et al. In-vivo assessment of the osteo-protective effects of eugenol in alveolar bone tissues. *Biomedicine & Pharmacotherapy*, v. 97, n. November 2017, p. 1303–1310, 2018.

AISA, M. C. et al. COX inhibitors and bone: A safer impact on osteoblasts by NO-releasing NSAIDs. *Life Sciences*, v. 208, p. 10–19, 2018.

AKYAZI, I. et al. Long-term aspirin pretreatment in the prevention of cerulein-induced acute pancreatitis in rats. *World Journal of Gastroenterology*, v. 19, n. 19, p. 2894–2903, 2013.

ASLAN, M.; SIMSEK, G.; YILDIRIM, U. Effects of short-term treatment with systemic prednisone on bone healing: an experimental study in rats. *Dental Traumatology*, v. 21, p. 222–225, 2005.

BARBALHO, J. C. et al. Effects of co-administered dexamethasone and nimesulide on pain, swelling, and trismus following third molar surgery: a randomized, triple-blind, controlled clinical trial. *International Journal of Oral and Maxillofacial Surgery*, v. 46, n. 2, p. 236–242, 2017.

BAUER, D. C. et al. Aspirin and NSAID Use in Older Women : Effect on Bone Mineral Density and Fracture Risk. *Journal of Bone and Mineral Research*, v. 11, n. 1, p. 29–35, 1996.

BISSINGER, O. et al. A biomechanical, micro-computertomographic and histological analysis of the influence of diclofenac and prednisolone on fracture healing in vivo. *BMC Musculoskeletal Disorders*, v. 17, n. 1, p. 1–11, 2016.

BLOEHLIGER, M. et al. Adverse events profile of oral corticosteroids among asthma patients in the UK: cohort study with a nested case-control analysis. *Respiratory Research*, v. 19, n. 75, 2018.

BOURSINOS, L. A. et al. Do steroids, conventional non-steroidal anti-inflammatory drugs and selective Cox-2 inhibitors adversely affect fracture healing? *J Musculoskeletal Neuronal Interact*, v. 9, n. 1, p. 44–52, 2009.

BOUVARD, B. et al. Glucocorticoids reduce alveolar and trabecular bone in mice. *Joint Bone Spine*, v. 80, n. 1, p. 77–81, 2013.

CARBONE, L. D. et al. Association Between Bone Mineral Density and the Use of Nonsteroidal Anti-Inflammatory Drugs and Aspirin: Impact of Cyclooxygenase Selectivity. *Journal of Bone and Mineral Research*, v. 18, n. 10, p. 1795–1802, 2003.

CHABOT-RICHARDS, D. S.; GEORGE, T. I. Leukocytosis. *International Journal of Laboratory Hematology*, v. 36, p. 279–288, 2014.

CHAUDHARY, P. D.; RASTOGI, S.; GUPTA, P. Pre-emptive effect of dexamethasone injection and consumption on post-operative swelling , pain , and trismus after third molar

surgery . A prospective , double blind and randomized study. *Journal of Oral Biology and Craniofacial Research*, v. 5, n. 1, p. 21–27, 2015.

CHISINI, L. A. et al. Estudo de 19 anos dos procedimentos odontológicos realizados no Sistema Único de Saúde brasileiro. *Cadernos de Saúde Coletiva*, v. 27, n. 3, p. 345–353, 2019.

CUNHA, M. A. G. DE M. et al. A 15-Year Time-series Study of Tooth Extraction in Brazil. *Medicine*, v. 94, n. 47, p. 1–7, 2015.

FALCI, S. G. M. et al. Preemptive Effect of Dexamethasone in Third-Molar Surgery: A Meta-Analysis. *Anesthesia Progress*, v. 64, n. 3, p. 136–143, 2017.

FANAROFF, A. C.; ROE, M. T. Contemporary Reflections on the Safety of Long-Term Aspirin Treatment for the Secondary Prevention of Cardiovascular Disease. *Drug Safety*, 2016.

FU, J. H. et al. Statins, glucocorticoids, and nonsteroidal anti-inflammatory drugs: Their influence on implant healing. *Implant Dentistry*, v. 21, n. 5, p. 362–367, 2012.

GARCIA, D. O. et al. The use of corticotherapy to control inflammatory parameters in minor oral surgery. *Brazilian Journal of Health Review*, v. 3, n. 4, p. 8498-8511 jul./ago. 2020.

GHALAYANI, P. et al. Effects of diclofenac and celecoxib on osteoclastogenesis during alveolar bone healing , in vivo. *Dental Research Journal*, v. 11, n. 3, p. 357–363, 2014.

GHANTOUS, A. E.; FERNEINI, E. M. Aspirin, Plavix, and Other Antiplatelet Medications: What the Oral and Maxillofacial Surgeon Needs to Know. *Oral and Maxillofacial Surgery Clinics of North America*. Elsevier Inc, 2016. Disponível em: <<http://dx.doi.org/10.1016/j.coms.2016.06.003>>

GHOSH, A. V. . et al. Effect of chronic administration of low dose aspirin on haloperidol induced catalepsy in rats. *Journal of Pharmacology and Pharmacotherapeutics*, v. 2, n. 3, p. 2010–2012, 2011.

HACHEMI, Y. et al. Molecular mechanisms of glucocorticoids on skeleton and bone regeneration after fracture *Journal of Molecular. Endocrinology*, 2018.

HANSEN, R. A. et al. Risk of Adverse Gastrointestinal Events from Inhaled Corticosteroids. *Pharmacotherapy*, v. 28, n. 11, p. 1325–1334, 2008.

HERNANDEZ-DIAZ, S.; RODRIGUEZ, L. A. . Steroids and Risk of Upper Gastrointestinal Complications. *American Journal of Epidemiology*, v. 153, n. 11, p. 1089–1093, 2001.

HERRERA-BRIONES, F. J. et al. Update on the use of corticosteroids in third molar surgery: Systematic review of the literature. *Oral Surgery, Oral Medicine, Oral Pathology and Oral Radiology*. Elsevier, 2013. Disponível em: <<http://dx.doi.org/10.1016/j.oooo.2012.02.027>>

HORAN, T. C.; ANDRUS, M.; DUDECK, M. A. CDC / NHSN surveillance definition of health care – associated infection and criteria for specific types of infections in the acute care setting. *American Journal of Infection Control*, v. 36, p. 309–332, 2008.

HUANG, E. S. et al. Long Term Use of Aspirin and the Risk of Gastrointestinal Bleeding. *Am J Med*, v. 124, n. 5, p. 426–433, 2012.

IGUCHI, M. et al. Effect of egualen sodium hydrate on small_ intestinal mucosal damage induced by low_dose aspirin: a prospective randomized clinical trial. *Journal of clinical biochemistry and nutrition*, v. 62, n. 2, p. 174–178, 2018.

JABBOUR, Z. et al. Bisphosphonates inhibit bone remodeling in the jaw bones of rats and delay healing following tooth extractions. *Oral Oncology*, v. 50, n. 5, p. 485–490, 2014.

KAMPFMANN, I. et al. Differences in hematologic variables in rats of the same strain but different origin. *Veterinary Clinical Pathology*, v. 41, n. 2, p. 228–234, 2012.

KIM, K. et al. The use of corticosteroids and nonsteroidal antiinflammatory medication for the management of pain and inflammation after third molar surgery: A review of the literature. *Oral Surgery, Oral Medicine, Oral Pathology, Oral Radiology and Endodontology*, v. 107, n. 5, p. 630–640, 2009.

LACK, W. D. et al. Effect of aspirin on bone healing in a rabbit ulnar osteotomy model. *Journal of Bone and Joint Surgery - Series A*, v. 95, n. 6, p. 488–496, 2013.

LAUREANO-FILHO, J. R. et al. Clinical comparative study of the effectiveness of two dosages of Dexamethasone to control postoperative swelling , trismus and pain after the surgical extraction of mandibular impacted third molars. *Med Oral Patol Oral Cir Bucal*, v. 13, n. 2, p. 129–132, 2008.

LI, J. et al. Perioperative glucocorticosteroid treatment delays early healing of a mandible wound by inhibiting osteogenic differentiation. *Injury*, v. 43, n. 8, p. 1284–1289, 2012.

LIMA, C. M. et al. Valores de referência hematológicos e bioquímicos de ratos (*Rattus novergicus* linhagem Wistar) provenientes do biotério da Universidade Tiradentes. *Scientia Plena*, v. 10, n. 03, p. 1–9, 2014.

LISOWSKA, B.; KOSSON, D.; DOMARACKA, K. Lights and shadows of NSAIDs in bone healing: The role of prostaglandins in bone metabolism. *Drug Design, Development and Therapy*, 2018a.

LISOWSKA, B.; KOSSON, D.; DOMARACKA, K. Positives and negatives of nonsteroidal anti-inflammatory drugs in bone healing: The effects of these drugs on bone repair. *Drug Design, Development and Therapy*, 2018b.

LU, Y. et al. Beneficial effects of *Houttuynia cordata* polysaccharides on “ two-hit ” acute lung injury and endotoxic fever in rats associated with anti-complementary activities. *Acta Pharmaceutica Sinica B*, v. 8, n. 2, p. 218–227, 2018.

LUO, P.; LIN, X.; LIN, C. Risk factors for upper gastrointestinal bleeding among aspirin users : An old issue with new findings from a population-based cohort study. *Journal of the Formosan Medical Association*, v. 118, n. 5, p. 939–944, 2019.

MALKAWI, A. K. et al. Metabolomics based profiling of Dexamethasone side effects in rats. *Frontiers in Pharmacology*, v. 9, n. FEB, p. 1–14, 2018.

MCNEIL, J. J. et al. Effect of Aspirin on Cardiovascular Events and Bleeding in the Healthy Elderly. *New England Journal of Medicine*, p. NEJMoa1805819, 2018.

MELO, R. B. et al. Anti-inflammatory effect of a fatty acid mixture with high ν -9 : ν -6 ratio and low ν -6 : ν -3 ratio on rats submitted to dental extraction. *Archives of Oral Biology*, v. 74, p. 63–68, 2017.

MISHRA, A. K. et al. Pre-emptive analgesia : Recent trends and evidences. *Indian Journal of Pain*, v. 27, n. 3, p. 114–120, 2013.

MODENA, B.; WHITE, A. A.; WOESSNER, K. M. Aspirin and Nonsteroidal Antiinflammatory Drugs Hypersensitivity and Management. *Immunology and Allergy Clinics of North America*. Elsevier Inc, 2017. Disponível em: <<https://doi.org/10.1016/j.iac.2017.07.008>>

MONTINARI, M. R.; MINELLI, S.; CATERINA, R. DE. The first 3500 years of aspirin history from its roots – A concise summary. *Vascular Pharmacology*, v. 113, n. October 2018, p. 1–8, 2019.

MORO, M. G. et al. Gastric and renal effects of COX-2 selective and non-selective NSAIDs in rats receiving low-dose aspirin therapy. *Brazilian Oral Research*, v. 30, n. 1, p. 1–7, 2016.

NGEOW, W. C.; LIM, D. Do Corticosteroids Still Have a Role in the Management of Third Molar Surgery?. *Advances in Therapy*, 2016.

ORNELAS, A. et al. Beyond COX-1: the effects of aspirin on platelet biology and potential mechanisms of chemoprevention. *Cancer and Metastasis Reviews*, v. 36, n. 2, p. 289–303, 2017.

PIPER, J. M. et al. Corticosteroid Use and Peptic Ulcer Disease : Role of Nonsteroidal Anti-inflammatory Drugs. *Annals of Internal Medicine*, v. 114, p. 735–740, 1991.

POLDERMAN, J. A. W. et al. Adverse side effects of dexamethasone in surgical patients (Review). *Cochrane Database of Systematic Reviews*, n. 8, 2018.

POLDERMAN, J. A. W. et al. Adverse side-effects of dexamethasone in surgical patients – an abridged Cochrane systematic review. *Anaesthesia*, v. 74, p. 929–939, 2019.

REAGAN-SHAW, S.; NIHAL, M.; AHMAD, N. Dose translation from animal to human studies revisited. *The FASEB Journal*, v. 22, n. 3, p. 659–661, 2007.

RICE, J. B. et al. Long-term Systemic Corticosteroid Exposure : A Systematic Literature

Review. *Clinical Therapeutics*, v. 39, n. 11, p. 2216–2229, 2017.

RIDKER, P. M. Should Aspirin Be Used for Primary Prevention in the Post-Statin Era? *New England Journal of Medicine*, v. 379, n. 16, p. 1572–1574, 2018.

RILEY, L. K. et al. Evaluation of Patients with Leukocytosis. *American Family Physician*, v. 92, n. 11, 2015.

ROBINSON, D. E. et al. A review of the methods used to define glucocorticoid exposure and risk attribution when investigating the risk of fracture in a rheumatoid arthritis population. *Bone*, v. 90, p. 107–115, 2016.

RODRIGUES, C.M.C. et al. 3rd molar removal from the submandibular space after complication in extraction. Case report. *Brazilian Journal of Health Review*, v. 3, n. 3, p.4413-4421 may./jun. 2020.

SANTILLI, F.; SIMEONE, P. Aspirin in primary prevention: the triumph of clinical judgement over complex equations. *Internal and Emergency Medicine*, 2019.

SATO, A. Y. et al. Glucocorticoids induce bone and muscle atrophy by tissue-specific mechanisms upstream of E3 ubiquitin ligases. *Endocrinology*, v. 158, n. 3, p. 664–677, 2017.

SHAHABOOEI, M. et al. A histomorphometric study of the effect of doxycycline and erythromycin on bone formation in dental alveolar socket of rat. *Advanced Biomedical Research*, v. 4, n. 71, p. 1–9, 2015.

SHIN, J. H. et al. Protective effect of silymarin against ethanol-induced gastritis in rats: Role of sulfhydryls, nitric oxide and gastric sensory afferents. *Food and Chemical Toxicology*, v. 55, p. 353–357, 2013.

SILVA, P. C. DOS S. DA et al. Efeito da dexametasona e do cetoprofeno na osteogênese e na resistência óssea em ratos. *Journal of Basic and Applied Pharmaceutical Sciences*, v. 33, n. 2, p. 217–223, 2012.

SILVA, P. G. DE B. et al. Effect of different doses of zoledronic acid in establishing of bisphosphonate-related osteonecrosis. *Archives of Oral Biology*, v. 60, p. 1237–1245, 2015.

SOUSA, K. et al. Evidências sobre o uso de aspirina na prevenção primária de doenças cardiovasculares. *Revista de Pesquisa: Cuidado é Fundamental Online*, v. 9, n. 4, p. 918–922, 2017a.

SOUSA, L. H. T. et al. Effects of glucocorticoid-induced osteoporosis on bone tissue of rats with experimental periodontitis. *Archives of Oral Biology*, v. 77, p. 55–61, 2017b.

STUNTZ, M.; BERNSTEIN, B. Recent trends in the prevalence of low-dose aspirin use for primary and secondary prevention of cardiovascular disease in the United States, 2012 – 2015. *Preventive Medicine Reports*, v. 5, p. 183–186, 2017.

THE ASCEND STUDY COLLABORATIVE GROUP. Effects of Aspirin for Primary Prevention in Persons with Diabetes Mellitus. *New England Journal of Medicine*, p. NEJMoa1804988, 2018.

TOMIZAWA, M. et al. Immunosuppressive agents are associated with peptic ulcer bleeding. *Experimental and Therapeutic Medicine*, v. 13, n. 5, p. 1927–1931, 2017.

TROIANO, G. et al. Comparison of Two Routes of Administration of Dexamethasone to Reduce the Postoperative Sequelae After Third Molar Surgery: A Systematic Review and Meta-Analysis. *The Open Dentistry Journal*, v. 12, p. 181–188, 2018.

VERMA, G. Dental Extraction Can Be Performed Safely in Patients on Aspirin Therapy: A Timely Reminder. *ISRN Dentistry*, v. 2014, p. 1–11, 2014.

VETTORI, E. et al. Factors Influencing the Onset of Intra- and Post- Operative Complications Following Tooth Exodontia: Retrospective Survey on 1701 Patients. *Antibiotics*, v. 8, n. 264, 2019.

WANG, A. S. et al. Corticosteroids and wound healing: clinical considerations in the perioperative period. *The American Journal of Surgery*, v. 206, n. 3, p. 410–417, 2013.

WROTEK, S. et al. Buthionine sulfoximine, a glutathione depletor, attenuates endotoxic fever and reduces IL-1 b and IL-6 level in rats. *Cytokine*, v. 90, p. 31–37, 2017.

YAMAZA, T. et al. Pharmacologic Stem Cell Based Intervention as a New Approach to Osteoporosis Treatment in Rodents. *PLoS ONE*, v. 3, n. 7, p. 1–9, 2008.