

Abordagem transdisciplinar em paciente com múltiplas patologias: relato de caso

Transdisciplinary approach in a patient with multiple pathologies: case report

DOI:10.34119/bjhrv3n6-357

Recebimento dos originais:30/11/2020

Aceitação para publicação:30/12/2020

Alberto Calson Alves Vieira

Formação: Acadêmico de Medicina

Instituição: Universidade Tiradentes - UNIT

Endereço: Rua João Bebe Água nº 397, São Cristóvão, Sergipe

E-mail: albertocalson@hotmail.com

Matheus Jhonnata Santos Mota

Formação: Acadêmico de Medicina

Instituição: Universidade Tiradentes - UNIT

Endereço: Rua José Sizino de Almeida, 1088, Itabaiana, Sergipe

E-mail: matheusjhonnata@gmail.com

Patrícia Lisieux Prado Paixão

Formação: Acadêmica de Medicina

Instituição: Universidade Tiradentes - UNIT

Endereço: Rua Doutor Jorge Ricardo da Rocha nº 110, Aracaju, Sergipe

E-mail: patrizialisieux@gmail.com

Gabriela de Melo Benzota

Formação: Graduada em Medicina

Instituição: Universidade Tiradentes - UNIT

Endereço: Rua José Carvalho Pinto nº 231, Aracaju, Sergipe

E-mail: gabrielabenzota@hotmail.com

Elaine Andréa Ramos Lima

Formação: Graduada em medicina

Instituição: Hospital Santa Isabel

Endereço: Rua Porto da Folha nº1900, Aracaju, Sergipe

E-mail: dra.elaine.lima@gmail.com

Tais Dias Murta

Formação: Mestrado na área da saúde da criança e do adolescente - UFMG

Instituição: Hospital Universitário Lagarto

Endereço: Rua Professora Nair Siqueira de Menezes Costa, nº 259, casa 14, Aracaju Sergipe

E-mail: taisdmurta@gmail.com

RESUMO

Introdução: Diante de um sistema público, conseguir um acompanhamento transdisciplinar pode ser o caminho para um melhor prognóstico dos pacientes. Descrição do caso: Paciente de 4 meses e 20 dias, sexo feminino, atendida em hospital com poucos recursos em Aracaju/SE, internada após 7 dias de nascida, com bronquiolite, complicada com pneumonia. Apresentou sepse com quadros infecciosos de repetição e monilíase. Ocorreu falha na extubação 4x e indicação de traqueostomia, manteve-se taquipneica, aguardando TC tórax para investigação. Apresentou quadro de derrame pericárdico com melhora ao longo da internação, provavelmente atribuído ao quadro infeccioso, bem como taquicardia sem repercussão hemodinâmica. Acompanhada pela fonoaudiologia para desmame de sonda nasoenteral, com baixa aceitação VO, resolvida após intervenção da nutrição e modificação da dieta. Tentada relactação com o banco de leite, sem sucesso. Na enfermaria, observado olhar em sol poente, fontanela anterior abaulada apenas durante o choro, manteve-se em posição com hiperextensão cervical. Encaminhada para hospital de referência, para avaliação do neurologista; tomografia de crânio realizada, suspeita de Complexo de Dandy-walker. Apresentou hepatomegalia moderada homogênea, inespecífica, associada à aumento de transaminases. A equipe composta por fisioterapeuta, fonoaudiólogo, nutricionista, pneumopediatria, cardiopediatria, entre outros, seguiram o padrão de qualidade de atendimento, mesmo não tendo o melhor suporte e propedêutica. Para melhor seguimento, foi transferida para hospital com mais recursos. Conclusão: Apesar das limitações de recurso do serviço, foi possível um bom diagnóstico e tratamento e isso se deve a uma equipe transdisciplinar bem treinada e conscientes das suas limitações, procurando sempre o melhor para o paciente.

Palavras-chave: Múltiplas Patologias, Poucos Recursos, Abordagem Transdisciplinar, Complexo De Dandy Walker.

ABSTRACT

Introduction: Facing a public health system, achieving a transdisciplinary follow-up may be the way to a better prognosis of patients. Case description: Female patient, 4 months and 20 days old, treated in a low-income hospital in Aracaju/SE, admitted after 7 days of birth, with Bronchiolitis, complicated with Pneumonia. She presented Sepsis with repetitive infectious and Candidiasis. There was failure in Airway Extubation four times and indication for Tracheostomy, remained tachypneic, awaiting chest CT X Ray for investigation. The patient presented Pericardial Effusion with improvement along the hospitalization, probably attributed to the infectious condition, as well as Tachycardia, without hemodynamics repercussion. She was accompanied by speech therapy for nasoenteral tube weaning, with low VO acceptance, that was resolved after nutrition intervention and diet modification. The team attempted a relationship with the milk bank, without success. In the patient's room, it was observed setting sun signal, anterior bulging fontanel, only during the crying, maintained position with cervical hyperextension. She was referred to a reference hospital for neurologist evaluation; skull CT X Ray for investigation, suspecting Dandy-Walker Syndrome. She presented moderate homogenous and non-specific hepatomegaly, associated with increased transaminase. The team composed by physiotherapist, speech therapist, nutritionist, pneumopediatrics, cardiopediatrics, among others, followed the standard of quality of care, even without the best support, for better follow-up, was transferred to hospital with more resources. Conclusion: Despite the limitations of the service, a good diagnosis and treatment was possible, this is due to an interdisciplinary team well trained and aware of their limitations, always seeking the best for the patient.

Keywords: Pathological Conditions, Few Health Resources, Patient Care Team, Dandy-Walker Syndrome.

1 INTRODUÇÃO

Desde a Constituição Federal de 1988, a saúde pública se tornou responsabilidade do Estado, sendo dever desse garantir a saúde, formulando e executando políticas econômicas e sociais que visem a prevenção, promoção, proteção e recuperação da saúde da população. Assim, foi criado o Sistema Único de Saúde, SUS, sendo esse um dos maiores e mais complexos sistemas de saúde pública do mundo. Da Atenção Primária à Saúde ao atendimento especializado, esse serviço promove acompanhamento, caracterizado pela formação de relações horizontais, com atenção contínua e integral, por meio de referência e contrarreferência. Assim, o SUS se tornou um bem público de suma importância, promovendo o bem da população brasileira. No caso a seguir, vemos uma paciente recém nascida, SUS dependente, que necessita de atendimento multiprofissional, usufruindo, assim, de toda a capacidade desse sistema. E, diante das complicações e da necessidade de médicos especializados, ela é referenciada para hospital com mais recursos, sendo o transporte realizado através do SAMU, e realizada contrarreferência pelo serviço para seguimento. Além de receber medicamentos, acompanhamento de fisioterapeutas, fonoaudiólogos, médicos, enfermeiros, exames, totalmente gratuitos pelo SUS.

1.1 DESCRIÇÃO DO CASO

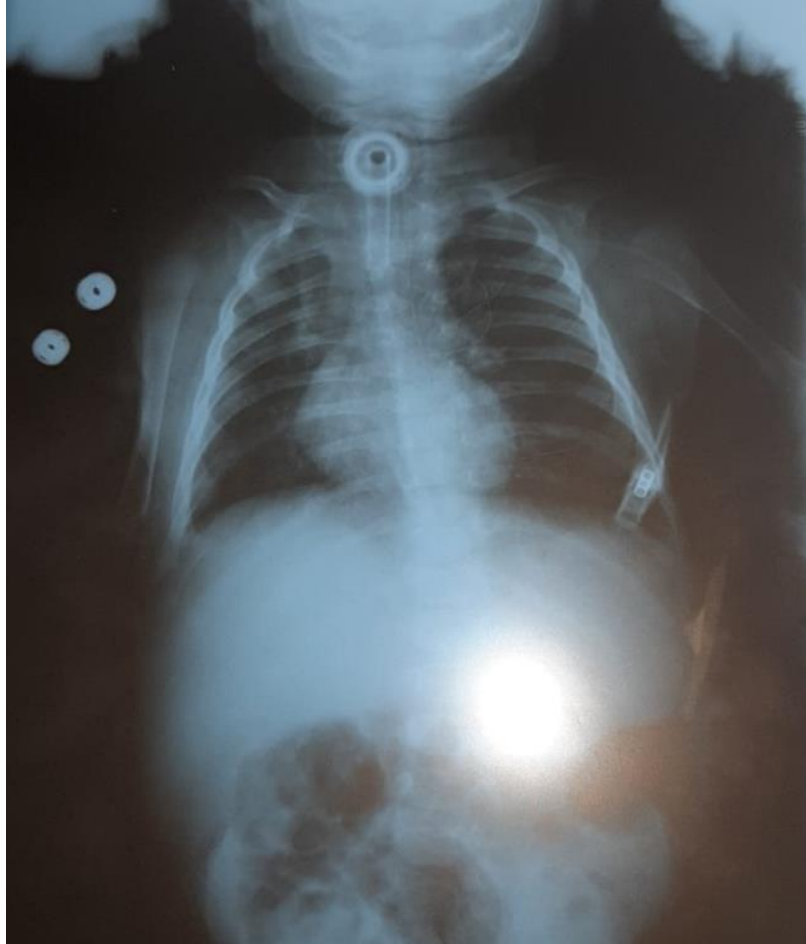Paciente de 4 meses e 20 dias, sexo feminino, atendida em hospital com poucos recursos em Aracaju/SE, internada após 7 dias de nascida com bronquiolite viral aguda, complicada com pneumonia. Apresentou choque séptico com quadros infecciosos de repetição, com internação prolongada na Unidade Terapia Intensiva Pediátrica, devido às intercorrências hemodinâmicas e respiratórias.

Trata-se de criança a termo (IG 37 semanas) com história de pré-eclâmpsia na gestação e indicação de parto cesáreo por taquicardia fetal no hospital de alto risco. Nasceu bem, sem necessidade de manobras, não sabe informar Apgar (sem registro na caderneta da criança, peso ao nascimento 3,88 Kg). Sem intercorrências neonatais, recebe alta no 3º dia de vida. Teste do pezinho colhido, mas ainda sem resultados.

Durante internação na Unidade Terapia Intensiva Pediátrica, recebeu antibioticoterapia de amplo espectro por tempo prolongado, incluindo tratamento sistêmico para infecção fúngica com Fluconazol. Permaneceu em ventilação mecânica por longo período, com difícil desmame. Ocorreu falha na extubação quatro vezes por sinais de obstrução de via aérea superior, com estridor laríngeo pós extubação. Na quinta tentativa de extubação, manteve necessidade de alto fluxo, com necessidade de reintubação após 8 dias, sendo indicada traqueostomia. Aguardando TC tórax para investigação, indisponível no serviço. Permaneceu em ventilação espontânea pela

traqueostomia, com boa SatO₂ em ar ambiente, porém manteve taquipneica (62-88 irpm) com presença de esforço respiratório leve e intermitente. Apresentou oscilação da secreção traqueal, bem como do padrão respiratório, mantendo taquipnéia persistente. Radiografia de tórax com radiopacidade em ápice direito (Imagem 1), sem evolução em piora.

Imagem 1: Radiografia de tórax com radiopacidade em ápice de pulmão direito



Apresentou quadro de derrame pericárdico com melhora ao longo da internação, provavelmente atribuído ao quadro infeccioso, bem como taquicardia (>180 bpm) intermitente sem repercussão hemodinâmica. Percebida trombose de veia femoral direita pós AVC em ultrassom, com presença de edema unilateral em membro inferior direito, que regrediu de forma lenta e progressiva durante evolução. Solicitado ecocardiograma, que demonstrou uma pequena persistência do canal arterial, forame oval patente e leve derrame pericárdico. Após dois meses de acompanhamento do ECO, esse se apresentou dentro dos limites de normalidade. Além disso, foi observada hepatomegalia e aumento de transaminases, realizada ultrassonografia de abdome total que verificou hepatomegalia moderada homogênea, inespecífica. Devido a melhora progressiva ao longo da internação, sugerido hepatite transinfecciosa.

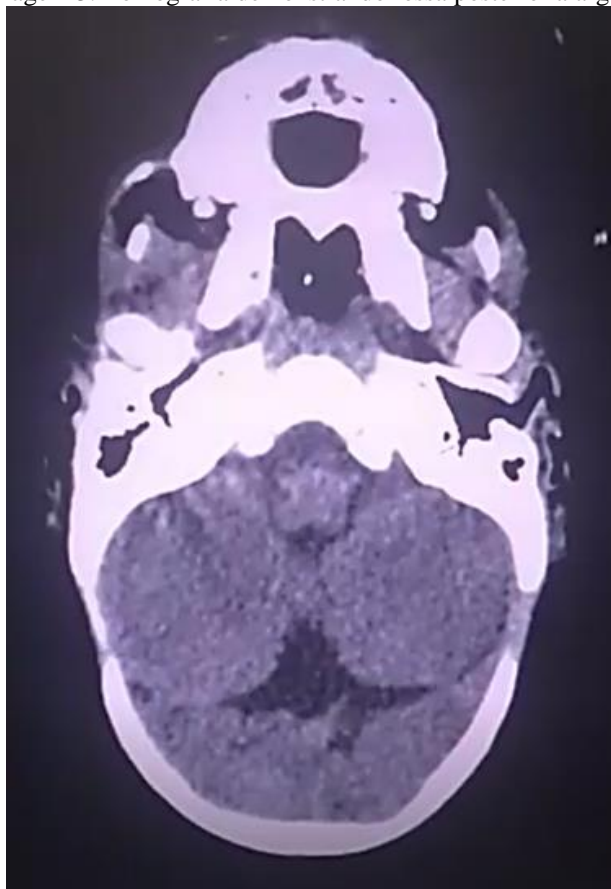
Acompanhada pela fonoaudiologia para desmame de sonda nasoenteral, com baixa aceitação via oral (VO), resolvida após intervenção da nutrição e modificação da dieta. Tentada relactação com o banco de leite, sem sucesso. Realizado acompanhamento pela fisioterapia para estimulação do desenvolvimento motor (controle de tronco e cabeça, de rolamento e alongamentos) e respiratório (manobras desobstrutivas) duas vezes ao dia.

Na enfermaria, observado olhar em sol poente, movimentação brusca após manipulação, fontanela anterior abaulada durante o choro, movimentos mastigatórios testemunhados, hiperextensão cervical, atraso no desenvolvimento neuropsicomotor (DNPM) e hipotonia. Mãe nega alterações neurológicas percebidas precedendo admissão neste serviço. Solicitada ultrassonografia transfontanela, que visualizou: redução de diâmetro do parênquima em relação a idade de núcleos caudados e de vermis cerebelar, aumento severo global do 3º e 4º ventrículos e dos laterais, com presença de septações em ventrículos laterais e comprometimento do cerebelo com redução de verme cerebelar, sugerindo encefalopatia moderada e hidrocefalia. Para melhor elucidação diagnóstica, foi solicitada inicialmente TC, a ser realizada em outro serviço. Realizada punção lombar para avaliação de componente intraventricular, observado aumento da pressão e saída de grande quantidade com aspecto turvo e cor eritrocômica. Após coleta, houve melhora nos sintomas neurológicos da paciente. Conseguida avaliação da neuropediatria em outro serviço, que evidenciou pupilas isocóricas, fontanelas fundas, perímetro cefálico 38 centímetros. Realizada TC de crânio com ectasia ventricular, sem transudação, sem hidrocefalia, com suspeita de Complexo de Dandy Walker (Imagem 2 e 3).

Imagem 2: Tomografia demonstrando dilatação cística do quarto ventrículo

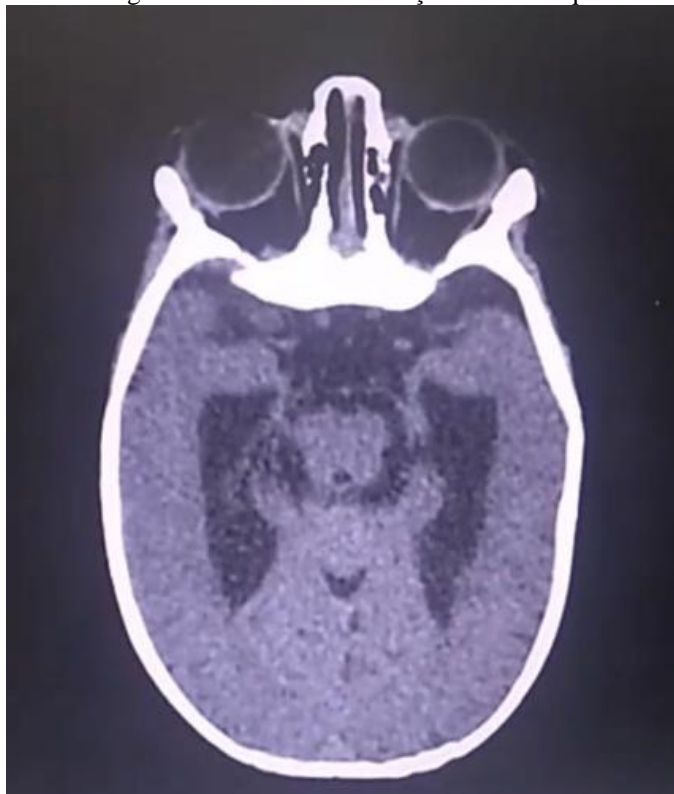

Imagem 3: Tomografia demonstrando fossa posterior alargada



A paciente recebeu um atendimento multidisciplinar de qualidade, visando a resolução dos quadros, para isso, contou com diagnósticos precisos e com tratamento adequado, buscando sempre o padrão ouro e melhor resposta da paciente. Dessa forma, o prognóstico se tornou muito mais favorável após manejo. E, para melhor seguimento, a paciente foi transferida para hospital com mais recursos. Em avaliação e propedêutica ambulatorial posterior, identificada estenose subglótica (95%), traqueomalácea e atelectasia em faixa.

2 DISCUSSÃO

Diante de um sistema público com recursos limitados, o trabalho semiológico de uma equipe multidisciplinar bem treinada e resolutiva torna-se a principal ferramenta de um bom prognóstico. Para um melhor entendimento da discussão, essa será separada por sistemas, a fim de obter uma melhor discussão do caso. Deve-se frisar então que o atendimento foi realizado de forma contínua, buscando a resolução das complicações que poderiam apresentar piores desfechos, caso não fosse realizado o atendimento adequado.

A paciente em questão é admitida com quadro de bronquiolite, sendo essa a infecção do trato respiratório inferior mais comum em lactentes menores de dois anos de idade e uma importante causa de procura de atendimento hospitalar. Tem como manifestações uma inflamação aguda, edema, necrose de células do epitélio respiratório inferior, produção aumentada de muco e broncoespasmo. Seu diagnóstico é clínico epidemiológico, sendo necessária a percepção dos sintomas. Em geral, a doença possui um bom prognóstico, com recuperação em torno de 3 a 5 dias, sem sequelas, o que divergiu do quadro da paciente, tendo em vista que ela possuiu complicações e outras patologias, que a mantiveram internada. Seu tratamento é baseado na terapia de suporte com suplementação de oxigênio (se necessário), acompanhado de hidratação intravenosa (se necessário), sendo condizente com o tratamento instituído pela equipe médica. Diante da piora do quadro da paciente, foi indicada a intubação orotraqueal (IOT) para uma manutenção das vias aéreas. Contudo, esse procedimento por tempo prolongado pode causar lesões ulcerativas em mucosa, com a possibilidade também de formar granulomas nas pregas vocais, responsável pela disfonia pós extubação. A estenose subglótica (ESG) pode inicialmente ser imatura, reversível, ou fixa, com formação de tecido cicatricial. Os sinais e sintomas de comprometimento podem ser percebidos ou não, sendo o mais evidente o estridor. Em crianças, na presença desse sinal de forma leve, não é obrigatório realizar uma investigação, só sendo realizada em casos graves. Na maioria dos casos, o manejo dessa ESG é expectante, principalmente se o estridor for leve. Com a perspectiva de evitar essas e outras complicações da IOT, o VIII Consenso da Sociedade Francesa de Medicina Intensiva e o Consenso Norte

Braz. J. Hea. Rev, Curitiba, v. 3, n. 6, p. 19828-19841, nov./dez. 2020. ISSN 2595-6825

Americano de 1986 propõem a realização de traqueostomia precoce em pacientes com previsão de necessidade de ventilação mecânica superior a 21 dias, sendo desencorajado inferior a 10 dias. Embora possua essa indicação, há dificuldade em prever por quanto tempo será necessário o uso, dessa forma, a paciente foi intubada, e, diante das quatro tentativas falhas de extubação e a necessidade de intubação após extubação na quinta tentativa, foi então visto a necessidade de traqueostomia, sendo realizada em seguida.

Com a presença de taquicardia persistente, foi conseguida avaliação de cardiologista pediátrica, e solicitado um ecocardiograma. Nesse foi avaliada a presença de pequena persistência do canal arterial, forame oval patente e leve derrame pericárdico. Esse derrame visualizado apenas na parte posterior do ventrículo esquerdo, sendo considerando então um derrame pequeno, provavelmente decorrente do quadro infeccioso e com melhora durante a internação.

Diante dos procedimentos supracitados, foi necessário a introdução de sonda nasoenteral para nutrição da paciente, possibilitando a oferta de alimentos diretamente no trato digestório, sendo comumente indicada na impossibilidade de ingestão oral. A intubação prolongada pode estar associada a disfagia multifatorial, devido à redução da propriocepção por lesões na mucosa laríngea, atrofia muscular, associada ao não uso da musculatura da língua, faringe e laringe, incoordenação respiração/deglutição, diminuição do reflexo de proteção das vias aéreas inferiores e efeito residual de narcóticos e bloqueadores neuromusculares. A avaliação fonoaudiológica visa a reintrodução da via oral de forma segura e eficiente, prevenindo complicações. A intervenção fonoaudiológica em pacientes traqueostomizados pode atuar na possibilidade de alimentação via oral, na determinação do método mais adequado de alimentação via oral, na seleção das consistências da dieta, na especificação dos riscos e precauções durante a alimentação e na escolha de técnicas e manobras terapêuticas. A liberação da dieta ao paciente e a retirada da sonda de alimentação devem ser discutidas com o fonoaudiólogo, que irá avaliar a funcionalidade das estruturas orofaríngeas e o processo da deglutição, a fim de garantir sua funcionalidade e segurança. A introdução da alimentação por via oral nos pacientes que fizeram uso de IOT deve ser cuidadosa, a fim de melhorar a deglutição, tornando-a eficiente e segura. Para tanto, utiliza mudanças para garantir a nutrição adequada e evitar complicações respiratórias.

Com a melhora do quadro, pode-se realizar a retirada da sonda. Foi solicitada pela equipe médica avaliação da fonoaudiologia, com apoio da nutrição e da enfermagem, para desmame adequado da sonda nasoenteral. E, se tratando de uma criança que já possuía agravos e estava afastada do aleitamento materno direto, foi de suma importância a avaliação multiprofissional visando ofertar uma melhor dieta para a paciente e, dessa forma, atingir uma recuperação nutricional adequada. À equipe de nutrição, fica a responsabilidade da prescrição da dieta mais

adequada para o quadro do paciente. No tocante a equipe de fonoaudiologia, faz-se necessária sua avaliação caso seja notado algum grau de disfagia ou risco de aspiração, sugerindo a permanência ou a retirada da sonda. No caso da paciente em questão, a mãe mantinha interesse em retornar ao aleitamento materno. Foi realizada tentativa de relactação com o auxílio da equipe do Banco de Leite. Apesar do esforço da equipe e do binômio mãe-filho, não foi possível a relactação. No entanto, a experiência se mostrou significativa para a mãe, proporcionando e recriando novos momentos de conexão com sua filha, fortalecendo o vínculo que elas tinham. No SUS, o Banco de Leite Humano tem a função de apoiar, proteger e promover o aleitamento materno, além da coleta, pasteurização e armazenamento do leite das mães doadoras. O Brasil tem a maior e mais complexa Rede de Bancos de Leite Humano do mundo, segundo a Organização Mundial da Saúde, de modo que, mais de 70% dos bancos de leite humano existentes do mundo estão no Brasil, de acordo com Sousa et al, 2016. Diante desse cenário, a presença do Banco de Leite Humano foi fundamental para garantir o melhor seguimento para a paciente.

O acompanhamento da fisioterapia na reabilitação dos pacientes é fundamental para diagnosticar precocemente alterações no desenvolvimento motor. Há enorme preocupação com possíveis comprometimentos à tonicidade e reflexos primitivos, especialmente nos primeiros meses. Por esse motivo, faz-se necessário o seguimento de indivíduos em idade pediátrica pela fisioterapia, que irá minimizar os danos ao desenvolvimento do sistema musculoesquelético e da propriocepção. Isso pode ser realizado através do manuseio motor, posicionamentos e manobras pulmonares, pela equipe de fisioterapia cuja avaliação deve ser contínua, desde a internação até a alta hospitalar, estendendo-se também no atendimento ambulatorial ou clínicas especializadas. De acordo com Theis, Gerzson e Almeida, 2016, as indicações da intervenção fisioterapêutica variam de acordo com o local e preparo técnico profissional. No nosso serviço, a fisioterapia prestou assistência por meio de técnicas específicas, fornecendo cuidados na assistência respiratória, motora, neurológica e sensorial, permitindo à paciente uma recuperação mais rápida, auxiliando na recuperação e reabilitação.

Com a percepção do quadro neurológico, de forma imediata, foi solicitada USG transfontanela, que é um exame não invasivo e com maior disponibilidade. Evidenciado alterações estruturais com hidrocefalia, motivando progressão na propedêutica para investigação do quadro neurológico. Solicitado então uma avaliação especializada que realizou o diagnóstico da doença de Dandy Walker. Essa trata-se de uma má formação cerebral e seu diagnóstico é dado por exames de imagem, sendo visíveis a tríade clássica: hipoplasia do vermis, dilatação cística do quarto ventrículo e fossa posterior alargada. Seu diagnóstico foi retardado pelas intercorrências, que impossibilitaram avaliação neurológica devido sedação, bem como o seguimento do perímetro

cefálico e do desenvolvimento neuropsicomotor. O diagnóstico definitivo é dado por RNM - a qual não foi realizada, até o momento, por falta de recursos. O diferencial de seu atendimento foi o trabalho semiológico realizado, através da percepção do seguimento longitudinal de achados semiológicos sutis. A resolução dos sinais neurológicos ocorreu após coleta de líquido cefalorraquidiano em grande quantidade, sendo questionado se houve melhora da hipertensão intracraniana (HIC) após o procedimento. Os sintomas mais comuns e condizentes com o quadro da paciente foram a HIC, hipotonia, retardo DNPM, divergindo na macrocefalia.

A equipe composta por médico e suas subespecialidades, fisioterapeuta, fonoaudiólogo, nutricionista, entre outros, seguiram o padrão de qualidade de atendimento, mesmo não tendo o melhor suporte. Dessa forma, conseguiram realizar um trabalho de qualidade, seguindo o que é preconizado na literatura, mesmo em um hospital com poucos recursos, utilizando-se de todas as ramificações que o SUS oferece.

3 CONCLUSÃO

Apesar das limitações de recurso do serviço, foi possível um bom diagnóstico e tratamento. Isso se deve a uma equipe transdisciplinar bem treinada e consciente das suas limitações, procurando sempre o melhor para o paciente. Houve comunicação entre todos os segmentos, sendo realizadas referências e contrarreferências de forma adequada e objetiva. Os exames e as medicações utilizadas foram necessárias para diagnóstico e resolução dos quadros. Dessa forma, houve uma recuperação importante nas condições clínicas da paciente, possibilitando um melhor prognóstico. Após definição clara de condições clínicas com necessidade de mais recursos e especialidades para melhor condução do quadro, foi possível a transferência para hospital terciário do Estado.

REFERÊNCIAS

BRASIL. Lei nº 8080, de 19 de setembro de 1990. Dispõe sobre as condições para a promoção, proteção e recuperação da saúde, a organização e o funcionamento dos serviços correspondentes e dá outras providências. Brasília, [2007]. Disponível em: http://www.planalto.gov.br/ccivil_03/leis/18080.htm#:~:text=L8080&text=LEI%20N%C2%BA%208.080%2C%20DE%2019%20DE%20SETEMBRO%20DE%201990.&text=Disp%C3%B5e%20sobre%20as%20condi%C3%A7%C3%B5es%20para,correspondentes%20e%20d%C3%A1%20outras%20provid%C3%AAs. Acesso em: 8 nov. 2020.

GRUPO TÉCNICO DA COMISSÃO INTERGESTORES TRIPARTITE. Diretrizes para Organização das Redes de Atenção à Saúde do SUS. 2010

CASTRO, Kênia. Diretrizes Clínicas: Protocolo Clínico Bronquiolite. Fundação Hospitalar do Estado de Minas Gerais. 2011.

MANUAL MSD. Bronquiolite. 2018. Disponível em: <https://www.msmanuals.com/pt/profissional/pediatria/dist%C3%BArbios-respirat%C3%B3rios-em-crian%C3%A7as-pequenas/bronquiolite>

RUTTER, M. et al. Previsão e manejo do desenvolvimento da estenose subglótica após a intubação em crianças. *Jornal de Pediatria*. Vol. 96. Porto Alegre. 2020.

CARDOSO, L. et al. Draw out orotracheal intubation and the indication of tracheostomy. *Revista da Faculdade de Ciências Médicas de Sorocaba*. 2014.

MONTERA, M. et al. I Diretriz Brasileira de Miocardites e Pericardites. *Arquivos Brasileiros de Cardiologia*. Vol. 100, Nº 4. 2013.

SASSO, Giovana. Intervenções fonoaudiológicas em pacientes com disfagia, pós intubados e sem morbidades neurológicas. Programa de Pós - Graduação em Medicina: Ciências Médicas, Porto Alegre, 2013.

KLEIN, O. et al. Dandy-Walker malformation: prenatal diagnosis and prognosis. *Childs Nerv Syst* 19, 484-489, 2003.

LOCKWOOD, C. et al. Prenatal care: Initial assessment. *UpToDate*, 2019. 2. ALPER, E. et al. Hospital discharge and readmission. *UpToDate*, 2017.

STAMBOLLIU, E. et al. The Most Common Comorbidities in Dandy-Walker Syndrome Patients: A Systematic Review of Case Reports. *Atenas, Journal of Child Neurology*. v. 34. 2017.

LESTER, R. et al. Dandy Walker variant – a case report., *Scientia Medica*, Porto Alegre, v. 19, n. 4, p. 186-191, out/dez 2009.

D'ANTONIO, F. et al. Systematic review and meta-analysis of isolated posterior fossa malformations on prenatal ultrasound imaging (part 1): nomenclature, diagnostic accuracy and associated anomalies. *Ultrasound in Obstetrics & Gynecology*, v. 47, n. 6, may 2015.

DE SOUSA ROCHA, Alana Talline et al. A importância dos bancos de leite humano na garantia do aleitamento materno. *Revista de Ciências da Saúde Nova Esperança*, v. 14, n. 2, p. 1-8, 2016.

Vasconcelos G, Almeida R, Bezerra A. Repercussões da fisioterapia na unidade de terapia intensiva neonatal. *Fisioter Mov* 2011;24(1):65-73. doi: 10.1590/S0103-51502011000100008.

THEIS, Rita Casciane Simão Reis; GERZSON, Laís Rodrigues; DE ALMEIDA, Carla Skilhan. A atuação do profissional fisioterapeuta em unidades de terapia intensiva neonatal. *Cinergis*, v. 17, n. 2, 2016.

ANEXO**Evolução dos hemogramas:**

HMG 02/08: Hb 11,9 Ht 32 GL 13700 (63%seg, 36%linf) Pla_q 464000 PCR –

CMV IgG + IgM- / Herpes IgG+ IgM+ / EBV IgG + IgM-

Na: 138;K 4,8; Ca: 9,7; Ureia: 34; Creat: 0,5; Tgo: 94; Tgp: 136; Alb:4,6; GGT 1816;

HMG 08/08: Hb 12,00Ht 32,5 LEUCO 14000 (89%seg, 11%linf) P laq394000 Ca: 10,1; K: 4,3; Na: 142

HMG 19/08: Hb11,5 Ht 35,1 LEUCO 12,100 (86%seg, 8%linf) Pla_q 513.000 PCR –
Na:143;K 3,9; Ureia: 16 ; Tgo: 66 ; Tgp:166 ; GGT 522 ;

HMG 21/08: Hb10,5 Ht 31,6 LEUCO 15.600 (81%seg,13 %linf) Pla_q 422.000 PCR 48

HMG 03/09: Ht: 34,3% Hb:9,7 Hemácias: 4,15 VCM:83FL HCM: 23 CHCM: 28 Leucócitos: 15.100 (Segmentados: 58%; Linfócitos:24%; Monócitos:17%) Pla_q: 583.000 Albumina: 0,26 Bilirrubina total:0,5 Bilirrubina direta: 0,2 Bilirrubina indireta:0,3 Creatinina:0,4 FA:145,7 TGO: 114,5 PCR: NEGATIVO

Evolução dos ECO:**ECO 13/06:**

Situs sollitus. Levocardia. Câmaras de tamanho normal. Presença de forame oval patente (FOP). Boa função ventricular: FEVE 78%. Presença de mínimo canal arterial patente, com fluxo Ao-Ap intermitente. Valvas sem alterações. Derrame pericárdico laminar. Veia cava inferior dilatada. Conclusão: PCA mínimo e FOP.

Solicitada repetição do exame com um ou dois meses.

ECO 22/07:

Ausência de PCA. Presença de FOP. Câmaras de tamanho normal. Boa função ventricular. Derrame pericárdico laminar. Variação de 16% de fluxo aórtico. Não visualizado vegetações.

ECO 29/07:

Presença de derrame pericárdico leve atrás de parede posterior de ventrículo esquerdo. Boa função ventricular. VCI com variação normal durante respiração. Variação de fluxo aórtico de 25%. Ausência de PCA.

ECO 12/08:

Situs solitus víscero-atrial, levocardia e levoposição do ápex. Concordância atrioventricular e ventrículo-arterial. Septo interatrial íntegro e normocinético. Cavidades cardíacas direitas e esquerdas normais. Função sisto-diastólica de ambos os ventrículos normais. Válvulas atrioventriculares e semilunares sem alterações morfológicas. Mínimo refluxo tricúspide fisiológico. Presença de discreta aceleração em valva pulmonar sem gerar gradiente significativo. Tronco da artéria pulmonar e ramos principais com diâmetros e fluxos normais. Arco aórtico à esquerda, sem alterações morfológicas e fluxo normal. Pericárdio sem alterações. Presença de líquido em saco pericárdico laminar (fisiológico). Drenagens venosas sistêmicas e pulmonar normais. Não visualizado vegetações valvares.

Conclusão: Exame ecocardiográfico dentro dos limites de normalidade.

Resultado do LCR

Glicose 57 mg/dl; Cloreto 118 mEq/dl; Proteínas totais 38,5 mg/dl; Leucocitos totais 4 cél/mm³; Hemácias 18877 cél/mm³; Ausência de bactérias; Tinta da china negativo; e presença de botão hemático após centrifuga.