

Histopatologia da cicatrização da pele de ratos *Wistar* tratados com creme contendo extrato aquoso das folhas de goiabeira (*Psidium guajava L.*)

Histopathology of skin healing in *Wistar* rats treated with cream containing aqueous extract of guava (*Psidium guajava L.*) leaves

DOI:10.34117/bjdv8n9-051

Recebimento dos originais: 25/07/2022

Aceitação para publicação: 31/08/2022

Igor Inacio de Faria

Graduando em Ciências Biológicas

Instituição: Centro Universitário Barão de Mauá

Endereço: Rua Ramos de Azevedo, nº 423, Jardim Paulista, CEP: 14090-180, Ribeirão Preto - São Paulo

E-mail: igor_faria22@outlook.com

José Norberto Bazon

Mestre em Ciências pela Universidade de São Paulo - Ribeirão Preto

Instituição: Centro Universitário Barão de Mauá

Endereço: Rua Ramos de Azevedo, nº 423, Jardim Paulista, CEP: 14090-180, Ribeirão Preto - São Paulo

E-mail: jose.bazon@baraodemaua.br

Lucila Costa Zini Angelotti

Mestre em Inovação Tecnológica pela Universidade Federal do Triângulo Mineiro (UFTM)

Instituição: Centro Universitário Barão de Mauá

Endereço: Rua Ramos de Azevedo, nº 423, Jardim Paulista, CEP: 14090-180, Ribeirão Preto - São Paulo

E-mail: lucila.angelotti@baraodemaua.br

Ana Rosa Crisci

Mestre em Bioengenharia pela Universidade de São Paulo - São Carlos

Instituição: Centro Universitário Barão de Mauá

Endereço: Rua Ramos de Azevedo, nº 423, Jardim Paulista, CEP: 14090-180, Ribeirão Preto - São Paulo

E-mail: ana.crisci@baraodemaua.br

RESUMO

A cicatrização é uma das temáticas mais relevantes dentro da existência humana e um assunto de grande interesse científico. Nesse sentido, este estudo buscou analisar os efeitos do processo cicatricial em ratos *Wistar* utilizando um creme *base*, incorporado com extrato aquoso de folhas de *Psidium guajava L.* (goiabeira). Utilizou-se 24 animais divididos em 4 grupos com diferentes tratamentos, sendo que o grupo tratado com o extrato demonstrou uma intensificação e otimização do processo cicatrizante.

Palavras-chave: cicatrização, *Psidium guajava L.*, goiabeira, fitoterapia.

ABSTRACT

Healing is one of the most relevant themes within human existence and a subject of great scientific interest. In this sense, this study sought to analyze the effects of the scarring process in Wistar rats using a base cream, incorporated with aqueous extract of *Psidium guajava* L (guava tree) leaves. It was used 24 animals divided into 4 groups with different treatments, and the group treated with the extract showed an intensification and optimization of the healing process.

Keywords: healing, *Psidium guajava* L., guava tree, phytotherapy.

1 INTRODUÇÃO

A cicatrização é um processo complexo e sequencial que utiliza mecanismos citológicos, bioquímicos e moleculares com a finalidade de realizar a reparação tecidual (CAMPOS; BRANCO; GROTH, 2007). Conforme Tazima; Vicente e Moriya (2008), o processo de cicatrização é dividido em 3 etapas principais: fase inflamatória, fase proliferativa (inclui reepitelização, síntese da matriz e neovascularização) e fase de maturação. Ressalta-se ainda que, o interesse humano pela cicatrização é antigo e até hoje continua sendo alvo de diversas pesquisas científicas que visam o desenvolvimento de técnicas, substâncias e drogas que possam acelerar e otimizar o processo cicatricial (BRITO FILHO *et al.*, 2006).

Diante da busca pela otimização do processo cicatrizante, as plantas medicinais apresentam-se como uma importante alternativa, visto que, desde as suas origens a humanidade utiliza plantas medicinais visando a cura e o tratamento de diversas enfermidades, além de utilizá-las como base para vários produtos usados em tratamentos de doenças (BRASIL, 2015). Esta prática popular tornou-se símbolo cultural em diversos lugares e permanece presente em muitas sociedades dentre as quais destaca-se a brasileira, uma vez que ainda é possível encontrar diversas espécies de plantas medicinais sendo comercializadas, cultivadas e utilizadas pela população por todo o território brasileiro (MACIEL *et al.*, 2002).

Observa-se que no Brasil há um grande potencial fitoterápico, na medida que este apresenta a maior biodiversidade vegetal do planeta e uma vasta diversidade cultural que trazem consigo conhecimentos tradicionais e sucessivos através de gerações sobre as plantas medicinais que podem ser validados cientificamente através dos recursos tecnológicos disponíveis no país (BRASIL, 2015).

Nesse contexto, destaca-se a espécie *Psidium guajava* pertencente à família Myrtaceae. Tal espécie é nativa da América tropical e possui uma grande ocorrência no

Brasil onde é conhecida popularmente como goiabeira (OLIVEIRA *et al.*, 2012). Tradicionalmente, segundo Duarte e Paula (2005) as folhas de goiabeira são usadas no tratamento de diarreia, disenteria e cólicas abdominais. Por outro lado, na literatura científica já foram relatadas propriedades antibacterianas (ALBUQUERQUE; SOARES; OLIVEIRA, 2017), antifúngica (ALVES *et al.*, 2006) e cicatrizante (OKAMOTO, 2010) de diversos tipos de extratos das folhas de goiabeira.

Embasado em diversos e variados fatos científicos, é de extrema relevância e importância o aprofundamento sobre as propriedades medicinais das folhas de goiabeira, afim de, contribuir não somente com a ciência, mas também no desenvolvimento de alternativas terapêuticas eficientes para a cicatrização.

Portanto, o presente trabalho investigou qualitativamente a presença de metabólitos secundários e avaliou o potencial de cicatrização, do extrato aquoso das folhas de goiabeira (*Psidium guajava L.*), em feridas cutâneas em ratos *Wistar*, descrevendo as observações macroscópicas e microscópicas do extrato no processo cicatricial.

2 METODOLOGIA

2.1 COLETA DO MATERIAL

As folhas de *Psidium guajava L* foram coletadas na tarde do dia 01 de setembro de 2021 às 13:00, no Centro de Lazer Municipal Dr. Francisco Marco Junqueira Netto localizado na Av. Mariano Volpon, nº 2, no bairro Jardim Marina na cidade de Morro Agudo - São Paulo (CEP:14640-000) na latitude: -20.721899 e longitude: -48.051632 e, acondicionado em recipiente plástico até os laboratórios do Centro Universitário Barão de Mauá localizado na Rua Ramos de Azevedo, nº 423, no bairro Jardim Paulista (CEP: 14090-180) na cidade de Ribeirão Preto - São Paulo.

2.2 PREPARAÇÃO DO EXTRATO

O material *in natura*, foi lavado com água destilada para remoção de possíveis contaminantes e deixado secar ao ar livre. Foram selecionadas 100 g de folhas e trituradas com um processador doméstico Philips, modelo RI2134/41 (700 W). O material triturado permaneceu sob maceração por 48 h, temperatura controlada de 15°C e pressão normal. Após esse período, realizou-se a filtração simples obtendo-se o extrato aquoso, armazenado em frascos âmbar e mantido sob a mesma temperatura.

2.3 TESTES FITOQUÍMICOS

Os ensaios fitoquímicos com parte do extrato aquoso de *Psidium guajava L.*, teve como propósito a identificação de possíveis classes de compostos orgânicos biologicamente ativos: flavonóides, taninos, triptenos e/ou esteróides, saponinas, ácidos orgânicos, alcalóides, antraquinonas e glicosídeos cardiotônicos. As análises foram realizadas nos laboratórios do Centro Universitário Barão de Mauá, com eventuais adaptações necessárias, tendo como referência as metodologias descritas por: Ribeiro (2020), Costa (2011), Gomes; Martins e Almeida (2017), Menezes Filho e Castro (2019) e Kloss *et al.* (2016). Todos os ensaios foram feitos em triplicata.

2.3.1 Teste para Flavonóides

Uma alíquota de 5 mL do extrato aquoso foliar foi colocada em tubo de ensaio, acrescentou-se 1-3 gotas do reativo cloreto férrico 2%. A variação de cor entre verde, amarelo-castanho e violeta é indicativo de resultado positivo (RIBEIRO, 2020).

2.3.2 Teste para Taninos

Em tubo de ensaio colocou-se alíquota de 1 mL do extrato aquoso foliar. Em seguida, adicionou-se de 1 a 2 gotas do reativo acetato de cobre a 5%. A presença de precipitados escuros com tonalidades azul, verde ou castanho-avermelhado é indicativo da presença de taninos (RIBEIRO, 2020).

2.3.3 Teste para Triterpenos e/ou Esteróides

Colocou-se 2 mL do extrato em um tubo de ensaio com 5 mL de clorofórmio, filtrou-se e dividiu-se a parte orgânica em dois tubos sendo que, em ambos foram realizadas as reações de Libermann-Burchard e Salkoswki. É considerado resultado positivo para triterpenos quando a coloração permanece estável, enquanto para os esteroides há mudança na coloração (COSTA, 2011).

2.3.4 Teste para Saponinas

A determinação da presença de saponinas no extrato aquoso foliar seguiu metodologia proposta por Kloss *et al.* (2016) com modificações. Uma alíquota de 2 mL foi colocada em tubo de ensaio e adicionado 5 mL de água. Em seguida, o tubo foi agitado por 3 minutos e deixado em repouso. Sendo considerado resultado positivo a permanência da camada de espuma por mais de 30 minutos.

2.3.5 Teste para Ácidos Orgânicos

Transferiu-se 2 mL do extrato aquoso foliar de goiabeira para um tubo de ensaio no qual adicionou-se algumas gotas do reativo de Pascov. Sendo considerado o resultado positivo a descolorao do reagente (GOMES; MARTINS; ALMEIDA, 2017).

2.3.6 Testes para Alcalides

Em uma aliquota de 3 mL do extrato aquoso foi acrescido 5 mL de cido clordrico 5%. A soluo foi dividida em trs tubos de ensaios, com volumes iguais. Em seguida, houve o acrscimo de 6 gotas dos reativos de Mayer, Dragendorff e Bouchardat, separadamente, em cada tubo de ensaio e procedendo sequencialmente, com modificaes, segundo Barbosa *et al.* (2004). O resultado  considerado positivo se observado uma leve turbidez ou precipitado no fundo do tudo (GOMES; MARTINS; ALMEIDA, 2017).

2.3.7 Teste para Antraquinonas

Adicionou-se 0,5 mL do extrato em um tubo de ensaio e algumas gotas de hidroxido de sodio 0,5%. O resultado  positivo quando h o surgimento de colorao amarelada ou avermelhada (RIBEIRO, 2020).

2.3.8 Teste para Glicosdeos Cardiotnicos

O teste para glicosdeos cardiotnicos foi realizado conforme Menezes Filho e Castro (2019) com algumas adaptaes. Separou-se 5 mL do extrato e adicionou-se 5 mL de HCl 5%, filtrou-se e dividiu-se a soluo em dois tubos de ensaio contendo 2 mL cada. Realizou-se o teste no primeiro tubo com 1 mL do reativo de Baljet cujo resultado positivo corresponde ao surgimento de colorao roxa, laranja-roxeada ou violota. No segundo tubo adicionou 1 mL do reativo de Keller-Kiliani cujo resultado positivo corresponde  formao de um anel vermelho-acastanhado.

2.4 FORMULAO DO CREME BASE

A formulao do creme base est descrita na tabela 1, preparada com ligeiras modificaes, segundo Okamoto (2010).

Tabela 1- Formulação do creme base

Composição do creme base	Quantidade %m/m
Natrosol (hidroxietilcelulose)	2,22
Nipagin (metilparabeno)	0,11
Glicerina	11,11
Água destilada qsp	86,56

Fonte: os autores

2.5 PREPARAÇÃO DO CREME COM ATIVO

Em um gral limpo e seco, com auxílio de pistilo, foram misturados 80 g do creme base com 20 g do extrato aquoso foliar de goiabeira. A mistura ocorreu a frio até completa homogeneização. O creme com o ativo foi armazenado em frasco apropriado e acondicionado em geladeira a 5°C (VELASCO, RIBEIRO, 2001).

2.6 TRATAMENTO

Os animais foram distribuídos em 4 grupos contendo 6 animais em cada grupo:

C- Controle (negativo): recebeu curativo com solução salina a 0,9%.

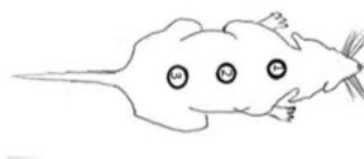
E: recebeu curativo com o creme de Extrato Bruto das folhas de goiabeira (*Psidium guajava L*)

V: recebeu curativo com o creme contendo apenas os veículos utilizados.

C+ Controle (positivo): recebeu curativo com Dersani (óleo de girassol).

Os animais foram anestesiados por via intramuscular com cloridrato de ketamina 100 mg/kg e cloridrato de xilazina 6 mg/kg. Em seguida realizou-se a tricotomia da região dorsal de cada animal. Após a anestesia e a padronização da lesão, foram realizados três cortes através de incisão, com auxílio de bisturi (cabo nº 3 e lâmina nº 15) na área circular demarcada (ver figura 1) de aproximadamente 1,0 cm que atingiu o tecido subcutâneo, com tesoura de íris reta de 11 cm e pinça de Adson, retirou-se o fragmento expondo-se a fásia dorsal muscular. Em seguida, foram iniciados os tratamentos propostos.

Figura 1 – Áreas dos cortes



Fonte: os autores.

As feridas foram analisadas diariamente de forma macroscópica de acordo com a evolução do processo de cicatrização que foi avaliado pela redução das áreas das lesões ao longo do tempo. A avaliação do processo de redução das lesões foi realizada através de medição com régua e imagens realizadas com câmera digital acoplada em haste fixa de metal, aos 0, 4, 7 e 14 dias de tratamento. Coletou-se fragmentos das feridas nos dias 4, 7 e 14. No quarto dia de tratamento foram coletados fragmentos com borda e centro da ferida da lesão nº 1 de todos os animais dos grupos C-, E, V e C+. No sétimo dia de tratamento foram coletados fragmentos com borda e centro da ferida da lesão nº 2 de todos os animais dos grupos C-, E, V e C+. Ao final do experimento, no décimo quarto dia de tratamento, coletou-se fragmentos da borda e centro das feridas da lesão nº 3 de todos os animais dos grupos C-, E, V e C+, seguido de sacrifício dos animais, conforme aprovação do Comitê de Ética Animal.

Para análise histológica, as amostras de pele dos animais dos grupos C-, E, V e C+ foram colocadas imediatamente em formol 10% por um período de 24h, para os procedimentos histotécnicos de rotina, corados pela hematoxilina e eosina.

O controle do peso dos animais também foi avaliado diariamente do início ao final dos tratamentos.

Os escores médios dos quatro tratamentos (controle negativo, controle positivo, veículo e extrato) e dos diferentes tempos (4, 7 e 14 dias), bem como das interações entre esses fatores foram comparados via Análise de Variância com dois fatores (ANOVA 2-way), seguida do teste *post-hoc* de comparações múltiplas duas-a-duas de Tukey para comparar efeitos de quaisquer fatores ou interações entre eles identificados pela realização da ANOVA como significativos. O nível de significância de todos os testes realizados foi 5%.

3 RESULTADOS E DISCUSSÃO

3.1 TESTES FITOQUÍMICOS

Constatou-se resultados positivos para os seguintes metabólitos: flavonóides, triptenos e/ou esteróides, saponinas e antraquinonas (Tabela 2). Por outro lado, obteve-se resultado negativo para as classes de taninos, ácidos orgânicos, alcaloides e glicosídeos cardiotônicos (Tabela 2). De forma geral, tais resultados estão de acordo com o relatado na literatura por Rocha *et al.* (2020), Okamoto (2010) e Rodrigues (2015) que relataram que compostos ativos como saponinas, triterpenos e flavonóides, entre outros, podem ser encontrados em diversas partes da espécie *Psidium guajava L.* incluindo a folha. Ressalta-

se ainda que na literatura os flavonóides estão relacionados com atividades cicatrizante, anti-oxidante e anti-inflamatória.

Todavia, as ausências de alcalóides e principalmente de taninos, que por sua vez, também é considerado um importante agente cicatrizante e anti-inflamatório foram diferentes dos resultados relatados na literatura por Rocha *et al.* (2020), Okamoto (2010) e Rodrigues (2015). Entretanto, Monteiro *et al.* (2005) afirmam que os taninos podem formar complexos insolúveis em água com proteínas e alcaloides o que pode ter impossibilitado a extração desses compostos diante da metodologia usada nesse presente estudo. Ainda assim, diversas variáveis como condições climáticas, tipo de solo, estágio de desenvolvimento da planta, forma de coleta, modo de preparo, entre outros, podem influenciar na composição química dos vegetais e portanto, devem ser consideradas na comparação de estudos entre plantas (ALBUQUERQUE; SOARES; OLIVEIRA, 2017).

Tabela 2 - Resultados dos ensaios fitoquímicos

Compostos	Resultados
Flavonóides	+
Taninos	-
Triterpenos e/ou Esteróides	+
Saponinas	+
Ácidos Orgânicos	-
Alcalóides	-
Antraquinonas	+
Glicosídeos Cardiotônicos	-

Fonte: os autores.

3.2 RESULTADOS MACROSCÓPICOS

O procedimento operatório e o tratamento pós-operatório transcorreram sem complicações. Todos os animais recuperaram-se bem da anestesia, demonstrando bom estado geral e atividades física e comportamental normais para a espécie.

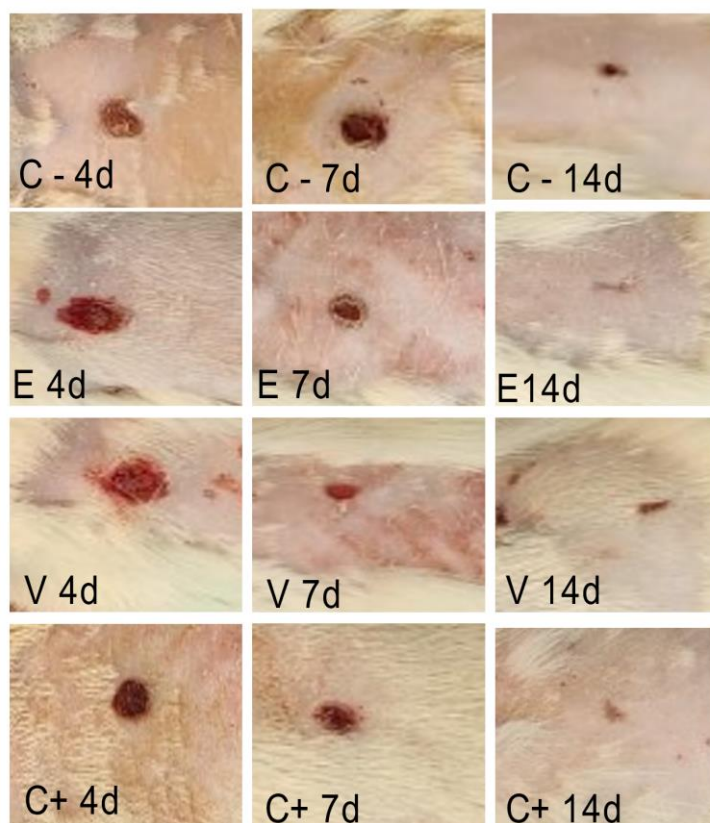
Aos 4 dias no grupo tratado com soro (C- 4d) não se observou área hiperêmica apenas uma crosta fina e clara, não se observou sangramento, edema e secreção; entretanto nos animais do grupo tratado com o veiculo (V 4d) verificou-se uma área maior, crosta fina e clara, no grupo tratado com o extrato (E 4d) área hiperêmica, sem crosta, porém sem sangramento, edema e secreção, e no grupo tratado com o Dersani (C+ 4d) observou-se uma área menor, pequena crosta seca escura.

Aos 7 dias no grupo tratado com soro (C- 7d) observou-se uma discreta área hiperêmica, com crosta fina, não se observou sangramento, edema e secreção; entretanto nos animais do grupo tratado com o veiculo (V 7d) verificou-se uma área hiperêmica

maior com crosta, no grupo tratado com o extrato (E 7d) não se observou área hiperêmica, com crosta, sem sangramento, edema e secreção, e no grupo tratado com o Dersani (C+ 7d) observou-se uma área menor, pequena crosta seca.

Aos 14 dias observou-se a área da lesão parcialmente fechada no grupo tratado com soro (C- 14d), no grupo tratado com o veículo (V 14d) a lesão está com uma área aberta, sem crosta ; no grupo tratado com o extrato (E 14d) lesão finamente fechada e no grupo (C+ 14d) tratado com Dersani, lesão finamente fechada. De forma geral, esses resultados estão de acordo com o relatado por Okamoto (2010), que observou uma evolução macroscópica semelhante com lesão fechada e em tempos semelhantes aos deste presente estudo nos grupos tratados com Dersani, gel e extrato de folhas de *Psidium guajava L.* Todavia, os resultados macroscópicos do grupo tratado com solução salina foram divergentes, uma vez que nesse presente estudo esse grupo apresentou uma lesão parcialmente fechada, enquanto em Okamoto (2010) a lesão estava macroscopicamente fechada.

Figura 2 – Evolução macroscópica da área total da lesão acompanhada por fotografias das áreas no 4º, 7º e 14º dias. Em C- : Grupo Controle Negativo (soro) , Em E: Grupo Tratado com Extrato de folha de goiabeira ; Em V: Grupo Tratado com o Veículo; Em C+ : Grupo Controle Positivo tratado com Dersani



Fonte: os autores.

3.3 RESULTADOS HISTOPATOLÓGICOS

Aos 4 dias de tratamento com a pomada de extrato de folha de goiabeira (E 4d) observou-se a presença de crosta fibrinoleucocitária aderida (asterisco) o mesmo aconteceu com os outros tratamentos (C- 4d) tratado com soro fisiológico, o grupo (V 4d) somente com o veículo e o grupo (C+ 4d) tratado com o Dersani os quais apresentaram crosta fibrinoleucocitária (asterisco) se desprendendo. Observou-se a presença de células de defesa (seta pontilhada) que caracteriza essa fase inflamatória.

Conforme Tazima; Vicente e Moriya (2008), a fase inflamatória se inicia logo após a lesão e pode durar cerca de 6 dias, sendo que, nesse período o sangramento inicial traz consigo plaquetas, fibrina e células de defesa formando a crosta fibrinoleucocitária. Nessa fase, as células de defesa têm a função de fagocitar partículas antigênicas e corpos estranhos, dentre tais células, destacam-se os monócitos, neutrófilos e macrófagos, sendo este último, o que predomina no final da fase inflamatória, pois é responsável por ativar elementos fundamentais da próxima fase como os fibroblastos e as células endoteliais. Resultados parecidos foram encontrados por Okamoto (2010) que observou a formação de infiltrados inflamatórios com polimorfonucleares em grupos tratados com Dersani, solução fisiológica e extrato glicólico de folhas de *Psidium guajava* em tempos análogos ao presente estudo.

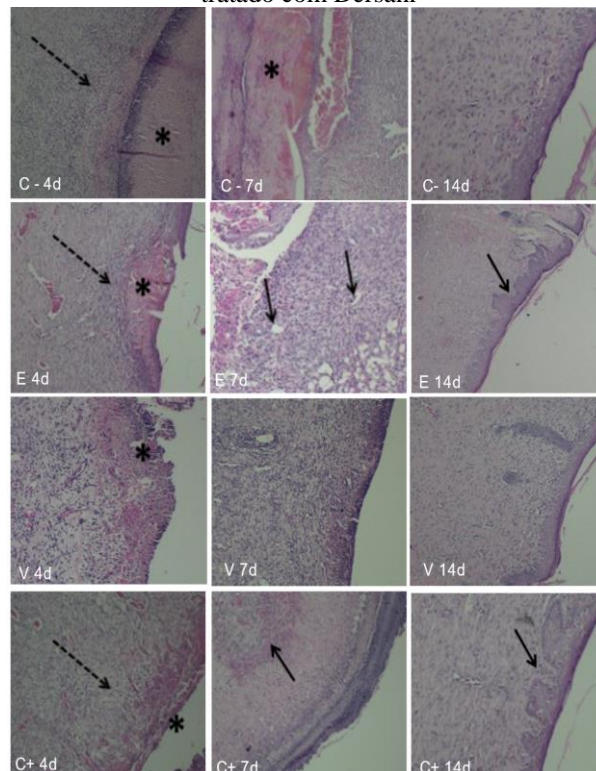
Aos 7 dias pode-se observar o uma evidente neovascularização nos grupos tratados com a pomada (E 7d) e tratados com Dersani (C+ 7d), esse aumento do suprimento sanguíneo e sua vasodilatação facilitam a migração de células inflamatórias como neutrófilos, macrófagos e linfócitos, elementos que fazem parte da fase inflamatória enquanto que no grupo (C- 7d) ainda se observam crosta fibrinoleucocitária e no grupo (V 7d) tratado com o veículo não se observa crosta fibrinoleucocitária.

Segundo Campos; Branco e Groth (2007), a fase proliferativa, inicia-se no 4º dia estendendo-se por até 2 semanas e é subdividida em 4 processos: angiogênese, epitelização, deposição de colágeno e formação de tecido de granulação. Sendo assim, a neovascularização encontrada nos grupos tratados com a pomada e com Dersani sugerem a formação de uma cicatriz mais eficaz, pois além de possibilitar um maior suporte das células inflamatórias e de fibroblastos, permite também uma maior nutrição do tecido propiciando um ambiente cicatrizante adequado. Esses resultados agregam ao que foi relatado por Okamoto (2010) e Faria *et al.* (2019) que notaram sinais de angiogênese em tempos parecidos ao tratar feridas cutâneas com Dersani e extrato glicólico de folhas de goiabeira e com extrato de casca do caule de *Psidium guajava*, respectivamente.

Aos 14 dias, pode-se observar uma reepitelização nas áreas das feridas em todas as feridas, diferenciando no número de camadas, maior em (E 14d e C+ 14d) com a formação de papilas dérmicas (seta preta), menor número de camadas no grupo controle negativo e sem a formação de papilas dérmicas (C- 14d) e no grupo tratado com o veículo (V 14d).

No período de epitelação, as células epiteliais são estimuladas por fatores de crescimento celulares, proliferam-se e migram da borda em direção a área da ferida, contraindo-a e reduzindo sua área (TAZIMA; VICENTE; MORIYA, 2008). Nesse presente estudo, observou-se uma camada epitelial mais espessa nos grupos tratados com o extrato e Dersani, tais resultados são compatíveis com os relatados por Faria *et al.* (2019) e Silva (2016) que avaliaram o processo de cicatrização em ratos utilizando extrato aquoso e etanólico de *Psidium guajava*, respectivamente. Esses autores afirmam que houve a formação de uma camada epitelial mais espessa e com maiores quantidades de fibra de colágeno em grupos tratados com os extratos de goiabeira em comparação com os tratamentos testados o que sugere uma maior resistência do tecido recém-formado o que caracteriza uma cicatrização mais rápida e eficiente.

Figura 3- Fotomicrografias dos aspectos histopatológicos das feridas com 4, 7, 14 dias de tratamento (H.E.) 10X. Em C- (controle negativo): grupo tratado com soro fisiológico; em E: grupo tratado com o extrato de folha de goiabeira; em V: grupo tratado com o veículo, em C+ (controle positivo): grupo tratado com Dersani

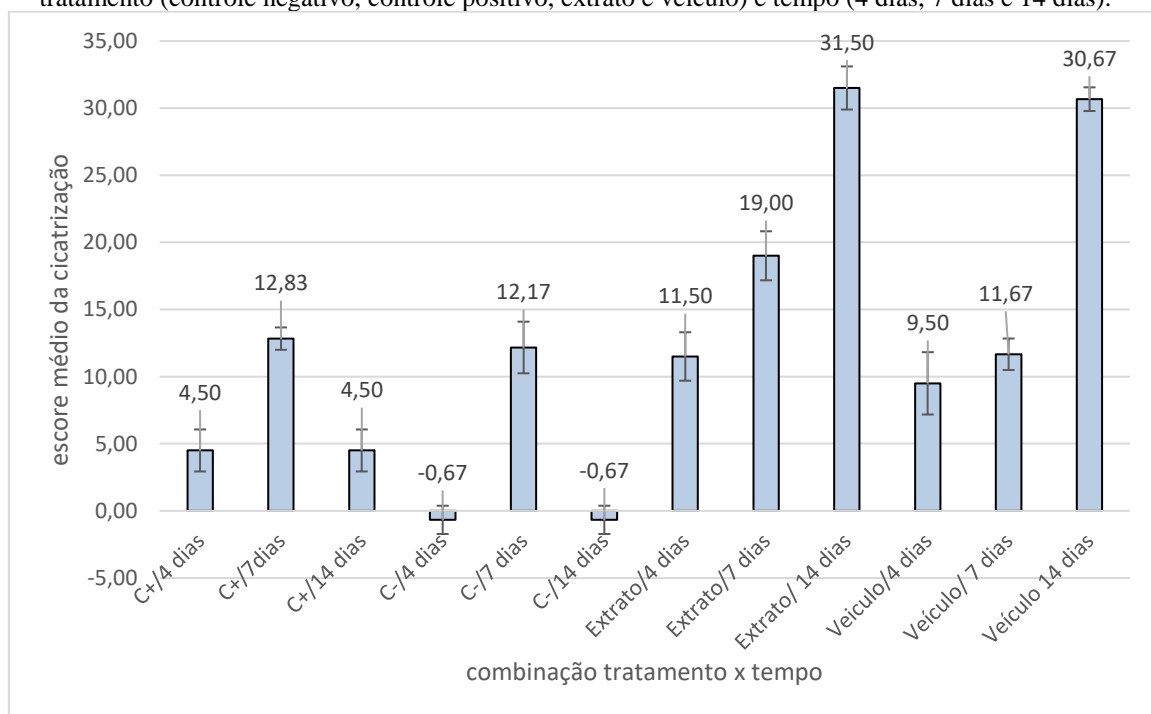


Fonte: os autores.

3.4 ANÁLISE ESTATÍSTICA

Os escores médios quatro tratamentos (controle negativo, controle positivo, veículo e extrato) e dos diferentes tempos (4, 7 e 14 dias), bem como das interações entre esses fatores foram comparados via ANOVA, que identificou o efeito da interação entre tratamento e tempo como sendo significativa ($p < 0,001$). Nesse caso, devem-se estudar os efeitos desta interação, e não os efeitos dos fatores isoladamente (Levine *et al.*, 2008, p. 386). As comparações múltiplas dos escores médios de cicatrização de todas as interações tratamento-tempo duas-a-duas foi realizada por meio do teste de Tukey. Os resultados são apresentados a seguir na figura 4 e no quadro 1.

Figura 4 – Escores médios e erro padrão da média de cicatrização das feridas das combinações de tratamento (controle negativo, controle positivo, extrato e veículo) e tempo (4 dias, 7 dias e 14 dias).



Fonte: os autores

Os tratamentos que promoveram maiores escores de cicatrização foram extrato por 14 dias e veículo por 14 dias, sendo que os escores médios desses dois tratamentos não diferiram significativamente entre si, mas foram, ambos, significativamente superiores aos escores médios de todos os outros tratamentos.

Os tratamentos que promoveram os menores escores de cicatrização foram os controles negativos por 4 e 14 dias (com efeitos iguais quando comparados entre si), seguidos dos controles positivos por 4 e 14 dias (com efeitos iguais quando comparados entre si, mas significativamente superiores aos dois primeiros).

Tanto com o extrato como com o veículo, observa-se o aumento sistemático dos escores de cicatrização com o passar do tempo, o que pode indicar a melhora da lesão com o passar do tempo, se esta receber alguma forma de medicamento. Quando o medicamento recebido foi o extrato, o aumento do escore médio de cicatrização foi significativo entre os 4 e os 7 dias, e também dentre os 7 e os 14 dias. Quando administrado apenas o veículo, o aumento do escore médio de cicatrização não foi estatisticamente significativo entre os 4 e os 7 dias (embora se observe aumento numérico), mas entre os 7 e os 14 dias esse aumento foi significativo. Tais resultados, indicam que tanto veículo quanto extrato possuem resultados equivalentes ao final do experimento, entretanto, a resposta cicatricial do extrato acontece mais rapidamente iniciando-se do 4º ao 14º dia, enquanto o veículo apresenta melhora mais tardia a partir do 7º ao 14º dia.

Quadro 1 – Resultados do teste de Tukey de comparações duas-a-duas entre as combinações de tratamento (controle positivo, controle negativo, extrato e veículo) e tempo (4 dias, 7 dias e 14 dias).

	C+ 4 dias	C+ 7 dias	C+ 14 dias	C- 4 dias	C- 7 dias	C- 14 dias	E 4 dias	E 7 dias	E 14 dias	V 4 dias	V 7 dias	V 14 dias
C+ 4 dias	-	0,014	1,000	0,433	0,035	0,433	0,078	<0,001	<0,001	0,484	0,064	<0,001
C+ 7 dias		-	0,014	<0,001	1,000	<0,001	0,999	0,189	<0,001	0,924	0,999	<0,001
C+ 14 dias			-	0,433	0,035	0,433	0,078	<0,001	<0,001	0,484	0,064	<0,001
C- 4 dias				-	<0,001	1,000	<0,001	<0,001	<0,001	<0,001	<0,001	<0,001
C- 7 dias					-	<0,001	1,000	0,094	<0,001	0,984	1,000	<0,001
C- 14 dias						-	<0,001	<0,001	<0,001	<0,001	<0,001	<0,001
E 4 dias							-	0,043	<0,001	0,999	1,000	<0,001
E 7 dias								-	<0,001	0,003	0,052	<0,001
E 14 dias									-	<0,001	<0,001	0,999
V 4 dias										-	0,997	<0,001
V 7 dias											-	<0,001
V 14 dias												-

Fonte: os autores

C+: Controle positivo; C-: Controle negativo; E: Extrato; V: Veículo

Em vermelho: Diferença entre as médias das interações tempo/tratamento estatisticamente significativa.

4 CONCLUSÃO

Diante da comparação e análise dos resultados macroscópicos, microscópicos e estatísticos do processo de cicatrização em todos os grupos, conclui-se que no tratamento

com extrato aquoso de folhas de *Psidium guajava L.*, houve uma intensificação da cicatrização das feridas e da reparação tecidual que pôde ser observada desde o 4º dia até o 14º dia.

Os resultados observados na cicatrização, assim como os obtidos em relação aos metabólitos secundários agregam e confirmam os descritos na literatura científica. Ressalta-se ainda que é de extrema relevância fornecer dados sobre a caracterização fitoquímica desse vegetal e conseqüentemente investigar as propriedades biológicas da espécie *Psidium guajava L.* visto que tais informações podem contribuir na investigação e no desenvolvimento de alternativas terapêuticas para a saúde humana de forma geral.

REFERÊNCIAS

- ALBUQUERQUE, F. H. C.; SOARES, K. da S.; OLIVEIRA, M. A. S. Atividade antimicrobiana *in vitro* dos extratos aquosos, hidroalcoólicos e alcoólicos das folhas de espécies da família Myrtaceae frente à cepas de bactérias de interesse. **Rev. Ciênc. Méd. Biol.**, Salvador, v. 16, n. 2, p. 139–145, maio-ago, 2017. Disponível em: <https://periodicos.ufba.br/index.php/cmbio/article/view/17989>. Acesso em: 7 fev. 2022.
- ALVES, P. M. *et al.* Atividade antifúngica do extrato de *Psidium guajava* Linn. (goiabeira) sobre leveduras do gênero *Candida* da cavidade oral: uma avaliação *in vitro*. **Rev. Bras. Farmacogn.**, [S.l.], v. 16, n. 2, p. 192-196, abr-jun, 2006. Disponível em: <https://www.scielo.br/j/rbfar/a/9HdGYbYnvXV3xtPxzj5PZQM/?format=pdf&lang=pt>. Acesso em: 07 fev. 2022.
- BARBOSA, W. L. R. *et al.* **Manual para análise fitoquímica e cromatográfica de extratos vegetais**. Belém: UFPA, 2004.
- BRASIL. Ministério da Saúde. **Política Nacional de Práticas Integrativas e Complementares no SUS – PNPIC-SUS**. 2. ed. Brasília, DF: Ministério da Saúde, 2015. Disponível em: http://bvsms.saude.gov.br/bvs/publicacoes/politica_nacional_praticas_integrativas_complementares_2ed.pdf. Acesso em: 05 fev. 2022.
- BRITO FILHO, S. B. de. *et al.* Análise da cicatrização na linha alba com uso de extrato aquoso de *Orbignya phalerata* (babaçu). Estudo controlado em ratos. **Acta Cirúrgica Brasileira**, [S.l.], v. 21, n. 3, p.76-88, 2006. Disponível em: <https://www.scielo.br/j/acb/a/wLBj9jwx7BZ57hJJN8DwQFk/?format=pdf&lang=pt>. Acesso em: 31 jan. 2022.
- CAMPOS, A. C. L.; BRANCO, A. B-; GROTH, A. K. Cicatrização de feridas. **Arq. Bras. Cir. Dig.**, São Paulo, v. 20, n. 1, p. 51-58, 2007. Disponível em: <https://www.scielo.br/j/abcd/a/wzTtGHxMQ7qvkBbqDLkTF9P/?lang=pt#>. Acesso em: 31 jan. 2022.
- COSTA, T. A. de C. **Perfil fitoquímico de materiais biológicos usados em dessalinizador caseiro de água salobra**. Orientadora: Vânia Palmeira Campos. 2011. 116 f. Dissertação (Mestrado em Química) – Instituto de Química, Universidade Federal da Bahia, Salvador, 2011. Disponível em: <https://repositorio.ufba.br/handle/ri/10676>. Acesso em: 13 fev. 2022.
- DUARTE, M. do R.; PAULA, F. M. de. Morfodiagnose de *Psidium guajava* L., Myrtaceae. **Visão Acadêmica**, Curitiba. v. 6, n. 2, p. 53-60, jul-dez, 2005. Disponível em: <https://revistas.ufpr.br/academica/article/view/6112/4370>. Acesso em: 04 fev. 2022.
- FARIA, J. M. G. de. *et al.* Potencial de cicatrização da *Psidium guajava* e *Myrciaria cauliflora* em feridas cutâneas: avaliação histológica em estudo de modelo experimental. **Salusvita**, Bauru, v. 38, n. 4, p. 939-958, 2019. Disponível em: https://secure.unisagrado.edu.br/static/biblioteca/salusvita/salusvita_v38_n4_2019/salusvita_v38_n4_2019_art_06.pdf. Acesso em: 15 mar. 2022.

GOMES, N. M.; MARTINS, R. L.; ALMEIDA, S. S. M. da S. de. Análise preliminar fitoquímica do extrato das folhas de *Nehphorolepis pectinata*. **Estação científica (UNIFAP)**, Macapá, v.7, n.1, p.77-85, jan-abr, 2017. Disponível em: <https://periodicos.unifap.br/index.php/estacao/article/view/1524>. Acesso em: 13 fev. 2022.

KLOSS, L. C.; ALBINO, A. M.; SOUZA, R. G.; LIMA, R. A. Identificação de classes de metabolitos secundários do extrato etanólico de *Piper umbellatum* L. (Piperaceae). **South American Journal of Basic Education, Technical and Technological**, [S.l.], v. 3, n. 2, p. 118-128, 2016. Disponível em: <https://periodicos.ufac.br/index.php/SAJEBTT/article/view/468>. Acesso em: 14 fev. 2022.

LEVINE, D. M. *et al.* **Estatística: teoria e aplicações**. 5. ed. Rio de Janeiro: LTC, 2008. 752 p.

MACIEL, M. A. M. *et al.* Plantas medicinais: a necessidade de estudos multidisciplinares. **Quim. Nova**, [S.l.], v.25, n.3, p.429-438, 2002. Disponível em: <https://www.scielo.br/j/qn/a/tgsYhzfzBs3pDLQ5MtTnw9c/?format=pdf&lang=pt>. Acesso em: 06 jan .2022

MENEZES FILHO, A. C. P. de.; CASTRO, C. F. de S. Identificação das classes de metabólitos secundários em extratos etanólicos foliares de *Campomanesia adamantium*, *Dimorphandra mollis*, *Hymenaea stigonocarpa*, *Kielmeyera lathrophytum* e *Solanum lycocarpum*. **Estação científica (UNIFAP)**, Macapá, v.9, n.1, p.89-101, jan-mar, 2019. Disponível em: <https://periodicos.unifap.br/index.php/estacao/article/view/4074>. Acesso em: 13 fev. 2022.

MONTEIRO, J. L. *et al.* Taninos: uma abordagem da química à ecologia. **Quim. Nova**, [S.l.], v. 28, n.5, p. 892-896, 2005. Disponível em: <https://www.scielo.br/j/qn/a/YJDjDfvLBpkkbFXML3GPjdt/?lang=pt#>. Acesso em: 10 mar. 2022.

OKAMOTO, M. K. H. **Estudo das atividades cicatrizante e antimicrobiana do extrato glicólico e do gel de *Psidium guajava* L. e estudo da estabilidade do gel**. Orientador: Elfriede Marianne Bacchi. 2010. 118 f. Dissertação (Mestrado em Insumos Farmacêuticos) – Faculdade de Ciências Farmacêuticas, Universidade de São Paulo, São Paulo, 2010. Disponível em: <https://www.teses.usp.br/teses/disponiveis/9/9138/tde-26032010-160651/pt-br.php>. Acesso em: 07 fev. 2022.

OLIVEIRA, I. P de. *et al.* Cultivo da goiabeira: do plantio ao manejo. **Revista Faculdade Montes Belos**, [S.l.], v. 5, n. 4, p. 137-156, 2012. Disponível em: <http://revista.fmb.edu.br/index.php/fmb/article/view/92>. Acesso em: 04 fev. 2022.

RIBEIRO, C. L. **Análise fitoquímica, toxicidade e avaliação das atividades antioxidante e antimicrobiana das folhas de *Virola sebifera* (Aubl.)**. Orientador: Prof. Dr^a Elisandra Scapin. 2020. 100 f. Dissertação (Mestrado em Ciências do Ambiente) – Universidade Federal do Tocantins, Palmas, 2020. Disponível em: <http://repositorio.uft.edu.br/handle/11612/2106>. Acesso em: 13 fev. 2022.

ROCHA, S. F. da. *et al.* Aspectos característicos, químicos e funcionais da espécie *Psidium guajava* L.: um estudo bibliográfico. **Journal of Biotechnology and Biodiversity**, [S.l.], v. 8, n. 4, p. 326-332, 2020. Disponível em: <https://sistemas.uft.edu.br/periodicos/index.php/JBB/article/view/9387/18031>. Acesso em: 10 mar. 2022.

RODRIGUES, N. R. **Potencial protetor do Extrato de *Psidium guajava* frente à toxicidade induzida pelo organosfosforado Clorpirifós em *Drosophila melanogaster*.** Orientador: Jeferson Luis Franco. 2015. 74 f. Dissertação (Mestrado em Ciências Biológicas) – Universidade Federal do Pampa, São Gabriel, 2015. Disponível em: <https://dspace.unipampa.edu.br/handle/riu/560>. Acesso em: 10 mar. 2021.

SILVA, A. B. da. **Ação cicatrizante e atividade antibacteriana a estirpes de *Staphylococcus* resistentes do extrato etanólico de *Psidium guajava*.** Orientador: Álvaro Aguiar Coelho Teixeira. 2016. 77 f. Dissertação (Mestrado em Ciência Animal Tropical) – Universidade Federal Rural de Pernambuco. Recife, 2016. Disponível em: <http://www.tede2.ufrpe.br:8080/tede2/handle/tede2/5129>. Acesso em: 13 mar. 2022.

TAZIMA, M. de F. G. S.; VICENTE, Y. de M. de A.; MORIYA, T. Biologia da ferida e cicatrização. **Revista de Medicina**, Ribeirão Preto- SP, v. 3, n. 41, p.259-264, 2008. Disponível em: <https://www.revistas.usp.br/rmrp/article/view/271/272>. Acesso em: 31 jan. 2022.

VELASCO, M. V. R.; RIBEIRO, M. E. Guia didático de fórmulas cosméticas e cosmecêuticas. 4. ed. São Paulo: Faculdade de Ciências Farmacêuticas da Universidade de São Paulo, 2001.