

Aspectos anatomopatológicos do paciente portador de Pneumonia

Anatomopathological aspects of the patient with Pneumonia

DOI:10.34117/bjdv8n9-022

Recebimento dos originais: 25/07/2022

Aceitação para publicação: 31/08/2022

Kaiza Vilarinho da Luz

Médica

Instituição: Universidade Estadual do Maranhão (UEMA)

Endereço: Av. Oeste Externa, 2220, São Cristovao, São Luís - MA

E-mail: kaizavilarinho@gmail.com

Stephanie Ferro Schultheis

Graduando em Medicina

Instituição: Universidade do Oeste Paulista (UNOESTE)

Endereço: R. Luís Maniero, 270

E-mail: stephaniefs001@hotmail.com

Alyce Garcia Meneses

Médica pelo Centro Universitário de Belo Horizonte (UNIBH)

E-mail: alyce.garcia02@gmail.com

Ricardo Mesquita de França

Médico

Instituição: Universidade Estadual do Maranhão (UEMA)

Endereço: Av. Oeste Externa, 2220, São Cristovao, São Luís - MA

E-mail: ricardomesq35@gmail.com

Anderson Ricardo Cantareli da Silva

Médico

Instituição: Universidade do Extremo Sul Catarinense (UNESC)

Endereço: Av. Universitária, 1105, Universitário, Criciúma - SC, CEP: 88806-000

E-mail: andersoncantareli@live.com

Jamilly Alves Padilha

Médica Graduada

Instituição: Universidade Federal do Pará (UFPA)

Endereço: R. Augusto Corrêa, 01, Guamá, Belém - PA, CEP: 66075-110

E-mail: jamillypadilha@hotmail.com

Jessica Reis Lopes

Graduando em Medicina

Instituição: Centro Universitário Tocantinense Presidente Antônio Carlos

Endereço: Av. Filadélfia, Nº 568, Setor Oeste, CEP: 77816-540, Araguaína - TO

E-mail: jessica123reis2017@gmail.com

Soraya de Paula Almeida Rezende

Mestrando do Curso de Políticas Públicas em Saúde
Instituição: Emescam

Endereço: Av. Nossa Sra. da Penha, 2190, Bela Vista, Vitória - ES, CEP: 29027-502
E-mail: sorayaarezende@gmail.com

Erval Antônio de Rezende

Médico Cirurgião Geral Pneumologista, Cirurgião Torácico e Pneumologista.
Instituição: Faculdade Metropolitana São Carlos (FAMESC)

Endereço: Av. Gov. Roberto Silveira, 910, Novo, Bom Jesus do Itabapoana - RJ,
CEP: 28360-000
E-mail: ervalrezende@bol.com.br

Severino Veras de Oliveira Júnior

Médico

Instituição: Universidade Iguazu

Endereço: Av. Abílio Augusto Távora, 2134, Luz, Nova Iguaçu - RJ, CEP: 26260-045
E-mail: juniorveras_oliveira@hotmail.com

Patricia Vastres Vieira da Silva

Médica

Instituição: Centro Universitário Metropolitano da Amazônia (UNIFAMAZ)

Endereço: Av. Visc. de Souza Franco, 72, Reduto, Belém - PA, CEP: 66053-000
E-mail: patricia.vastres@gmail.com

Carlos Felype de Oliveira Pena

Graduando em Medicina

Instituição: Universidade Federal de Fortaleza (UNIFOR)

Endereço: Av. Washington Soares, 1321, Edson Queiroz, Fortaleza - CE,
CEP: 60811-905
E-mail: felype.pena@hotmail.com

Matheus Bezerra Camelo Leite

Médico

Instituição: Universidade Federal Rural do Semiárido (UFERSA)

Endereço: Rua Francisco Mota Bairro, 572, Pres. Costa e Silva, Mossoró - RN,
CEP: 59625-900
E-mail: matheus.bez@hotmail.com

Gabriel Castro Taumaturgo

Médico

Instituição: Universidade Federal Rural do Semiárido (UFERSA)

Endereço: Rua Francisco Mota Bairro, 572, Pres. Costa e Silva, Mossoró - RN,
CEP: 59625-900
E-mail: gabrielctau@gmail.com

José Rodolfo Rocha Campos

Médico

Instituição: Universidade Católica de Pernambuco

Endereço: R. do Príncipe, 526, Boa Vista, Recife - PE, CEP: 50050-900

E-mail: rodolfocampos01@gmail.com

Waléria Vidal Luciano

Médica

Instituição: Faculdade de Medicina Estácio de Juazeiro do Norte

Endereço: Av. Ten. Raimundo Rocha, 515, Cidade Universitária, Juazeiro do Norte - CE, CEP: 63048-080

E-mail: walvidal138@gmail.com

Thaís Vidal Luciano

Graduando em Medicina

Instituição: Faculdade Estácio de Alagoinhas

Endereço: Avenida Linha Verde, S/N, Alagoinhas Velha – BA, 504, km 01, Alagoinhas - BA

E-mail: thaisvidal.luciano@gmail.com

Endy Souza Silva

Graduando em Medicina

Instituição: Centro Universitário Alfredo Nasser (UNIFAN)

Endereço: Av. Bela Vista, 26, Jardim Esmeraldas, Goiânia - GO, CEP: 74905-020

E-mail: endyth1@gmail.com

Israel de Lima França

Médico

Instituição: Universidad Politécnica Y Artística Del Paraguay (UPAP)

Endereço: Av. San Jose, Cd. del Este, Paraguai

E-mail: llimaisrael@hotmail.com

Anna Paulla de Carvalho do Nascimento Castro

Médica

Instituição: Centro Universitário UniFTC

Endereço: Av. Luís Viana Filho, 8812, Paralela, Salvador - BA, CEP: 41741-590

E-mail: Paullacncastro@gmail.com

Ailton Gomes de Abrantes

Médico

Instituição: Faculdade de Medicina Nova Esperança (FAMENE)

Endereço: Av. Frei Galvão, 12, Gramame, João Pessoa - PB, CEP: 58067-698

E-mail: ailtongabrantes@gmail.com

Igor Furlan Kelher

Médico

Instituição: Escola Superior de Ciências da Santa Casa de Misericórdia de Vitória (EMESCAM)

Endereço: Av. Nossa Sra. da Penha, 2190, Bela Vista, Vitória - ES, CEP: 29027-502

E-mail: igorkelher@hotmail.com

André Chaves Calabria

Graduando em Medicina

Instituição: Universidade do Planalto Catarinense (UNIPLAC)

Endereço: Av. Mal. Castelo Branco, 170, Universitário, Lages - SC, CEP: 88509-900

E-mail: andre.calabria@hotmail.com

Luiz Paulo Mendonça Goulart

Graduando em Medicina

Instituição: Centro Universitário de Belo Horizonte (UniBH)

Endereço: Av. Professor Mário Werneck, 1685, Buritis, Belo Horizonte - MG,

CEP: 30575-180

E-mail: luizpaulomgoulart@gmail.com

Deivam São Leão Leite

Médico

Instituição: Universidade Estadual de Feira de Santana (UEFS)

Endereço: Av. Transnordestina, S/N, Feira de Santana, Novo Horizonte - BA,

CEP: 44036-900

E-mail: dsleao.farma@gmail.com

Valentina Moraes Dias

Médica

Instituição: Universidade Federal do Ceará (UFC)

Endereço: Av. da Universidade, 2853, Benfica, Fortaleza - CE, CEP: 60020-181

E-mail: valentinamdias08@gmail.com

Mizael da Silva

Médico

Instituição: Universidad Cristiana de Bolívia

Endereço: Av. Perimetral, 411, Santa Cruz de la Sierra, Bolívia

E-mail: mizaelsilva_palmares@outlook.com

Jenny Maldonado Moreno

Médica

Instituição: Universidad Cristiana de Bolívia (UCEBOL)

Endereço: Av. Perimetral, 411, Santa Cruz de la Sierra, Bolívia

E-mail: jennymaldonado966@gmail.com

Rafael Leituga de Carvalho Cavalcante

Graduando

Instituição: Universidade Estácio de Sá - Campus Presidente Vargas

Endereço: Av. Pres. Vargas, 642, Centro, Rio de Janeiro - RJ, CEP: 20071-001

E-mail: rafaleituga@gmail.com

Daniel Checchinato

Graduando

Instituição: Universidade Federal de Lavras

Endereço: Aqueita Sol, Lavras - MG, CEP: 37200-900

E-mail: Checchinatovet@yahoo.com.br

Erly Fernando Ferreira Dantas

Graduando em Medicina

Instituição: Centro Universitário de Valença CESVA - Fundação Educacional dom
André Arcoverde

Endereço: R. Srg. Vitor Hugo, 161, Fatima, Valença - RJ, CEP: 27600-000

E-mail: Erlyfernando@hotmail.com

Adelcio Machado dos Santos

Pós-Doutor em Gestão de Conhecimento

Instituição: Universidade Federal de Santa Catarina, (UFSC)

Endereço: R. Eng. Agrônomo Andrei Cristian Ferreira, S/N, Trindade,

Florianópolis - SC, CEP: 88040-900

E-mail: adelciomachado@gmail.com

RESUMO

A pneumonia condiz a uma condensação inflamatória aguda dos alvéolos e/ou infiltração tecidual intersticial pulmonar que resulta da ação de células inflamatórias em resposta a injúrias de um determinado agente microbiano. A patologia conforme o local de aquisição, o padrão de comprometimento, o agente etiológico são determinantes para o quadro clínico, lesões e achados radiográficos. O seguinte artigo objetivou descrever através da revisão bibliográfica, os aspectos gerais da pneumonia com foco em abordar os aspectos anatomopatológicos desta enfermidade. Trata-se de um estudo qualitativo de revisão narrativa, elaborado para abordar sobre os aspectos anatomopatológicos do paciente portador de pneumonia. É composta por uma análise ampla da literatura, e com uma metodologia rigorosa e replicável ao nível de reprodução de dados e questões quantitativas para resoluções específicas. Conforme as informações disponíveis na literatura, elucida-se que os pulmões contam com um aparato de mecanismos de defesa. Mas, mediante injúrias e agentes agressores geram um desequilíbrios e posteriormente originam condições que favorecem doenças respiratórias. A pneumonia possui vários agentes etiológicos, e de acordo com este, distintos padrões de acometimento pulmonar e achados radiográficos irão se manifestar.

Palavras-chave: ensino em saúde, pneumonia, infecção pulmonar.

ABSTRACT

Pneumonia is an acute inflammatory condensation of the alveoli and/or pulmonary interstitial tissue infiltration that results from the action of inflammatory cells in response to injuries from a particular microbial agent. The pathology according to the site of acquisition, the pattern of involvement, the etiologic agent are determinant for the clinical picture, lesions and radiographic findings. The following article aimed to describe, through a bibliographic review, the general aspects of pneumonia with a focus on approaching the anatomopathological aspects of this disease. This is a qualitative narrative review study, designed to address the anatomopathological aspects of patients with pneumonia. It is composed of a broad analysis of the literature, and with a rigorous and replicable methodology at the level of data reproduction and quantitative questions for specific resolutions. According to the information available in the literature, it is clarified that the lungs have an apparatus of defense mechanisms. But, through injuries and aggressive agents, they generate an imbalance and later give rise to conditions that favor respiratory diseases. Pneumonia has several etiologic agents, and according to this, different patterns of pulmonary involvement and radiographic findings will manifest.

Keywords: health education, pneumonia, pulmonary infection.

1 INTRODUÇÃO

Os pulmões são órgãos de notável interação entre o ambiente externo e interno do indivíduo. Por meio de uma área de permuta gasosa e de metabólitos de aproximadamente 100 m², estimativa de um indivíduo adulto, ocorrem absorção de oxigênio e sua ligação à hemoglobina, efetua-se a liberação da maior parte do gás carbônico fabricado no organismo sendo efetivadas importantes reações no metabolismo de hormônios; como a conversão de angiotensina I em angiotensina II e inativação de xenobióticos. Esses fenômenos ocorrem devido a uma grande especialização celular e histoarquitetural, a qual possibilita a filtração do ar inspirado, a manutenção da estabilidade mecânica de centenas de milhões de alvéolos, o fluxo de fluidos e gases através da barreira alveolocapilar e a adequada distribuição de todo o débito cardíaco direito ao longo do parênquima alveolar, de modo a permitir eficiente relação entre ventilação e perfusão (ROCHA, 2022).

As infecções pulmonares possuem inúmeras causas, que abordam as bactérias, vírus ou fungos. O agente etiológico geralmente varia com a forma de exposição, o status clínico do paciente como a imunidade e a faixa etária. Ressaltando que cada agente etiológico manifesta distintos indícios patológicos e radiográficos (CARVALHO, 2022)

A pneumonia se trata de um processo inflamatório acompanhado de consolidação do parênquima pulmonar e expressão clínica. Nesta enfermidade, os bronquiolos respiratórios e alvéolos são ocupados na íntegra por exsudato inflamatório, prejudicando a hematose (FILHO, 2021).

O seguinte artigo objetivou descrever através da revisão bibliográfica de literatura, os aspectos gerais da pneumonia com foco em abordar os aspectos anatomopatológicos desta enfermidade.

2 METODOLOGIA

Trata-se de um estudo qualitativo de revisão narrativa, elaborado para abordar sobre os aspectos anatomopatológicos do paciente portador de pneumonia. É composta por uma análise ampla da literatura, e com uma metodologia rigorosa e replicável ao nível de reprodução de dados e questões quantitativas para resoluções específicas. Ressaltando, que esta opção é fundamental para a aquisição e atualização do conhecimento sobre a temática específica, evidenciando novas ideias, métodos e subtemas na literatura

escolhida. Por ser uma análise bibliográfica a respeito de uma abordagem geral da pneumonia e seu impacto para a saúde comunitária, foram recuperados artigos indexados nas bases de dados Scientific Electronic Library Online (SciELO), Periódicos Capes, Biblioteca Virtual em Saúde (BVS), MEDLINE, Google Acadêmico, LILACS, Sociedade Brasileira de Pneumologia e Tisiologia, Cochrane Library, American Thoracic Society, Centro de Informação de Recursos Educacionais (ERIC) durante o mês de junho de 2022, tendo como período de referência os últimos 5 anos. Foram empregados os termos de indexação ou descritores pneumonia, infiltração pulmonar e hepatização, isolados e de forma combinada. O critério utilizado para inclusão das publicações era ter as expressões utilizadas nas buscas no título ou palavras-chave, ou ter explícito no resumo que o texto se relaciona à aspectos anatomopatológicos da pneumonia com fatores que justifiquem os diferentes tipos de lesão e indícios radiográficos. Os artigos descartados não apresentavam o critério de inclusão estabelecido e/ou apresentavam duplicidade, ou seja, publicações recuperadas em mais de uma das bases de dados. Também foram excluídas dissertações e teses. Após terem sido restauradas as informações alvo, foi conduzida, inicialmente, a leitura dos títulos e resumos, junto de intensa exclusão de publicações nessa etapa. Posteriormente, foi feita a leitura completa dos 31 textos. Como eixos de análise, buscou-se inicialmente classificar os estudos quanto às particularidades da amostragem, agrupando aqueles cujas amostras são referentes a fisiopatologia e a associação com as manifestações clínicas, critérios diagnósticos e aqueles cujas amostras são sobre a terapêutica e os impactos que a doença gera além do âmbito da saúde. A partir daí, prosseguiu-se com a análise da fundamentação teórica dos estudos, bem como a observação dos caracteres gerais dos artigos, tais como ano de publicação e língua, seguido de seus objetivos. Por fim, realizou-se a apreciação da metodologia aplicada, resultados obtidos e discussão.

3 RESULTADOS E DISCUSSÃO

A busca dos artigos que compuseram este estudo identificou 200 referências associadas aos aspectos anatomopatológicos da pneumonia nas bases de dados referidas, das quais 25 publicações foram incluídas na revisão. Entre os estudos selecionados, 10 artigos são de abordagem teórica, dois artigos são relatos de caso e 2 são de estudo transversal. Observou-se a prevalência de publicações no idioma inglês, representando 84% do total, quando equiparada ao espanhol (9,6%) e português (6,4%).

No decorrer do presente estudo, foram encontrados inúmeras fontes e artigos de revisão que discutiam sobre as diversas características e implicações da pneumonia. Este fato possivelmente reflete a acessibilidade em se estabelecer um meio narrativo para agrupar as pesquisas existentes relacionadas ao tema, visto que estas publicações são muito abordadas.

De modo a organizar o produto do levantamento de artigos, optou-se pela divisão propedêutica da pneumonia em subtópicos essenciais para se compreender sobre seu desenvolvimento, como os aspectos anatômicos fisiológicos, formas de acometimento, os agente etiológico e o quadro clínico correspondente.

4 PULMÃO

Os pulmões possuem dois compartimentos principais que são o segmento de condução de gases e o território de trocas gasosas. O ar inspirado urge por condicionamento prévio para alcançar o território de trocas gasosas. O aquecimento até 37°C, a saturação com vapor de água e a retenção de partículas e microrganismos do ar oriundo do meio externo são necessários para a regulação da homeostase alveolar. Tais processos ocorrem no sítio de condução de gases, que se inicia nas vias aéreas superiores e finda com o aparecimento dos primeiros alvéolos, nos bronquíolos respiratórios. Se considerada a traqueia como ponto de referência, uma pessoa têm, em média, 16 gerações de vias aéreas até que o último segmento do território envolvido exclusivamente com condução de gases, denominado bronquíolo terminal seja alcançado. A partir do bronquíolo terminal, surge a unidade funcional do território de trocas gasosas, conhecido como ácino pulmonar, representado pelo grupo de vias aéreas e alvéolos ventilados por um bronquíolo respiratório. A localização da demarcação funcional entre troca e condução de gases é significativa, em razão de enfermidades dos segmentos proximais aos bronquíolos respiratórios geralmente prejudicam a ventilação pulmonar, ao passo que os processos patológicos do território de trocas geram implicações fisiopatológicas por distúrbios na difusão ou alteração na relação entre ventilação e perfusão. Um conjunto de três a cinco bronquíolos terminais adjacentes e seus ácinos forma o lóbulo pulmonar, que fica delimitado por finos septos de tecido conjuntivo e pode ser reconhecido macroscopicamente (ARROYO, 2021).

O desequilíbrio dos mecanismos de defesa ou a hipersolicitação destes por injúrias, origina condições que favorecem doenças respiratórias. Exemplificado por distúrbios no transporte mucociliar e aumento compensatório na retirada de secreções

pelo mecanismo de tosse são os preditores clínicos mais relevante tanto da bronquite crônica como nas demais doenças inflamatórias crônicas das vias aéreas, como bronquiectasia ou fibrose cística; ativação excessiva da resposta broncoconstritora representa o evento mais característico da asma brônquica (ROCHA, 2022).

Se um patógeno ou um estímulo inflamatório não é eliminado pelo sistema mucociliar e alcança a superfície epitelial dos pulmões, entra em ação a reação imune inata. Esta depende de um número limitado de receptores geneticamente determinados que reconhecem estruturas conservadas de grandes grupos de microrganismos. O sistema imunitário desenvolveu-se para reconhecer componentes de patógenos conservados e essenciais para a virulência e viabilidade destes e que, portanto, são menos sujeitos a modificações. Estes elementos moleculares patógeno-específicas são denominados genericamente padrões moleculares associados a patógenos e os receptores que os reconhecem são os receptores de reconhecimento de padrão (ROCHA, 2022).

5 PNEUMONIA

Se desenvolve, devido à uma tríade de ocorrências. A pneumonia adquirida na comunidade é mais comum em pessoas sem histórico de implicações imunológicas prévias. A hospitalar, se manifesta nos portadores de suscetibilidade a patógenos existentes no meio hospitalar, já a oportunista acomete os imunodeprimidos (MELO, 2021).

5.1 INFECCÃO

A instalação infecciosa do parênquima pulmonar envolve um trio composto pela patogenicidade do agente, meios de defesa e a reação do hospedeiro. Ressaltando, que a frágil estabilidade na relação entre um agente infeccioso e os meios de apraço do pulmão de modo contínuo pode ser abalado. Com destaque para os fatores de suscetibilidade para esse evento que são a administração crônica de antibióticos de espectro amplo, promovendo a patogenicidade e a seleção de organismos resistentes. A abrangência da metodologia diagnóstica e intervenções terapêuticas invasivas originando meios de ascensão para os microrganismos ao inibir a barreira física. O estado de imunossupressão acompanhado de patologias como a Síndrome da Imunodeficiência Adquirida (HIV) e demais condições como pós-transplante e terapêutica de doenças autoimunes, favorecendo a infectividade de agentes comuns e oportunistas (CARVALHO, 2022).

Porcentagem considerável das bactérias que acarretam a pneumonia são naturais da orofaringe. Estas podem ascender os alvéolos através de secreções, aspiração de patógenos, disseminação hematogena ou por via direta. Os predisponentes de suscetibilidade à pneumonia do tipo bacteriana incluem a bronquite crônica, enfermidades debilitantes, diabetes não tratada, tabagismo e déficit nutricional alarmante (FILHO, 2021).

Devido a alteração dos aparatos de defesa, facilitando a colonização e a infecção bacteriana. Justificado pela microbiota persistente nas vias aéreas distais, destacando que a inflamação crônica destas inviabiliza a função mucociliar, inibe a drenagem linfática e retém secreções que favorecem a proliferação de bactérias (MELO, 2021).

A colonização bacteriana é um alto preditor para a infecção bacteriana. O padrão colonizador pode ser por organismos de alta virulência, que permutam a microbiota normal. Situação que ocorre nas enfermidades que envolvem a *Neisseria meningitidis*, *Streptococcus hemolyticus* e *Streptococcus pneumoniae*. Ademais, os organismos com distintos níveis virulentos em portadores de nível de defesa pulmonar insatisfatório (CARVALHO, 2022).

5.2 PADRÃO DE LESÕES PULMONARES

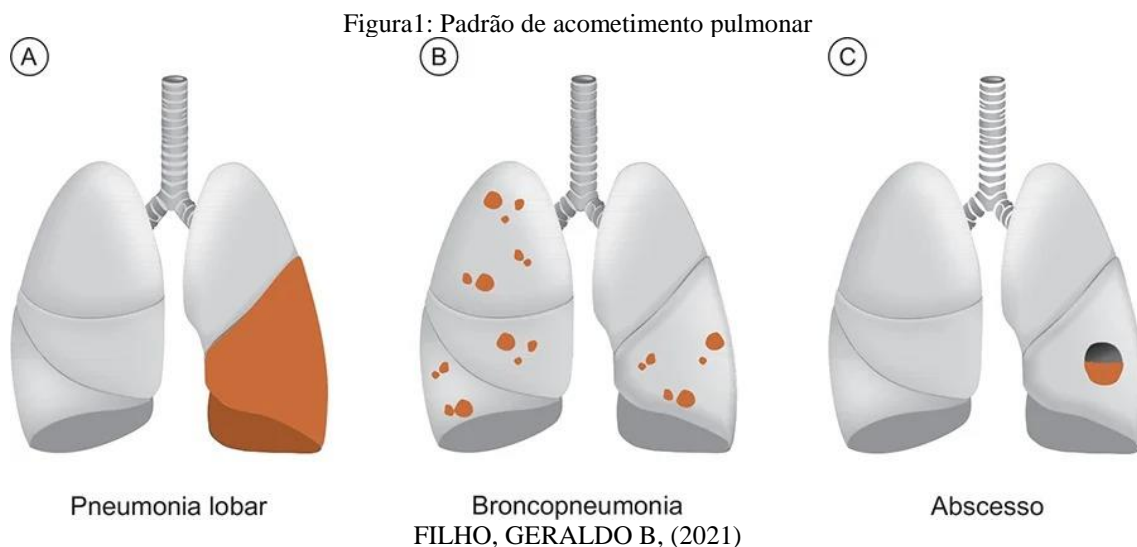
A pneumonia lobar caracteriza-se pela inflamação com disseminação relativamente uniforme nos lobos pulmonares, dando ao parênquima padrão homogêneo de acometimento. Devido a conversão aérea dos alvéolos por exsudato inflamatório, já as vias aéreas maiores persistem com permeabilidade. O microrganismo mais associado à pneumonia lobar é o pneumococo (*Streptococcus pneumoniae*), frequentemente associado a pneumonias adquiridas na comunidade (FILHO, 2021).

Os indícios radiográficos apontam condensação (hipotransparência) pulmonar com broncograma aéreo. Se negligenciado, a patologia progride para quatro fases. De início, ocorre hiperemia intensa dos capilares septais e edema, poucos neutrófilos e várias bactérias nos alvéolos. Seguida pela hepatização vermelha, quando, além da hiperemia, os alvéolos são preenchidos de fluido, hemácias, fibrina e bactérias. O lobo adota consistência firme e equivalente à do fígado, daí o termo hepatização. Consequentemente, ocorre hepatização cinzenta, cursando com elevação de células inflamatórias e fibrina nos alvéolos, além de redução da hiperemia e porcentagem bacteriana. A extensa liberação enzimática pelas células inflamatórias leva à degradação de fibras elásticas da matriz extracelular, tornando o parênquima bastante friável. A resolução, quando há lise da

fibrina e redução progressiva do exsudato, possibilitando a penetração de ar nos alvéolos. De forma característica, na pneumonia lobar não há destruição dos septos alveolares, mas a exsudação de fibrina na pleura é frequente (pleurite fibrinosa) (FILHO, 2021).

A pneumonia lobular ou broncopneumonia o quadro infeccioso apresenta-se como focos inflamatórios múltiplos que acometem lóbulos pulmonares, via de regra podendo ser bilaterais caracterizando disseminação do agente através das pequenas vias aéreas distais. Trata-se de uma recorrência infecciosa frequente na prática médica e que acomete mais comumente crianças, idosos e indivíduos debilitados (CARVALHO, 2022).

O abscesso pulmonar condiz a lesão destrutiva do parênquima pulmonar cuja cavidade fica preenchida por material purulento. A pneumonia intersticial caracteriza-se por reação inflamatória que afeta predominantemente o interstício pulmonar. Diversos vírus e *Mycoplasma sp.* são os agentes infecciosos mais associados a pneumonias com padrão intersticial (FILHO, 2021).



5.3 FORMAS DE PNEUMONIA BACTERIANA

A pneumonia pneumocócica é a mais comum. A infecção ocorre geralmente pós infecção viral do trato respiratório superior. Cursa com início súbito junto de febre, dor torácica e calafrios Os pneumococos contam com uma cápsula que os protegem da fagocitose macrocítica alveolar (FILHO, 2021).

Frequentemente, a pneumonia pneumocócica culmina em pneumonia lobar, progredindo para as fases de congestão, hepatização e resolução. Ademais, é relatado o escarro da cor da “ferrugem” devido às hemácias destruídas no interior dos alvéolos. Apresenta resposta terapêutica favorável com a antibioticoterapia, apesar dos achados

radiográficos normalizarem pós vários dias posteriores ao início do tratamento (FILHO, 2021).

O agente *Streptococcus pneumoniae* (Streptococos) acomete jovens de meia idade. Os indícios pulmonares abordam edema rico em proteínas nos alvéolos, neutrófilos e hemorragia. A fase avançada apresenta lise neutrofílica e infiltração macrocítico, pulmão enrijecido e a pneumonia lobar (ASSUNÇÃO, 2018).

As complicações abordam a pleurite, caracterizada pela dor devido à inflamação pleural. O empiema, baseada na coleção local de pus com paredes fibrosas na cavidade pleural. A fibrose pulmonar, acompanhada por exsudatos intra-alveolares dispostos e que formam tampões no interior dos alvéolos de tecido de granulação, denominado como pneumonia em organização. O piotórax cursa com exsudato purulento na cavidade pleural e de resolução por fibrose. Além disso, é comum bacteremia e o abscesso pulmonar, composto por depósito localizado de pus, simultaneamente á deterioração do parênquima pulmonar, abrangendo alvéolos, vias respiratórias e vasos sanguíneos. O abscesso é rodeado por leucócitos polimorfonucleares, macrófagos e dedritos, e circundado por hemorragia, fibrina e células inflamatórias. No decurso, desenvolve -se uma parede fibrosa em torno deste, podendo tornar-se revestido por epitélio escamoso. As consequências deste ocorrido são ruptura do espaço pleural ou drenagem para um brônquio com subsequente disseminação para outros sítios pulmonares (ATHLIN, 2022).

A infecção por *Mycoplasma* gera uma pneumonia atípica de início insidioso, leucocitose mínima e extensão prolongada. As radiografias revelam uma pneumonia intra-alveolar irregular ou um infiltrado intersticial. A infecção provoca bronquiolite com exsudatos intraluminares neutrofílicos e intenso infiltrado linfoplasmocítico na parede bronquiolar. Geralmente, a diagnose realizada por sorologia para detectar anticorpos contra *M. pneumoniae* ou aglutininas frias. A eritromicina é um antibiótico efetivo contra esse microrganismo (KASPER, 2015).

A *Klebsiella pneumoniae* acomete homens de média idade, alcoólicos, diabéticos e portadores de Doença Pulmonar Obstrutiva Crônica (DPOC). Os achados pulmonares são neutrófilos, congestão e hemorragia. A conversão para uma forma mucóide da superfície pulmonar de corte devido á cápsula bacteriana, elevação do porte do lobo afetado, associada a pneumonia lobar. As implicações abordam necrose tissular, formação de abscessos e fístula broncopleurale (ATHLIN, 2022).

6 PNEUMONIA VIRAL

As infecções virais do parênquima pulmonar acarretam lesão alveolar difusa e pneumonia intersticial (e não alveolar). A infecção pulmonar viral inicialmente implica o epitélio alveolar e causa um infiltrado mononuclear intersticial. Necrose de células epiteliais tipo I e formação de membranas hialinas provocam um aspecto morfológico idêntico ao da lesão alveolar difusa. Os vírus mais comuns que causam pneumonia viral são citomegalovírus, vírus do sarampo, varicela, herpes simples, influenza e adenovírus. Quase sempre as inclusões virais são identificadas no interior das células epiteliais e, ocasionalmente, pode ocorrer multinucleação. As infecções virais lesam preferencialmente o interstício pulmonar, resultando em pneumonia intersticial (FIGUEIREDO, 2009).

Os vírus do grupo Influenza são compostos por RNA classificados nos tipos A, B ou C, conforme sua nucleoproteína, e em subtipos seguindo a combinação de sua hemaglutinina (H1 a H5) e a neuraminidase (N1 ou N2). Apesar da imunidade adaptativa contra a hemaglutinina e a neuraminidase virais amenizarem a gravidade infecciosa, as frequentes mutações virais (diretas ou por cruzamento entre cepas de distintas espécies) possibilitam escape do sistema imune, gerando surtos epidêmicos e pandêmicos da doença, como ocorrido nas epidemias de gripe espanhola, gripe aviária (Influenza A – H5N1) e a gripe suína (Influenza A – H1N1). Morfologicamente, tais infecções são caracterizadas por hiperemia, edema e lesão das vias aéreas superiores e inferiores com infiltrado de macrófagos e linfócitos, situação geradora de abundante secreção mucoide (ASSUNÇÃO, 2018).

A infecção pelo vírus da influenza A (H1N1), também conhecida como gripe suína (por propriedades da cepa infectante, que porta porção do material genético existente na cepa que infecta suínos), é disseminada exclusivamente entre humanos. A detecção viral pode ser feita por PCR, geralmente no lavado broncoalveolar (ATHLIN, 2022).

Morfologicamente, as lesões causadas pelo vírus H1N1 são as mesmas de infecções por outros tipos de vírus da influenza. Nos casos graves, que evoluem para insuficiência respiratória. Os pulmões e as vias aéreas manifestam três padrões de implicação que são: o dano alveolar difuso; dano alveolar difuso associado a bronquiolite necrosante; dano alveolar difuso com hemorragia alveolar grave. Independentemente da lesão, pode ocorrer metaplasia escamosa no epitélio das vias aéreas e, em inúmeras células epiteliais das vias aéreas e alvéolos, efeito citopático viral caracterizado por células

multinucleadas com citoplasma amplo e núcleos irregulares e pleomórficos (KASPER, 2015).

7 PNEUMONIA LIPÍDICA ENDÓGENA

A pneumonia lipídica endógena (pneumonia dourada) localiza-se distalmente a uma via respiratória obstruída, composta por macrófagos repletos de lipídios nos espaços alveolares. Ao exame microscópico, os pulmões mostram-se amarelo-dourados. À microscopia, os alvéolos encontram-se repletos de macrófagos espumosos que contêm fendas de colesterol em forma de agulha. As paredes alveolares mantêm sua estrutura, e pode haver inflamação crônica leve e fibrose (FIGUEIREDO, 2009).

8 PNEUMONIA LIPÍDICA EXÓGENA

A pneumonia lipídica exógena possui como fator causal a aspiração de óleo mineral, vegetal ou animal. Ao exame macroscópico, o pulmão apresenta uma lesão oleosa, acinzentada e mal delimitada. À microscopia, existem macrófagos espumosos nos alvéolos e no interstício. Gotículas grandes de óleo são circundadas por reação de células gigantes do tipo corpo estranho. Com frequência os pacientes são assintomáticos, e a lesão é detectada comumente como um achado radiográfico ocasional. Infecções virais lesam preferencialmente o interstício pulmonar, resultando em pneumonia intersticial. Os agentes virais mais comuns e importantes estão descritos adiante (KASPER, 2015).

9 PNEUMONIAS FÚNGICAS

Pneumonias por fungos correspondem a um grupo de relevância exponencial na prática clínica, sobretudo pelo aumento da porcentagem de imunossuprimidos e pelo aspecto invasivo que a infecção pode assumir (FIGUEIREDO, 2009).

O achado típico da infecção por *Aspergillus* é infarto hemorrágico com infiltrado inflamatório escasso e no qual as hifas do fungo são encontradas invadindo a parede de vasos sanguíneos e permeando septos alveolares em imunossuprimidos, com foco em doenças hematológicas. Outro meio comprometedor é a colonização de cavidades preexistentes de tuberculose ou bronquiectasia, formando “bolas fúngicas”. As hifas são finas, longas e septadas e dicotomizam em ângulos agudos. Os micélios arranjam-se em paralelo e irradiam-se a partir de um ponto central (ASSUNÇÃO, 2018).

A candida manifesta duas formas de comprometimento. A forma hematogênica baseada por nódulos miliares distribuídos difusamente nos pulmões. Os nódulos são

compostos por área central de necrose e inflamação. Grupos de pseudo-hifas e gemulações arranjam-se em filamentos longos que podem ser visualizados na coloração pela HE, mas são mais bem impregnados pelas colorações à base de prata ou PAS. A forma aspirativa é geralmente evento terminal e sem significado prático; acomete a cavidade oral, esôfago, laringe ou traqueia. Por serem aspirativas, as lesões localizam-se em bronquíolos e frequentemente contêm células vegetais. A candidíase pode causar broncopneumonia e abscessos (CARVALHO, 2022).

10 CONCLUSÃO

Diante das informações existentes na literatura científica, pode se elucidar que a pneumonia é uma enfermidade das vias aéreas que detém muitos agentes etiológicos e gera implicações para a saúde do portador. Conforme a progressão clínica da doença é possível identificar diversos aspectos anatomopatológicos, os quais são relevantes por serem indícios que favorecem a identificação da causa e o estágio em que se encontra. Ademais, conduz ao tratamento precoce e prognóstico favorável do paciente portador de pneumonia.

REFERÊNCIAS

- ARROYO, J. C. L. Pneumonia em crianças na estratégia saúde da família: uso do portfólio reflexivo e revisão bibliográfica. *Seminário Científico do UNIFACIG*, 2020.
- ASSUNÇÃO, R. G. Pneumonia bacteriana: aspectos epidemiológicos, fisiopatologia e avanços no diagnóstico. *Revista de Investigação Biomédica*, v. 10, n. 1, p. 83-92, 2018. <https://doi.org/10.24863/rib.v10i1.211>
- ATHLIN, S. et al. Teste de antígeno urinário pneumocócico para orientação antimicrobiana em pneumonia adquirida na comunidade – Um estudo de coorte baseado em registro. *Journal of INFECTION*, v. 85, ed. 2, p. 167-173, 2022.
- CARVALHO, L. do C. O perfil clínico do paciente asmático: uma abordagem fisiopatológica. *Brazilian Journal of Development*, v. 8, n. 8, p. 55468-482, 2022. <https://doi.org/10.34117/bjdv8n8-051>
- CARVALHO, L. do C. The repercussions of Chronic Obstructive Pulmonary Disease for public health. *Research, Society and Development*, [S. l.], v. 11, n. 9, p. e58511932450, 2022. DOI: 10.33448/rsd-v11i9.32450. Disponível em: <https://rsdjournal.org/index.php/rsd/article/view/32450>.
- CORRÊA, R. A. et al. Recomendações para o manejo da pneumonia adquirida na comunidade 2018. *Jornal Brasileiro de Pneumologia*, n. 44, v. 5, p. 405-423, 2018.
- FIGUEIREDO, L. T. M. Pneumonias virais: aspectos epidemiológicos, clínicos, fisiopatológicos e tratamento. *Jornal Brasileiro de Pneumologia*, v. 35, n. 9, p. 899-906, 2009.
- FILHO, Geraldo B. **Bogliolo – Patologia**. (10ª edição). Grupo GEN, 2021.
- FONSECA, C. M. C. S. Pneumonias em adultos, adquiridas na comunidade e no hospital. *Medicina, Ribeirão Preto*, n. 31, p. 216-228, 1998.
- KASPER, D. L. FAUCI, A. S. **Doenças infecciosas de Harrison**. 2. Ed. Porto Alegre: AMGH, 2015.
- MELO, A. P. S. Pneumonia viral: principais sintomas, fisiopatologias, diagnóstico, tratamento e prevenção. *Brazilian Journal of Development*, v. 7, n. 7, p. 68673-79, 2021.
- ROCHA, G. A. Alterações hematológicas em pacientes com pneumonia bacteriana. *Revista Ibero-Americana de Humanidades, Ciências e Educação*, v. 8, n. 3, p. 609-617, 2022. <https://doi.org/10.51891/rease.v8i2.4620>