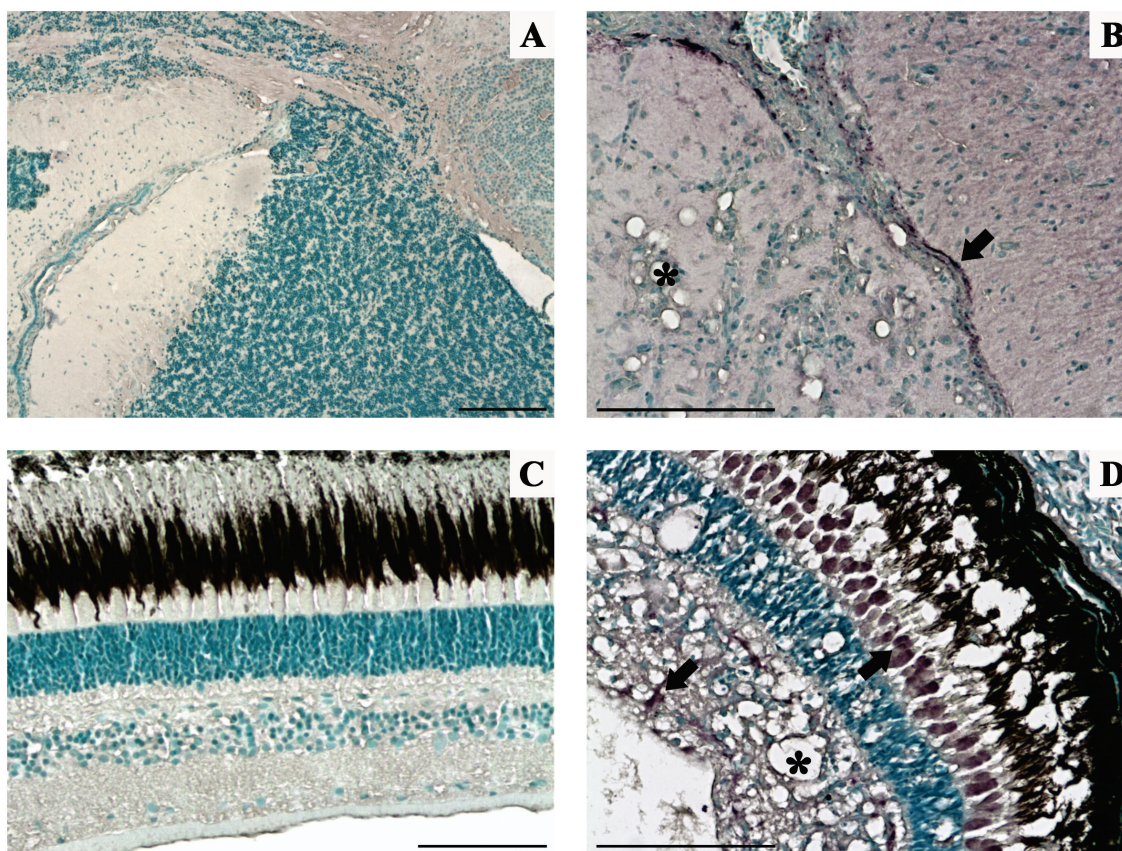




LA IMAGEN COMENTADA



3

Necrosis nerviosa viral.

La necrosis nerviosa viral, también conocida como encefalopatía y retinopatía vírica, es una enfermedad neurológica caracterizada por la necrosis y vacuolización del tejido nervioso provocada por el virus de la necrosis nerviosa viral (VNNV), virus perteneciente al género *Betanodavirus*, familia *Nodaviridae*. Afecta a un amplio rango de especies de peces salvajes y cultivados, siendo la lubina (*Dicentrarchus labrax*) una de las especies más susceptibles. En la figura pueden observarse secciones de cerebro y retina de lubinas sanas (A y C) y afectadas por la enfermedad (B y D). En estos últimos, a nivel histológico, se observa una intensa vacuolización (*), además de señales de color púrpura oscuro (flechas) detectadas mediante inmunohistoquímica, que indican la presencia de proteínas víricas. (A) Cerebro de peces sanos. (B) Cerebro de peces enfermos. (C) Retina de peces sanos. (D) Retina de peces enfermos, observándose el inmunomarcaje en distintas capas de la retina. Barras de escala = 100 μ m.

Benjamín López Jimena

Investigador postdoctoral en *Institute of Aquaculture, University of Stirling* (Escocia, Reino Unido) beloji@uma.es

Trabajo realizado en colaboración entre el Centro IFAPA "El Toruño" (Cádiz) (Dr. Carlos Infante) y el Departamento de Microbiología, Facultad de Ciencias, Universidad de Málaga (Dra. Esther García Rosado, Dr. Juan José Borrego y Dra. María del Carmen Alonso).