



Tumor lipomatoso intra-articular* do joelho: Dois casos similares, mas diferentes*

Intra-articular Knee Lipomatous Tumor: Two Similar but Different Cases

Samir Karmali¹ Daniel Sá da Costa^{1,2} Rita Carvalho Silva^{2,3} João Lacerda²

¹ Departamento de Ortopedia, Hospital Vila Franca de Xira, Vila Franca de Xira, Portugal

² Departamento de Ortopedia, Hospital CUF Infante Santo, Portugal

³ Departamento de Ortopedia, Hospital Beatriz Ângelo, Loures, Portugal

Endereço para correspondência Samir Karmali, MD, MSc, Departamento de Ortopedia, Hospital Vila Franca de Xira, Estrada Nacional 1, Povos, Vila Franca de Xira, 2600-009, Portugal (e-mail: samir_karmali@hotmail.com).

Rev Bras Ortop 2021;56(5):675-679.

Resumo

Embora os tumores lipomatosos sejam comuns, a ocorrência intra-articular é extremamente rara e escassamente descrita na literatura. Em relação a essas entidades raras, a maioria é benigna, tumores de crescimento progressivo e geralmente ocorrem no joelho, mas é crucial distinguir o menos frequente lipoma arborescens (LA) do lipoma sinovial mais raro, pois diferem na apresentação e na patogênese. A ressonância magnética é o exame de escolha na avaliação e no diagnóstico diferencial desses casos, desempenhando um papel central nos dias de hoje.

Palavras-chave

- ▶ articulação do joelho
- ▶ neoplasias de tecidos moles
- ▶ lipoma
- ▶ sinovectomia

A excisão e sinovectomia, quer artroscópica quer por artrotomia, proporcionam bons resultados com baixas taxas de recorrência. Ao relatar dois casos distintos tratados cirurgicamente de tumores lipomatosos intra-articulares do joelho, os autores pretendem revisar a literatura e discutir sua etiologia, aspectos clínicos e de imagem, bem como a abordagem do tratamento.

Abstract

Although lipomatous tumors are common, intra-articular occurrence is exceedingly rare and sparsely described in the literature. Regarding these rare entities, most are benign, progressively growing tumors and often occur in the knee, yet it is crucial to distinguish the less infrequent lipoma arborescens (LA) from the rarer synovial lipoma, as they differ in presentation and pathogenesis. Magnetic resonance imaging is the exam of choice in their assessment and in differential diagnosis, playing a central role nowadays.

Keywords

- ▶ knee joint
- ▶ soft tissue neoplasms
- ▶ lipoma
- ▶ synovectomy

Excision and synovectomy, either arthroscopic or by arthrotomy, provide good outcomes with low recurrence rates. By reporting two surgically treated distinct cases of intra-articular lipomatous tumors of the knee, the authors intend to review the literature and discuss their etiology, clinical and imaging aspects as well as treatment approach.

* Trabalho desenvolvido no Hospital CUF Infante Santo, Portugal.

recebido

30 de Abril de 2020

aceito

01 de Junho de 2020

Publicado on-line

Setembro 25, 2021

DOI <https://doi.org/10.1055/s-0040-1715517>.

10.1055/s-0040-1715517.

ISSN 0102-3616.

© 2021. Sociedade Brasileira de Ortopedia e Traumatologia. All rights reserved.

This is an open access article published by Thieme under the terms of the Creative Commons Attribution-NonDerivative-NonCommercial-License, permitting copying and reproduction so long as the original work is given appropriate credit. Contents may not be used for commercial purposes, or adapted, remixed, transformed or built upon. (<https://creativecommons.org/licenses/by-nc-nd/4.0/>)

Thieme Revinter Publicações Ltda., Rua do Matoso 170, Rio de Janeiro, RJ, CEP 20270-135, Brazil

Introdução

Os tumores lipomatosos são neoplasias comuns de tecidos moles, embora sua ocorrência intra-articular seja incomum. A maioria é benigna e o joelho é a articulação mais afetada.¹⁻⁶ Nesse sentido, embora poucos casos de lipoma arborescens (LA) descritos na literatura, verdadeiros lipomas intra-articulares são extremamente raros.^{3,4,6} Relatando dois casos distintos de tumores lipomatosos intra-articulares raros, os autores pretendem discutir sua etiologia, aspectos clínicos e de imagem e abordagem de tratamento.

Relato de Caso

Caso 1: Mulher de 34 anos (diagnóstico recente de psoríase), avaliada para dor bilateral atraumática nos joelhos nos últimos 5 anos, às vezes apresentando edema e rigidez matinal; o joelho direito tinha aumento de volume e era ligeiramente doloroso com flexão máxima. Exames de sangue e raios-X eram normais; a ressonância magnética (RM) do joelho direito (sem contraste - hipersensibilidade do paciente) mostrou derrame articular e espessamento difuso do sinovial da bolsa subquadrípital (com sinal isoíntenso de gordura subcutânea nas sequências ponderadas em T1 e

saturadas para gordura e sem artefatos de hemossiderina) com múltiplas vilosidades de aspecto frondoso projetando-se a partir da sinóvia, medindo $45 \times 19 \times 18$ mm no total (**Fig. 1**). Foi realizada excisão cirúrgica completa e sinovectomia parcial (**Fig. 2**). O exame histopatológico mostrou células adiposas maduras projetando-se de forma viliforme e cobertas por sinóvia hiperplásica inflamada - o diagnóstico de LA foi confirmado.

Caso 2: Mulher de 61 anos de idade encaminhada por massa superolateral atraumática no joelho direito com dor intermitente nos últimos 4 anos e aumento progressivo da articulação. Além de uma massa palpável não dolorosa, o exame do joelho era normal. As radiografias mostraram aspectos degenerativos discretos. A RM mostrou uma massa multilobular articular completa na bolsa subquadrípital superolateral, estendendo-se para o recesso lateral e posterior ao fêmur, medindo 116×60 mm, compatível com tumor lipomatoso em todas as sequências e irregularmente sem realce pelo contraste (**Fig. 3**). Foi realizada excisão cirúrgica completa e sinovectomia parcial (**Fig. 4**); não foram observadas estruturas vilosas dentro da articulação. O exame histopatológico revelou um tumor lipomatoso de baixo grau (semelhante ao lipoma) com adipócitos maduros e sem núcleos atípicos, além de muitos septos vascularizados sob a cápsula.

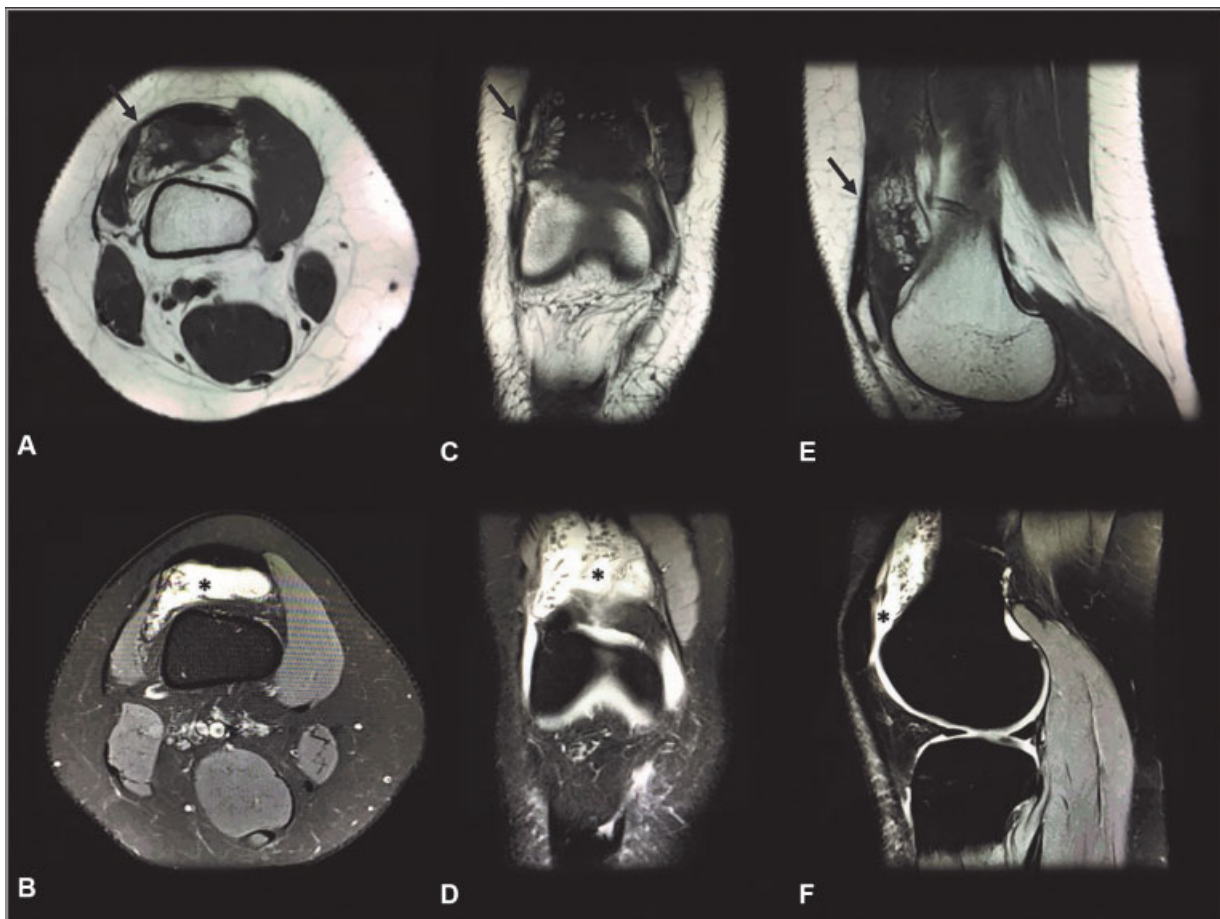


Fig. 1 Ressonância magnética do joelho direito (caso 1): imagens superiores são axiais ponderadas em T1 (A), incidência coronal (C) e sagital (E) mostrando a massa (setas pretas) com intensidade semelhante à gordura subcutânea e múltiplas projeções vilosas sinoviais; imagens inferiores são axiais Densidade Protônica Saturada para Gordura (DP-SG) (B), incidências coronal (D) e sagital (F) mostrando alta intensidade (*) compatível com um tumor lipomatoso.

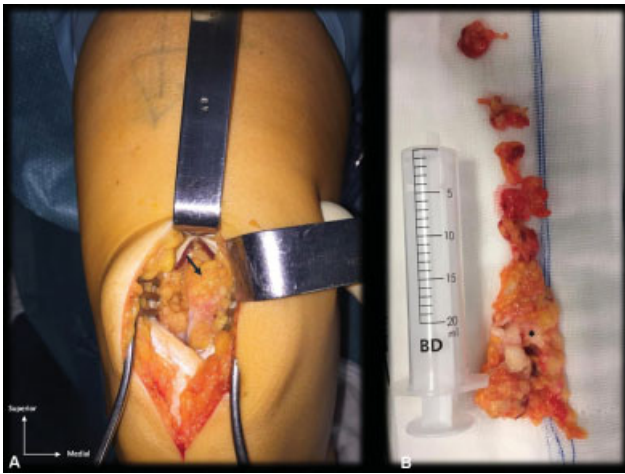


Fig. 2 Abordagem cirúrgica (artrotomia mediana suprapatelar do joelho com abordagem midvastus) do caso 1: (A) proliferação lipomatosa sinovial com projeções polipoides vilosas hiperplásicas (seta preta); (B) Tumor excisado - 22,8 g de massa vilosa adiposa amarelada e alguns pequenos focos de condromatose sinovial (*).

Ambos os pacientes concordaram no consentimento cirúrgico com o uso de seus dados para fins científicos/educacionais.

Discussão

Embora inicialmente descrito como espectro diferente da mesma lesão (crescimento benigno, crônico e lento),⁵⁻⁷ os lipomas intra-articulares verdadeiros e o LA menos raro

são diferentes na apresentação e na patogênese.^{3,6} Lipomas arborescentes são lesões lipomatosas bem estabelecidas, caracterizadas pela substituição da camada subsinovial por células adiposas maduras em uma sinóvia viliforme proliferada, cuja etiologia é desconhecida.^{1-3,5,7} Pensa-se que a maioria dos LAs se origina de uma irritação sinovial crônica inespecífica e geralmente associada a trauma, doença articular degenerativa e condições inflamatórias (mesmo a artrite psoriática escassamente descrita, como no caso 1), mas é difícil estabelecer uma verdadeira relação causal.^{1,5-7} Lipoma arborescens parece ocorrer igualmente entre os gêneros,^{5,7} no entanto, existem dois tipos de LA: típicas (secundárias) são mais comuns, maiores, ocorrem em pacientes mais velhos (a ocorrência bilateral no joelho é estimada em 20% dos casos^{1,2,7}) e são frequentemente associadas a outras patologias intra-articulares; por outro lado, os LAs atípicos (primários) são mais raros, menores, ocorrem em pacientes mais jovens, geralmente com envolvimento monoarticular ou em outros locais além do joelho, e se apresentam sem outras alterações articulares.^{1,3,5,7,8}

Quanto aos lipomas intra-articulares, são entidades raras, *de novo*, geralmente pequenas massas ovoides gordurosas e isoladas (ao contrário do nosso caso 2, que tinha uma morfologia extremamente rara), envolvidas por cápsula fibrosa de tecido sinovial; eles podem emergir da membrana sinovial ou crescer da gordura intra-articular e são mais comumente encontrados no joelho sobre o fêmur em conexão com as almofadas de gordura (suprapatelar, pré-femoral – ou como no nosso caso – infrapatelar), embora possam

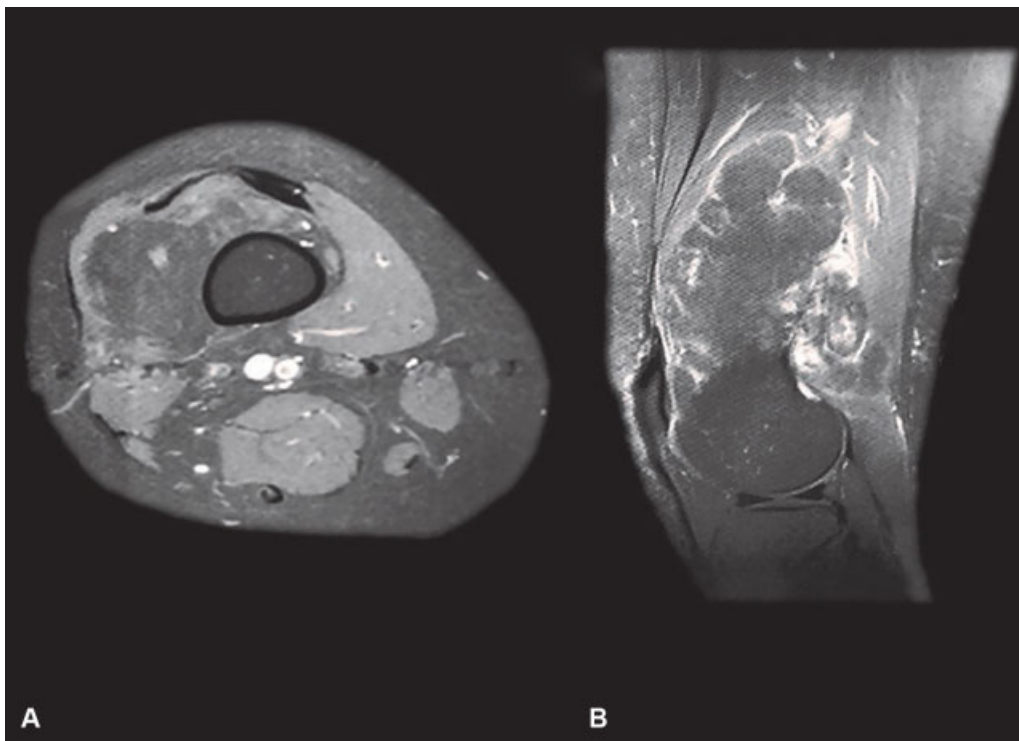


Fig. 3 Ressonância magnética do joelho direito (caso 2): axial em T1 com saturação de gordura (A) e vistas da densidade de prótons sagitais saturados para gordura (B) após administração de contraste com gadolínio, mostrando massa lobulada globalmente homogênea com realce periférico muito irregular (mas sem captação da lesão), compatível com tumor lipomatoso.

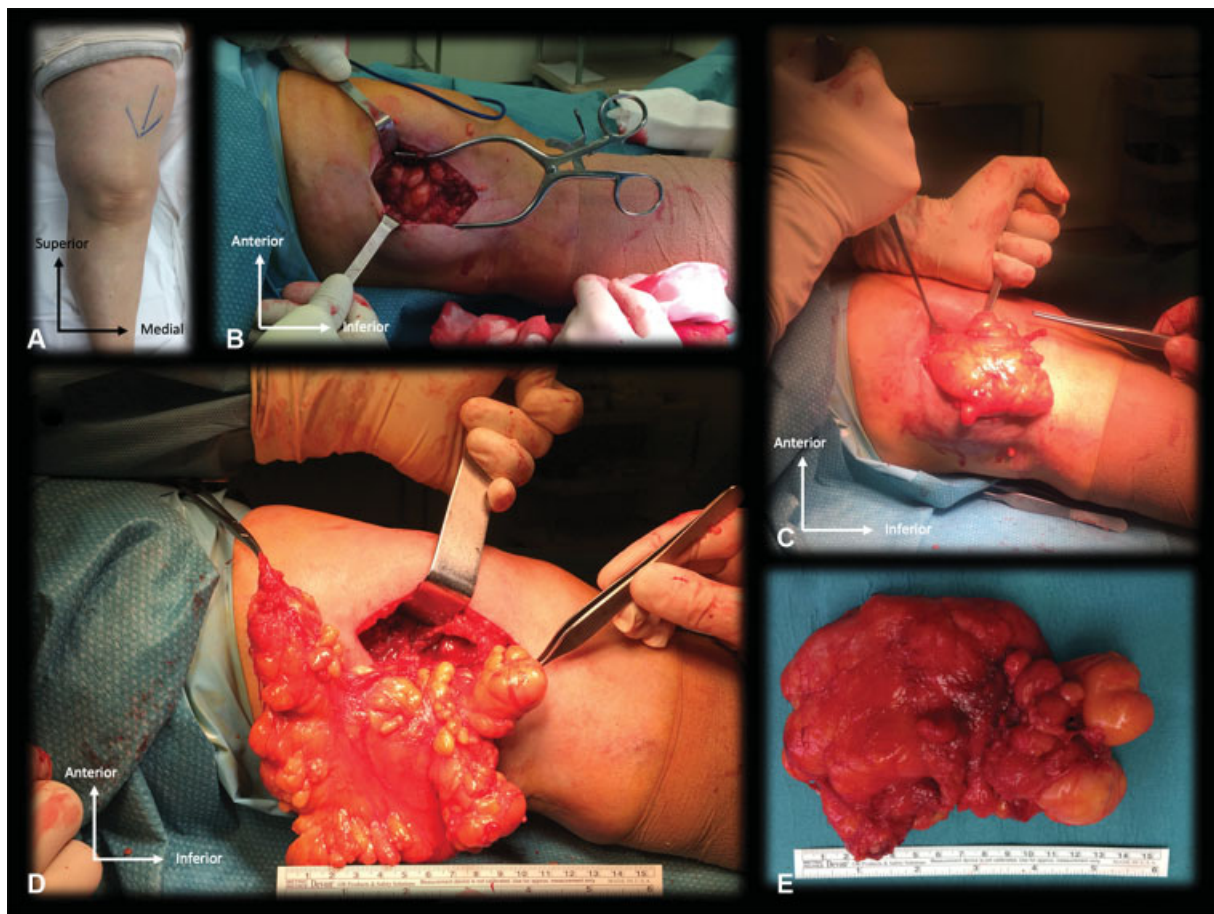


Fig. 4 Abordagem cirúrgica do caso 2: (A) aspecto pré-operatório do joelho; (B) artrotomia lateral; (C e D) excisão da massa (observe a natureza lipomatosa e capsulada do tumor em comunicação com a camada de gordura pré-femoral); (E) massa lipomatosa lobulada e capsulada excisada (232,6 g).

raramente ocorrer em outros locais (por exemplo, quadril, coluna, cotovelo, ombros e punhos).^{3,4,6}

Esses tumores geralmente são assintomáticos até que surjam efeitos mecânicos (por exemplo, efeito de ocupação do espaço local) e isso pode ser uma explicação para os sintomas da paciente no caso 2, embora também consideremos a doença degenerativa concomitante encontrada na imagem diagnóstica, que não é frequente.^{3,4,6} Entretanto, nos casos de LA, deve-se explicar a apresentação clássica de um edema crônico e indolor (ao longo de anos) que apresenta exacerbações cíclicas intermitentemente; acredita-se que isso esteja relacionado ao aprisionamento das vilosidades no interior da articulação, causando derrame (que quase sempre está presente), ou de doença articular preexistente na LA secundária (como no nosso caso 1 – artrite psoriática – o que poderia explicar a natureza inflamatória das queixas).^{1-3,5,7}

O exame de sangue geralmente não é relevante e os raios-X podem mostrar uma densidade de tecidos moles ou alterações degenerativas, particularmente na LA.^{1,5} A RM é o exame de escolha para avaliação dessas lesões: elas mostram sinal hiperintenso nas sequências ponderadas em T1 e T2, que podem ser suprimidas nas sequências saturadas para gordura ou STIR, fornecendo mais detalhes; o tecido subsinovial hipertrofiado (em LA) ou o tecido lipomatoso classicamente não são realçados com contraste de gadolínio (embora isso seja altamente variável, especialmente na presença de células inflamatórias ou

septos capsulares vascularizados, que podem produzir imagens de realce irregular, como no nosso caso 2).^{1,2,5-7} Além dos detalhes morfológicos, a RM pode ajudar no diagnóstico diferencial e mostrar outra patologia intra-articular, particularmente em pacientes com LA; nestes, condromatose sinovial (em 13% dos casos²), acredita-se que ocorra como resultado da diferenciação osteocondral do tecido sinovial como resposta à irritação sinovial inespecífica que pode ocorrer simultaneamente com a diferenciação de adipócitos, como mostrado no caso 1. O diagnóstico diferencial de massas intra-articulares deve contemplar os processos proliferativos sinoviais não infecciosos menos infrequentes (LA, lipoma sinovial, condromatose sinovial, sinovite vilonodular pigmentada, artrite inflamatória) e doenças de deposição (por exemplo, gota), e as doenças granulomatosas infecciosas mais incomuns (por exemplo, artrite tuberculosa), doenças malignas (por exemplo, metástases, condrossarcoma, lipossarcoma), malformações vasculares e/ou tumores (por exemplo, hemangioma sinovial).¹⁻⁸ Para a maioria, padrões específicos de ressonância magnética podem delinear o diagnóstico; ocasionalmente são necessárias análises laboratoriais de sangue, de líquido articular e até amostras de biópsia.

No LA e nos lipomas sinoviais, o tratamento cirúrgico é indicado em pacientes sintomáticos. Excisão em massa e sinovectomia são o tratamento padrão, independentemente da abordagem cirúrgica; embora a ressecção artroscópica

seja considerada igualmente eficaz e mais vantajosa, algumas lesões (especialmente as maiores) beneficiam da artrotomia para uma ressecção completa. A recorrência dessas lesões após tratamento cirúrgico eficaz é rara.^{1,4,6,7}

Conflito de Interesses

Os autores não têm conflito de interesses a declarar.

Referências

- 1 Yan CH, Wong JWK, Yip DK. Bilateral knee lipoma arborescens: a case report. *J Orthop Surg (Hong Kong)* 2008;16(01):107-110
- 2 Vilanova JC, Barceló J, Villalón M, Aldomà J, Delgado E, Zapater I. MR imaging of lipoma arborescens and the associated lesions. *Skeletal Radiol* 2003;32(09):504-509
- 3 Matsumoto K, Okabe H, Ishizawa M, Hiraoka S. Intra-articular lipoma of the knee joint. A case report. *J Bone Joint Surg Am* 2001; 83(01):101-105
- 4 Poorteman L, Declercq H, Natens P, Wetzels K, Vanhoenacker F. Intra-articular synovial lipoma of the knee joint. *BJR Case Rep* 2015;1(02):20150061
- 5 Tsifountoudis I, Kapoutsis D, Tzavellas AN, Kalaitzoglou I, Tsikes A, Gkouvas G. Lipoma Arborescens of the Knee: Report of Three Cases and Review of the Literature. *Case Rep Med* 2017; 2017:3569512
- 6 Dalla Rosa J, Nogales Zafra JJ. Large intra-articular true lipoma of the knee. *BMC Musculoskelet Disord* 2019;20(01):110
- 7 Sanamandra SK, Ong KO. Lipoma arborescens. *Singapore Med J* 2014;55(01):5-10, quiz 11
- 8 Minami S, Miyake Y, Kinoshita H. Lipoma arborescens arising in the extra-articular bursa of the knee joint. *SICOT J* 2016;2:28