

## Varicocèle : Profil Epidémiologique, Clinique, et Paraclinique dans Une Ville Sub-Saharienne

*Sikpa Komi Hola*

CHU Kara, Kara, Togo

*Agbedey Messan Semefa*

CHU Sylvanus Olympio, Lomé, Togo

*Sewa Edoe Viyome*

CHP d'Aného, Aného, Togo

*Zoleko Voufack Jores Patrick*

CHU Sylvanus Olympio, Lomé, Togo

*Botcho Gnimdou*

CHR Sokode, Sokode, Togo

*Mbuya Musapudi Eric*

*Nonoa Bawa*

*Kpatcha Tchilabalo Matchonna*

CHU Kara, Kara, Togo

*Tengue Kodjo*

CHU Sylvanus Olympio, Lomé, Togo

Doi: [10.19044/esipreprint.11.2023.p705](https://doi.org/10.19044/esipreprint.11.2023.p705)

Approved: 26 November 2023

Posted: 29 November 2023

Copyright 2023 Author(s)

Under Creative Commons CC-BY 4.0

OPEN ACCESS

*Cite As:*

Sikpa K.H., Agbedey M.S., Sewa E.V., Zoleko Voufack J.P., Botcho G., Mbuya M.E., Nonoa B., Kpatcha T.M. & Tengue K. (2023). *Varicocèle : Profil Epidémiologique, Clinique, et Paraclinique dans Une Ville Sub-Saharienne*. ESI Preprints.

<https://doi.org/10.19044/esipreprint.11.2023.p705>

### Resume

But : décrire les aspects epidemiologiques, cliniques, et paracliniques des patients pris en charge pour varicocèle à Lomé. Résultats : après dépouillement, 47 dossiers avaient été retenus. L'âge moyen des patients était de  $33 \pm 7,8$  ans, avec des extrêmes de 19 ans et 50 ans. Les patients mariés étaient les plus représentés avec un pourcentage de 76,6% (36 patients) ; L'infertilité du couple était la circonstance de découverte la plus représentée avec 59,6% des cas. La varicocèle était à prédominance bilatérale chez 31 patients soit 66% des cas. La varicocèle de grade II selon

la classification du Dubin et Amelar était la plus retrouvée avec 51,1% des cas. La numération moyenne de spermatozoïdes était de  $17,7 \pm 3,4 \times 10^6/\text{ml}$  avec des extrêmes de 0 et  $35 \times 10^6/\text{ml}$ . La mobilité totale moyenne était de  $38,2 \pm 15,7\%$  avec des extrêmes de 0 et 70%. La vitalité moyenne était de  $49,8 \pm 12,2\%$  avec des extrêmes de 0 et 65%. L'anomalie du spermogramme la plus retrouvée était l'oligoasthenozoospermie chez 18 patients soit 38,3%. Conclusion : varicocèle fréquemment découverte chez les hommes mariés, et l'oligoasthenozoospermie est l'anomalie la plus retrouvée au spermogramme.

---

**Mot-cles:** Varicocèle ; clinique, paraclinique, infertilité, ville sub-saharienne

---

### **Varicocele: Epidemiological, Clinical, and Paraclinical Profile in a Sub-Saharan City**

*Sikpa Komi Hola*

CHU Kara, Kara, Togo

*Agbedey Messan Semefa*

CHU Sylvanus Olympio, Lomé, Togo

*Sewa Edoe Viyome*

CHP d'Aného, Aného, Togo

*Zoleko Voufack Jores Patrick*

CHU Sylvanus Olympio, Lomé, Togo

*Botcho Gnimdou*

CHR Sokode, Sokode, Togo

*Mbuya Musapudi Eric*

*Nonoa Bawa*

*Kpatcha Tchilabalo Matchonna*

CHU Kara, Kara, Togo

*Tengue Kodjo*

CHU Sylvanus Olympio, Lomé, Togo

---

#### **Abstract**

Objective: describe the epidemiological, clinical, and paraclinical aspects of patients treated for varicocele in Lomé. Results: after analysis, 47 files were retained. The average age of the patients was  $33 \pm 7.8$  years, with extremes of 19 and 50 years. Married patients were the most represented with a percentage of 76.6% (36 patients). Infertility of the couple was the most common discovery circumstance with 59.6% of cases. The varicocele was predominantly bilateral in 31 patients or 66% of cases. Varicocele grade

It according to the Dubin and Amelar classification was the most common with 51.1% of cases. The average sperm count was  $17.7 \pm 3.4 \times 10^6/\text{ml}$  with extremes of 0 and  $35 \times 10^6/\text{ml}$ . The average total mobility was  $38.2 \pm 15.7\%$  with extremes of 0 and 70%. The average vitality was  $49.8 \pm 12.2\%$  with extremes of 0 and 65%. The most common spermogram abnormality was oligoasthenozoospermia in 18 patients or 38.3%. Conclusion: varicocele frequently discovered in married men, and oligoasthenozoospermia is the most common abnormality found in the spermogram.

---

**Keywords:** Varicocele; clinical, paraclinical, infertility, sub-Saharan city

### **Introduction**

La varicocèle est une dilatation variqueuse des veines du plexus pampiniforme. Elle est liée à une absence ou à une incontinence valvulaire du réseau veineux spermatique, responsable d'un flux rétrograde vers les plexus gonadiques. A cette dilatation parfois visible ou palpable, s'associe souvent une hypotrophie testiculaire [Wagner, 2002]. La varicocèle est fréquente, et est présente dans 15% de la population masculine [Bouchot, 1999], avec une incidence qui peut atteindre jusqu'à 22% des hommes dans la population générale [Wagner, 2006]. Elle est découverte chez environ 35% des patients, présentant une infertilité primaire, et chez 81% des patients, avec une infertilité secondaire [Gorelick, 1993]. Le mécanisme exact par lequel la varicocèle affecte la fertilité, reste indéterminé [Baazeem, 2009]; des lésions testiculaires d'intensité variable et s'aggravant avec le temps, sont évoquées. L'incidence des douleurs scrotales, associées à la varicocèle, est de 2 à 10% [OWH, 1992]. Au Sénégal, DIAO en 2012 [Diao, 2012], avait rapporté dans son étude, qu'une hypotrophie testiculaire était associée à la varicocèle dans 62% des cas, et l'anomalie spermatique la plus fréquente, était une oligo-astheno- térazoospermie. Au Maroc, BENAZZOUZ en 2014 [Benazzouz, 2014], avait retrouvé dans sa série, la douleur scrotale comme principale circonstance de découverte dans 79,5% des cas, avec une hypotrophie testiculaire dans 7% des cas, et les anomalies du spermogramme se voyaient dans 69,2% des cas. Au Togo, on a peu de données sur la varicocèle, et ses conséquences. Le but de ce travail était de décrire les aspects épidémiologiques, cliniques et paracliniques des patients pris en charge pour varicocèle au CHU Sylvanus Olympio (CHU SO) de Lomé

### **Patients et méthodes :**

Il s'est agi d'une étude rétrospective, monocentrique, à caractère descriptif, couvrant la période allant du 1er janvier 2016, au 31 Décembre 2021, soit une période de 06 ans.

Notre étude a porté sur les patients vus en consultation, dans le service d'urologie du CHU SO, chez qui le diagnostic de varicocèle avait été posé.

Nos critères d'inclusion étaient : tous patients chez qui le diagnostic de varicocèle avait été posé, et qui avaient consulté dans le service d'urologie du CHU Sylvanus Olympio.

Nos critères de non-inclusion : n'ont pas été inclus dans notre étude, les dossiers incomplets des patients ayant consulté dans le service d'urologie du CHU Sylvanus Olympio, et chez qui le diagnostic de varicocèle avait été posé.

Les paramètres étudiés étaient : les aspects épidémiologiques (âge, le statut matrimonial), les aspects cliniques (les circonstances de découverte, le côté atteint, la classification de la varicocèle selon Dubin et Amelar), les aspects paracliniques (étude du spermogramme, l'échodoppler testiculaire, la testostéronémie).

Les sources de données ont été : les dossiers médicaux de consultation des patients ; les données ont été consignées sur une fiche de recueil avec préservation de l'anonymat. Le traitement des données avait été fait avec le logiciel Epi info 7.

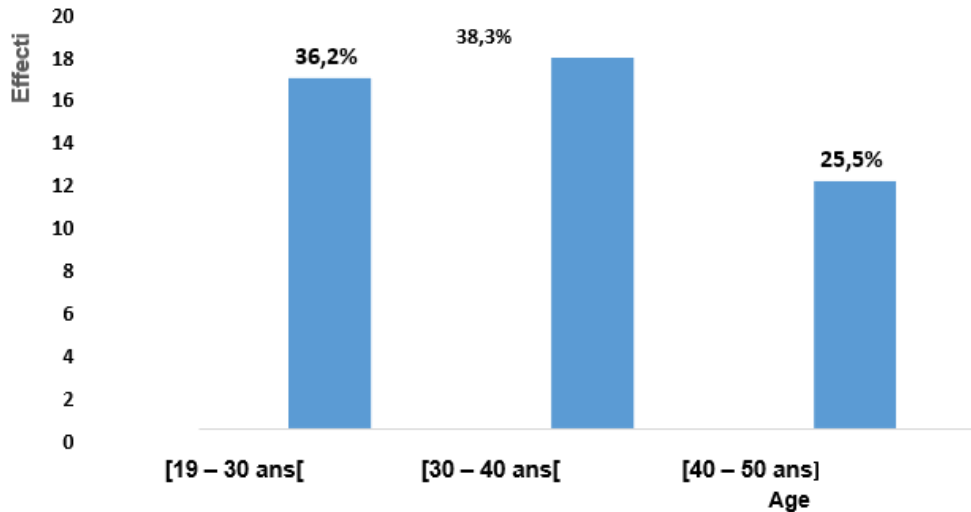
## **Résultats :**

### **Données sociodémographiques**

Après dépouillement des dossiers des patients, chez qui le diagnostic de varicocèle avait été posé durant la période d'étude, 47 dossiers avaient été retenus.

#### **-Age**

L'âge moyen des patients était de  $33 \pm 7,8$  ans, avec des extrêmes de 19 ans et 50 ans. La tranche d'âge de 30- 40 ans était la plus représentée dans notre étude, comme l'indique la figure 1.



**Figure 1** : répartition des patients selon l'âge

### **-Situation matrimoniale**

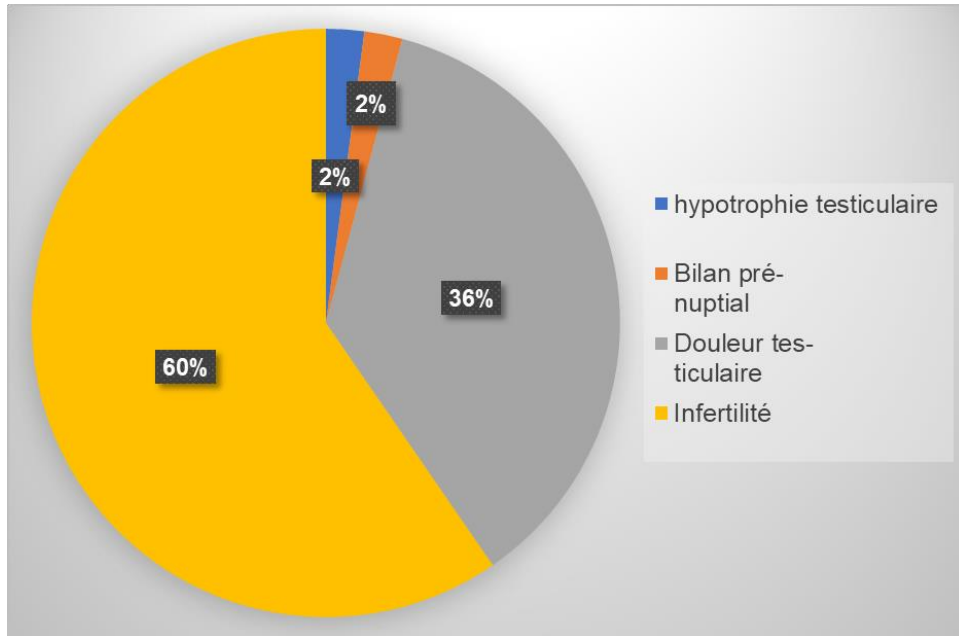
Les patients mariés étaient les plus représentés avec un pourcentage de 76,6% (36 patients) ; les célibataires étaient au nombre de 11 avec un pourcentage de 23,4%.

### **Données cliniques**

L'infertilité du couple était la circonstance de découverte la plus représentée. Elle était retrouvée chez 28 patients soit un pourcentage de 59,6%. La douleur testiculaire était la deuxième circonstance de découverte la plus retrouvée, avec un pourcentage de 36,6%. La figure 2 montre la répartition des patients selon les circonstances de découverte.

### **-Signes cliniques**

A l'examen clinique, on a retrouvé 9 patients avec une hypertrophie testiculaire, soit 19,1% des cas. Cette hypertrophie testiculaire était présente chez les patients ayant une varicocèle de grade III. On notait une tuméfaction testiculaire chez 26 patients. Les signes cliniques sont présentés dans le tableau I.



**Figure 2 :** Répartition des patients selon les circonstances de découverte de la Varicocèle

**Tableau I:** Répartition des patients selon les signes cliniques

	Effectif	Pourcentage %
Tuméfaction testiculaire	26	55,3
Gauche	10	38,5
Droite	4	15,4
Bilatérale	12	46,1
Veines dilatées et tortueuses	12	25,5
Hypotrophie testiculaire	9	19,2
<b>Total</b>	<b>47</b>	<b>100</b>

### **Distribution de la varicocèle en fonction du côté atteint**

La varicocèle était à prédominance bilatérale chez 31 patients, soit 66% des cas. La figure 3 montre la répartition des patients en fonction du côté où se trouve la varicocèle

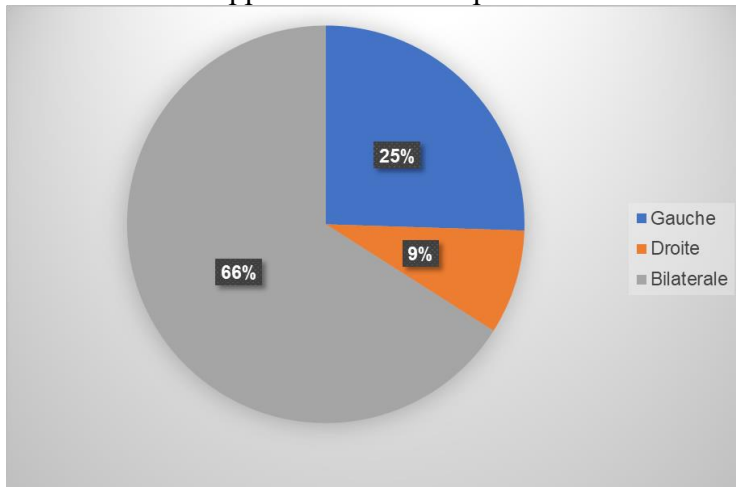
### **-Grade de la varicocèle**

La varicocèle de grade II selon la classification du Dubin et Amelar était la plus représentée. Elle était retrouvée chez 24 patients, soit un pourcentage de 51,1% (figure 4).

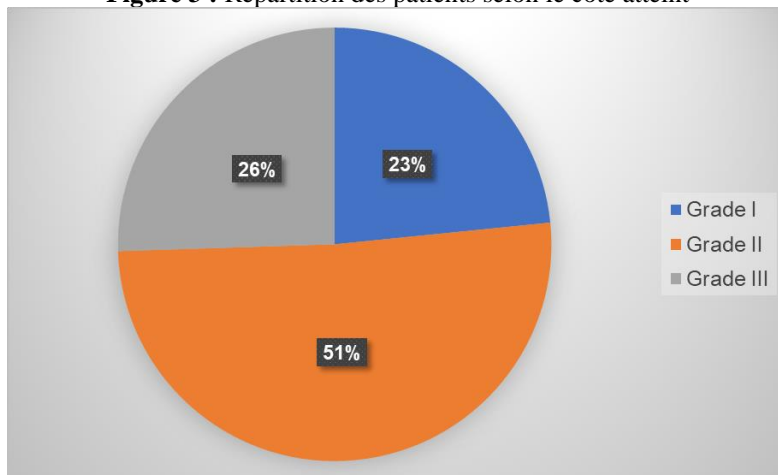
## Données paracliniques

### -Imagerie

L'échodoppler veineux testiculaire avait pour but d'identifier le reflux et aussi de confirmer l'hypotrophie testiculaire décelée à la clinique. Les résultats de l'échodoppler veineux sont présentés dans le Tableau II.



**Figure 3 :** Répartition des patients selon le coté atteint



**Figure 4 :** répartition des patients en fonction de grade de varicocèle

### Biologie

Tous nos patients avaient réalisé la testostéronémie, et on retrouvait chez chacun d'entre eux une valeur normale. (Entre 8,2-34,6nmol/l)

### -Spermogramme

La numération moyenne de spermatozoïdes était de  $17,7 \pm 3,4 \times 10^6/\text{ml}$  avec des extrêmes de 0 et  $35 \times 10^6/\text{ml}$ . La mobilité totale moyenne

était de  $38,2 \pm 15,7\%$  avec des extrêmes de 0 et 70%. La vitalité moyenne était de  $49,8 \pm 12,2\%$  avec des extrêmes de 0 et 65%.

L'anomalie du spermogramme la plus retrouvée était l'oligoasthénozoospermie chez 18 patients, soit 38,3% des cas, suivie de l'oligospermie chez 17 patients, soit 36,2% des cas. Le spermogramme était normal chez 5 patients, soit 10,6% des cas. La répartition des patients selon les résultats des spermogrammes est présentée dans le tableau III.

**Tableau II** : Répartition des patients selon les résultats de l'échodoppler veineux

	Effectif	Pourcentage %
Varicocèle bilatérale	22	46,8
Varicocèle gauche	12	25,5
Varicocèle droite	4	8,5
Varicocèle kyste épидidymaire ethypotrophie bilatérale	3	6,4
Varicocèle avec hypotrophie testiculaire bilatérale	6	12,8
<b>Total</b>	<b>47</b>	<b>100</b>

**Tableau III** : Répartition des patients selon les résultats des spermogrammes

	Effectif	Pourcentage %
Oligoasthénozoospermie	18	38,3
Oligospermie	17	36,2
Azoospermie	6	12,8
Normal	5	10,6
Polyzoospermie, leucospermie et tératozoospermie	1	2,1
<b>Total</b>	<b>47</b>	<b>100</b>

## Discussion

### Age et statut matrimonial

Dans notre étude, l'âge moyen était de  $33 \pm 7,8$  ans. Ce résultat est similaire à ceux de LEUNG en Chine [Leung, 2013] et DIAO au Sénégal [Diao, 2012] qui avaient respectivement trouvé 35,5 et 36,5 ans.

La tranche d'âge la plus représentée dans notre série, était celle de 30 à 40 ans. Nos résultats sont similaires à ceux de JALLOULI [Jallouli, 2008] en Tunisie, où la tranche d'âge la plus représentée était la même. La varicocèle est donc souvent découverte chez l'adulte, après la trentaine. Cela peut s'expliquer par le fait qu'au delà de 30 ans, l'homme, après quelques années de mariage sans enfant, vient consulter, car il y a un désir de devenir « papa ».

Cela s'est confirmé dans notre étude, car 76,6% des patients étaient mariés ; la plupart du temps, le diagnostic de varicocèle se faisait dans le cadre du bilan d'infertilité. Nos résultats sont similaires à ceux de YEVI



[Yevi, 2020] au Bénin, qui avait trouvé dans son étude, un pourcentage de 74%. Cependant, la varicocèle peut survenir à tout âge ; elle toucherait également moins de 15% des enfants et adolescents. C'est plus l'inquiétude des parents, devant l'apparition des varicosités scrotales, plutôt qu'une symptomatologie douloureuse, qui va entraîner une consultation. Il se posera alors chez ces adolescents un problème : faut-il traiter ou pas ?

## **Clinique**

### **-Circonstances de découverte**

L'infertilité conjugale était la première circonstance de découverte de la varicocèle dans notre étude avec un nombre de 28 patients soit un pourcentage de 59,6%. Ce résultat est similaire à celui de DIALLO [Diallo, 2015], qui avait trouvé l'infertilité conjugale comme principale circonstance de découverte de la maladie dans 80,7% des cas.

Cependant chez les adolescents, SINANOGLU [Sinanoglu, 2012] en Turquie, avait trouvé l'hypotrophie ou l'atrophie testiculaire comme circonstance de découverte de la varicocèle.

Parfois asymptomatique, d'autres symptômes peuvent être retrouvés : pesanteur au niveau scrotal, douleurs lors d'efforts physiques ou en position debout.

### **-Distribution de la varicocèle**

La varicocèle était bilatérale dans 66% des cas, gauche dans 25,5%, et droite dans 8,5% des cas. Ces résultats sont contraires aux données de la littérature qui montrent pour la plupart une prédominance de la varicocèle à gauche comme le suggère les études de MENDEZ-GALLART [Mendez-Gallart, 2009] en Espagne, et GOLFONO [Galfano, 2008] en Italie. DIALLO [Diallo, 1994] en Guinée, et GUEYE au Sénégal [Gueye, 1999] avaient respectivement rapporté 96,3% et 85,5% avec une prédominance du côté gauche. Cependant, d'autres études révélaient une prédominance bilatérale ; c'est le cas de l'étude de JALLOULI [Jallouli, 2008] en Tunisie, ainsi que celle de HODONOU [Hodonou, 2019] au Bénin ; ceci peut être expliqué par plusieurs facteurs liés à la structure anatomique des veines spermatiques : en effet la veine spermatique droite rejoint directement la veine cave inférieure en un angle aigu, et la veine spermatique gauche rejoint la veine rénale gauche en un angle droit ; d'où la prédominance de la varicocèle à gauche.

### **-Grade de la varicocèle**

Dans notre étude, les varicocèles de grade III et de grade II selon la classification de Dubin et Amelar, étaient les plus représentées avec des pourcentages respectifs de 25,5% et 51,1%. DIALLO [Diallo, 2015] avait trouvé dans son étude, 49,6% des varicocèles de grade III, et 33,6% des

varicocèles de grade II. Ceci peut s'expliquer du fait que les varicocèles de grade I et 0 passent parfois inaperçues à la clinique.

### **-Examen de la taille des testicules**

L'hypotrophie testiculaire dans notre étude a été retrouvée chez 9 patients, soit 19,2%, et tous ces patients avaient un grade III de varicocèle soit 75%. Nos résultats sont similaires aux données de la littérature. En effet, selon les données de la littérature il existerait une corrélation entre la gravité de la varicocèle, et la survenue d'une hypotrophie testiculaire : jusqu'à 20% de varicocèles de grade III s'accompagnent d'une hypotrophie testiculaire [Niedzielski, 1997]. L'hypotrophie testiculaire est une des conséquences les plus reconnues de la varicocèle [Lipshultz, 1977]. DIALLO [Diallo, 2015] avait retrouvé dans son étude, une hypotrophie testiculaire dans 14,3% des cas, dont 22% des cas étaient associés à des varicocèles de grade III.

### **-Spermogramme**

L'anomalie la plus retrouvée au spermogramme était l'oligoasthénozoospermie dans 38,3% des cas, suivie de l'oligospermie dans 36,2% des cas. Ce résultat ne confirme pas les données de la littérature selon lesquelles, le profil spermatique d'un patient porteur de varicocèle correspond le plus souvent à une oligoasthénotérazoospermie [Comhaire, 2006]. DIALLO [Diallo, 2015] et DIAO [Diao, 2012] avaient respectivement trouvé dans leur étude une oligoasthénotérazoospermie dans 46,2% et 63,2% des cas.

La varicocèle, entraîne une altération de la spermatogenèse par atteinte des cellules de SERTOLI, et elle entraîne également une diminution de la production de testostérone par les cellules de LEYDIG associée et/ ou en lien avec des modifications histologiques de celles-ci. Elle s'accompagne d'un volume d'éjaculat normal, voire d'une hyperspermie, parfois d'une augmentation du nombre de cellules rondes, marquant la libération prématurée des cellules germinales. Une augmentation de la leucospermie peut également être retrouvée. Le spermocytogramme montre classiquement des anomalies de la tête des spermatozoïdes (allongées ou amincies), des anomalies de la pièce intermédiaire à type de reste cytoplasmique (persistance de la gouttelette cytoplasmique) ou encore des anomalies flagellaires à type d'enroulement. Une atteinte testiculaire avec une diminution de la taille du testicule est reconnue. L'existence de cofacteurs aggravant comme le tabagisme actif est aussi incriminé [Nevoux, 2009].

### **Conclusion**

La varicocèle à Lomé, est diagnostiquée le plus souvent chez les hommes mariés, de la trentaine, dans un contexte de désir de paternité.

L'oligoasthenozoospermie était l'anomalie la plus retrouvée au spermogramme.

**Conflit d'intérêt :** les auteurs n'ont signalé aucun conflit d'intérêt

**Disponibilité des données :** toutes les données sont incluses dans le contenu de l'article

**Déclaration de financement :** les auteurs n'ont reçu aucun financement pour cette recherche

**Déclaration pour les participants humains :** cette étude a été approuvée par le comité d'éthique, et les principes de la déclaration d'Helsinki ont été respectés.

#### **References:**

1. Wagner L. Varicocèle : physiopathologie et approches thérapeutiques. *Andrologie*. 2002 ;12(1) :100-4.
2. Bouchot O, Prunet D, Gaschignard N, Buzelin J-M. Chirurgie de la varicocèle : résultats sur la mobilité et la morphologie des spermatozoïdes. *Prog. En Urol*. 1999 ;9 :703-6.
3. Wagner L, Tostain J. Varicocèle et infertilité masculine : recommandations comité andrologie-AFU 2006. *Prog En Urol*. 2007 ;17(1) :12-7.
4. Gorelick JI, Goldstein M. Loss of fertility in men with varicocele. *Fertil Steril*. 1993 ;59(3) :613-6.
5. Baazeem A, Boman JM, Libman J, Jarvi K, Zini A. Microsurgical varicocelectomy for infertile men with oligospermia: differential effect of bilateral and unilateral varicocele on pregnancy outcomes. *BJU Int*. Août 2009 ;104(4) :524-8.
6. Organization WH. The influence of varicocele on parameters of fertility in a large group of men presenting to infertility clinics. *Fertil Steril*. 1992 ;57(6) :1289-93.
7. Diao B, Sy MR, Fall B, Sow Y, Sarr A, Mohamed S, Sine B, Fall PA, Ndoeye AK, Ba M. Varicocèle et infertilité masculine. *Basic Clin Androl*. 2012 ;22(1) :29-35.
8. Benazzouz MH, Essatara Y, El Sayegh H, Iken A, Benslimane L, Nouini
9. Y. Impact de la varicocèle sur le volume testiculaire et les paramètres spermatiques. *Pan Afr Med J*. 2014 ;19.334

10. Leung L, Ho KL, Tam PC, Yiu MK. Subinguinal microsurgical varicocelectomy for male factor subfertility: a ten-year experience. *Hong Kong Med J*. 2013.
11. Jallouli H, Slimen MH, Sahnoun A, Kechou S, Amar SB, Bahloul A, Mhiri MN. Le traitement chirurgical de la varicocèle améliore la fertilité et aide à la procréation médicalement assistée. *Prog En Urol*. 2008 ;18(8) :543-9.
12. Yevi d, bori m, hodonou f, agoukpe m, sossa j, natchagande g, avakoudjo j. indications, techniques, resultats de la chirurgie de varicocele au cnhu-hkm/cotonou: à propos de 86 cas. *j société biol clin*. 2020;(034) :66-9.
13. Diallo AB, Bah I, Barry M, Diallo TMO, Bah MD, Kanté D, Cissé D, Bah OR, Diallo MB. La varicocèle de l'adulte : aspects anatomo-cliniques et resultats therapeutiques au service d'urologie-andrologie du CHU de Conakry, Guinee. *Afr J Urol*. 2015 ;21(2) :137-41.
14. Sinanoglu O, Eyyupoglu SE, Ekici S. Ipsilateral testicular catch-up growth rate following microsurgical inguinal adolescent varicocelectomy. *Sci World J*. 2012 ;2012.
15. Méndez-Gallart R, Bautista-Casasnovas A, Estevez-Martínez E, Varela- Cives R. Laparoscopic Palomo varicocele surgery: lessons learned after 10 years' follow up of 156 consecutive pediatric patients. *J Pediatr Urol*. 2009 ;5(2) :126-31
16. Galfano A, Novara G, Iafrate M, Fracalanza S, Novella G, Cavalleri S, Artibani W, Ficarra V. Surgical outcomes after modified antegrade scrotal sclerotherapy: a prospective analysis of 700 consecutive patients with idiopathic varicocele. *J Urol*. 2008 ;179(5) :1933-7.
17. Diallo MB, Bah I, Diabaté IBI. La varicocèle au CHU Ignace Deen Conakry, étude rétrospective. *Guinée Médicale*. 1994 ;7 :25-7.
18. Gueye SM, Fall PA, Ndoye AK, Bâ M, Daffé AS, Afoutou JM, Diagne BA. Influence de la cure chirurgicale de la varicocèle sur la qualité du sperme. *Andrologie*. 1999 ;9(3) :376-9.
19. Hodonou F, Avakoudjo J, Gbedo G, Yevi M, Agoukpe M, Hounnasso P. profil epidemiologique et clinique des patients operes de varicocele à la clinique universitaire d'urologie andrologie du CNHU-HKM. *Cahiers du CBRST, Médecine et santé publique*, n° 16, 1er semestre 2019 ; 59-68.
20. Niedzielski J, Paduch D, Raczynski P. Assessment of adolescent varicocele. *Pediatr Surg Int*. 1997 ;12(5) :410-3.
21. Lipshultz LI, Corriere Jr JN. Progressive testicular atrophy in the varicocele patient. *J Urol*. 1977 ;117(2) :175-6.

22. Comhaire F, Mahmoud A. Implications of multifactorial aetiology in the diagnosis and management of male infertility. In : *Andrology for the clinician*. Springer ; 2006. p. 33-5.
23. Nevoux P, Robin G, Gonheim T, Boitrelle F, Rigot JM, Marcelli F
24. Varicocèle et actualité : mythe ou réalité ? *Prog. En Urol.* 2009 ; 19 (4) : 26-30