
LAPORAN KASUS

Dermatitis Kontak Alergi terhadap Tato Hena dengan Infeksi Sekunder *(Allergic Contact Dermatitis due to Henna Tattoo with Secondary Infection)*

Fransiska Rismauli Natallya, Marsudi Hutomo

Departemen/Staf Medik Fungsional Ilmu Kesehatan Kulit dan Kelamin

Fakultas Kedokteran Universitas Airlangga/Rumah Sakit Umum Daerah Dr. Soetomo Surabaya

ABSTRAK

Latar Belakang: Tato hena menjadi populer akhir-akhir ini. Insidensi Dermatitis Kontak Alergi (DKA) karena tato hena meningkat. *Para-phenylenediamine* (PPD) diduga sebagai penyebab sensitisasi karena sering ditambahkan dalam hena untuk menghasilkan warna lebih gelap. Uji tempel kulit diperlukan untuk menentukan alergen penyebab DKA. **Kasus:** Wanita, 18 tahun dengan keluhan bercak merah gatal, rasa terbakar dan lepuhan berisi nanah di lengan kiri bawah setelah pasien menggunakan tato hena 3 hari sebelumnya. Kejadian ini adalah kedua kalinya pasien menggunakan tato henna dan timbul reaksi. Pasien mendapat pengobatan antibiotik oral selama 5 hari, antihistamin oral, dan kompres NaCL 0,9% selama 3 hari. Tiga hari kemudian kortikosteroid topikal diberikan, dan lesi membaik. Uji tempel kulit dilakukan 10 bulan kemudian dan hasilnya positif terhadap PPD dan *toluenesulfonamide formaldehyde resin* (TSFR). Pasien mempunyai riwayat alergi terhadap cat kuku, TSFR diduga sebagai bahan kontak terjadinya sensitisasi. **Pembahasan:** Dermatitis kontak alergi adalah reaksi hipersensitifitas yang disebabkan kulit kontak dengan alergen lingkungan. Proses sensitisasi diperlukan untuk terjadinya alergi. Uji tempel kulit adalah baku emas untuk menentukan alergen penyebab. Relevansi klinis hasil uji tempel kulit pasien, berdasarkan riwayat pasien dan pemeriksaan fisik, menunjukkan *positive current relevance (possible)* terhadap PPD, dan *past relevance* terhadap TSFR. **Simpulan:** Menghindari alergen penyebab adalah penting dalam tatalaksana dermatitis kontak.

Kata kunci: Dermatitis kontak alergi, tato hena, *para-phenylenediamine* (PPD), uji tempel kulit.

ABSTRACT

Background: Recently henna tattoo become popular. Incidence of allergic contact dermatitis due to henna tattoo is increasing. *Para-phenylenediamine* (PPD) is suspected as a contact sensitizer because it is often added to henna tattoo to make a darker color. Patch test is needed to determine the allergen. **Case:** A 18 year-old woman with chief complaint itchy redness patches, burning sensation, and blisters containing pus on her lower left arm after she applied henna tattoo on those site 3 days before. It was the second time applying henna and the reaction was appeared. The patient was treated with oral antibiotic for 5 days, oral antihistamine, and wet dressing with NaCL 0.9% for 3 days. Three days after wet dressing, topical corticosteroid was applied, and the lesion resolved. Patch test was performed 10 months later and showed positive reaction to PPD and *toluenesulfonamide formaldehyde resin* (TSFR). The previous history, patient had allergy to nail polish which TSFR was suspected as a contact sensitizer. **Discussion:** Allergic contact dermatitis is a hypersensitivity reaction caused by skin contact with an environmental allergen. Prior sensitization is required for allergy to develop. Patch test is the gold standard to determine the allergen. Based on history and physical examination, clinical relevance of patch test showed positive current relevance (possible) for PPD, and past relevance for TSFR. **Conclusion:** Avoiding the allergens are important in the management of contact dermatitis.

Key words: Allergic contact dermatitis, henna tattoo, *para-phenylenediamine* (PPD), patch test.

Alamat korespondensi: Fransiska Rismauli Natallya, Departemen/Staf Medik Fungsional Kesehatan Kulit dan Kelamin Fakultas Kedokteran Universitas Airlangga, Rumah Sakit Umum Daerah Dr. Soetomo, Jl. Mayjen Prof Dr. Moestopo No. 6-8 Surabaya 60131, Indonesia. Telepon: +62315501609, Email: dr_risma@yahoo.co.id

PENDAHULUAN

Tato hena telah dikenal sejak dahulu kala dan menjadi populer dalam kurun waktu terakhir ini melebihi nilai tradisionalnya, terutama di antara generasi muda. Hena adalah pewarna alami yang berasal dari daun tanaman *Lawsonia inermis* atau *Lawsomnia alba* yang dikeringkan. Tanaman ini

mengandung lawson (*2-hydroxy-1,4-naphthoquinone*) sebagai bahan aktifnya. Pewarna hena mudah dibuat dengan mencampurkan bubuk hena dengan air atau minyak, dan digunakan untuk mewarnai rambut atau kulit. Bubuk hena bisa digunakan murni atau dikombinasi dengan bahan lain baik dalam bentuk minyak, bubuk pewarna, maupun produk kimia

lainnya untuk menghasilkan berbagai warna. Bahan-bahan yang biasa ditambahkan ke dalam hena antara lain minyak jeruk limun, kayu putih, bubuk kopi, cuka, *p-toluidenediamine*, *diaminotoluene*, *diaminobenzene*, PPD, bubuk logam, dan lain-lain. Hena yang alami menghasilkan warna coklat oranye ketika digunakan ke kulit.^{1,2,3,4}

Keuntungan penggunaan hena untuk tato adalah sementara, tidak nyeri, dan jarang menyebabkan alergi, karena hena murni potensi alerginya sangat rendah. Reaksi alergi yang terjadi pada penggunaan tato hena umumnya disebabkan bahan-bahan tambahan yang ditambahkan pada hena murni. PPD sering ditambahkan ke dalam hena untuk menghasilkan warna yang lebih gelap. PPD mempunyai sifat bahan alergen yang kuat, dan merupakan alergen penyebab sebagian besar dermatitis kontak yang dilaporkan berkenaan dengan tato hena. Semakin lama suatu bahan alergen kontak dengan kulit, dan semakin tinggi konsentrasi bahan alergen, maka semakin besar risiko terjadinya sensitisasi kulit. Tes tempel diperlukan untuk menentukan alergen penyebab dermatitis kontak.^{4,5}

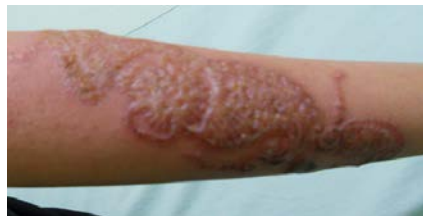LAPORAN KASUS

Seorang wanita berusia 18 tahun datang dengan keluhan bercak kemerahan yang gatal, disertai rasa terbakar, dan lepuhan berisi nanah pada lengan

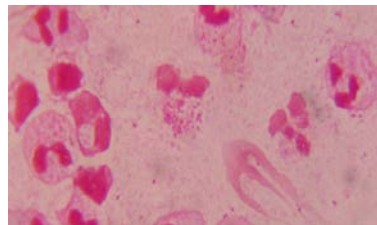
kirinya setelah menggunakan tato hena 3 hari sebelumnya. Sehari setelah penggunaan tato hena, timbul rasa gatal dan bercak merah pada tempat tato. Bercak merah yang timbul kemudian berkembang menjadi lepuhan berisi cairan jernih. Pasien juga mengeluh adanya nyeri dan rasa terbakar pada lesi kulitnya. Keesokan harinya, cairan lepuhan menjadi keruh karena berisi nanah. Kejadian ini adalah yang kedua kalinya pasien mengaplikasikan hena. Penggunaan hena pertama kali setahun yang lalu dan tidak ada keluhan. Pasien mempunyai riwayat alergi terhadap cat kuku. Riwayat atopi pada pasien maupun keluarganya disangkal.

Pemeriksaan fisik didapatkan keadaan umum pasien baik. Status dermatologis pada lengan bawah kiri didapatkan vesikel multipel dan bula di atas makula eritematosa, dengan pola mengikuti pola gambar tato hena. Beberapa vesikel/bula berisi pus, dan ada beberapa vesikel/bula lainnya yang sudah pecah dan mengeluarkan cairan eksudasi dan meninggalkan area erosi. Kulit normal di sekitar lesi teraba hangat pada perabaan (Gambar 1).

Tidak ditemukan leukositosis pada pemeriksaan laboratorium darah lengkap. Pewarnaan gram dari cairan vesikel berisi pus menunjukkan bakteri kokus gram positif. Hal ini menunjukkan adanya infeksi sekunder pada lesi (Gambar 2).



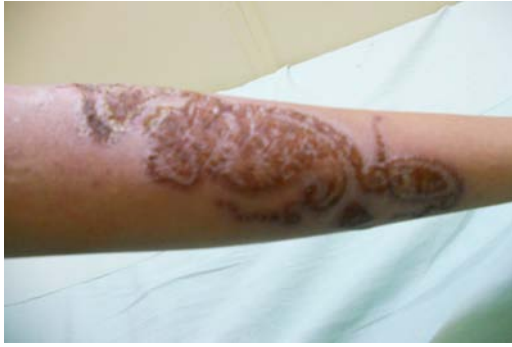Gambar 1. Vesikel multipel dan bula dengan pola mengikuti pola gambar tato hena, di atas makula eritematus dengan batas tidak jelas.



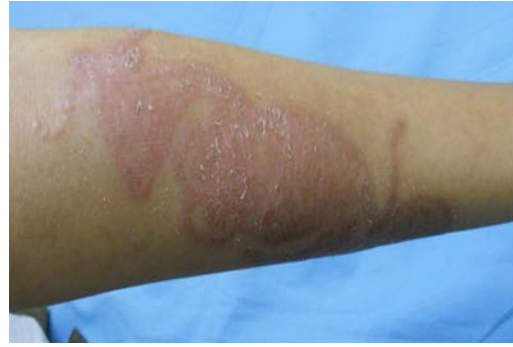Gambar 2. Pewarnaan gram dari pus menunjukkan adanya leukosit dan bakteri kokus gram positif.

Pasien mendapat terapi amoksisilin 3 x 500 mg, mebhidrolin napadisilat 3 x 50 mg selama 5 hari, kompres dengan NaCl 0,9% selama 3 hari. Tiga hari setelah kompres dengan NaCl 0,9%, diberikan hidrokortison topikal 2,5%. Lesi membaik dan meninggalkan makula hiperpigmentasi (Gambar 4).

Tes tempel yang dilakukan 10 bulan kemudian setelah lesi sembuh, dan menunjukkan reaksi positif terhadap PPD dan TSFR (Gambar 7, 8, 9). Pasien mempunyai riwayat alergi terhadap cat kuku, TSFR adalah bahan kontak potensial penyebab alergi dalam cat kuku.



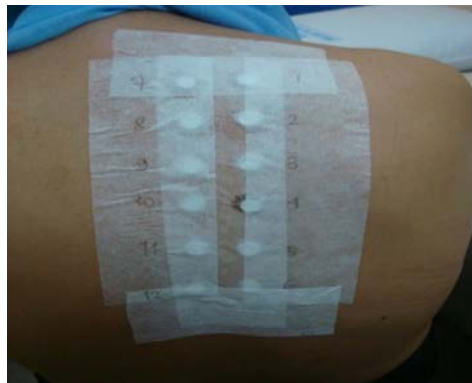
Gambar 3. Lesi pada hari ke-4.



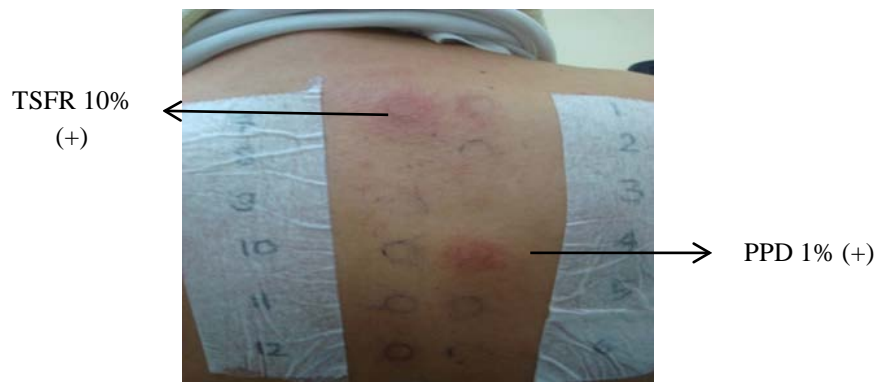
Gambar 4. Lesi pada hari ke-9.



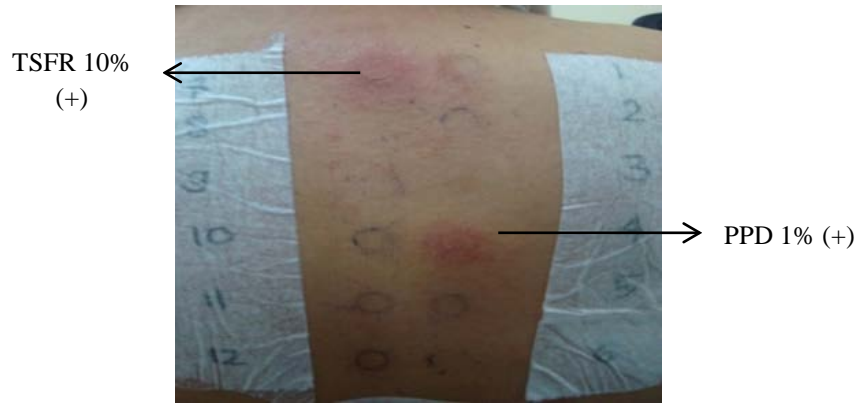
Gambar 5. Lesi kulit setelah 10 bulan sembuh, meninggalkan sedikit makula hiperpigmentasi.



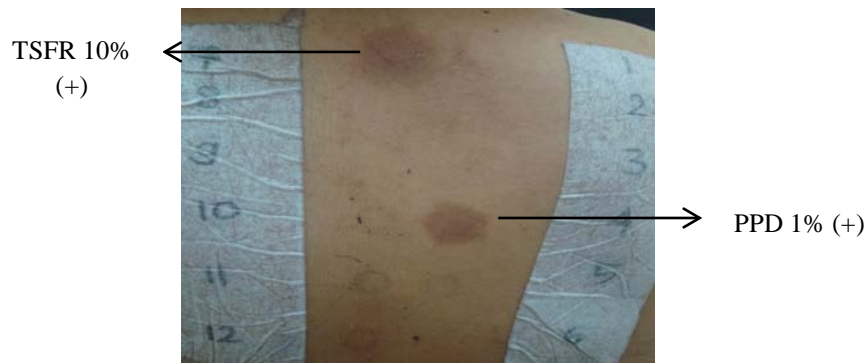
Gambar 6. Hari pertama penempelan alergen tes tempel.



Gambar 7. Hari ke-2 (48 jam) pembacaan hasil tes tempel.



Gambar 8. Hari ke-3 (72 jam) pembacaan hasil tes tempel.



Gambar 9. Hari ke-4 (96 jam) pembacaan hasil tes tempel.

PEMBAHASAN

Dermatitis Kontak Alergi (DKA) adalah reaksi hipersensitifitas tipe lambat akibat kulit terpapar oleh alergen dalam lingkungan. Fase sensitisasi terhadap alergen dibutuhkan dalam patogenesis DKA. Waktu yang diperlukan untuk induksi DKA umumnya adalah 7-20 hari. Jika sebelumnya pasien mempunyai riwayat terpapar dengan substansi yang dicurigai atau substansi yang dapat menimbulkan terjadinya reaksi silang, maka waktu yang diperlukan untuk menginduksi terjadinya reaksi alergi bisa lebih cepat yaitu sekitar 24-48 jam. Gejala khas DKA berupa pruritus dan dermatitis eksematosa yang terbatas pada tempat paparan alergen.^{4,6} Keluhan utama pasien adalah bercak merah gatal, rasa terbakar dan timbul lepuhan pada kulit setelah memakai tato hena pada tempat tersebut. Pasien juga mempunyai riwayat sensitisasi sebelumnya dengan alergen yang dicurigai. Gambaran lesi berupa dermatitis eksematosa yang terdiri dari vesikel dan bula multipel di atas makula eritematus, pus, eksudasi, dan erosi.

Reaksi alergi terhadap hena murni sangat jarang terjadi karena hena merupakan bahan yang memiliki potensi alergi sangat rendah. Reaksi alergi biasanya disebabkan bahan-bahan lain yang ditambahkan ke dalam hena. Kebanyakan reaksi alergi yang terkait dengan hena disebabkan oleh PPD karena bahan ini biasanya ditambahkan pada hena untuk membuat

warna lebih gelap. PPD merupakan alergen kuat. Bahan lainnya yang ditambahkan ke dalam hena juga mempunyai potensi menimbulkan reaksi alergi. Tes tempel diperlukan untuk menentukan alergen penyebab DKA. Pada kasus ini, tes tempel dilakukan 10 bulan setelah lesi sembuh, menggunakan standar seri tes tempel Eropa. Waktu pembacaan tes tempel dilakukan pada 48, 72, dan 96 jam setelah penempelan alergen. Sistem penilaian hasil tes tempel menggunakan rekomendasi dari *International Contact Dermatitis Research Group (ICDRG)*, yaitu dari + sampai +++, + berarti reaksi lemah (eritema, sedikit infiltrasi, tidak ada vesikel); ++ berarti reaksi kuat (edema atau terbentuk vesikel); dan +++ berarti reaksi sangat kuat/ekstrim (terbentuk bula atau ulkus). Pada kasus ini, hasil tes tempel + untuk PPD, dan + untuk TSFR.^{6,7} Pasien mempunyai riwayat alergi terhadap cat kuku. TSFR banyak terdapat pada cat kuku⁸ (Tabel 1).

PPD adalah komponen cat rambut. Cat rambut yang dikatakan “cat rambut alami” atau “cat rambut herbal” tetap mengandung PPD. Semakin gelap warna cat rambut, semakin besar konsentrasi PPD di dalam cat rambut tersebut. Konsentrasi PPD pada tato hena hitam sekitar 15,7% yang secara signifikan lebih tinggi dibandingkan konsentrasi PPD yang terdapat dalam cat rambut komersial.

Tabel 1. Hasil tes tempel pada pasien dengan standar seri tes tempel Eropa

Nomer urut alergen dalam tes tempel	Alergen	Pembacaan I (48 jam)	Pembacaan II (72 jam)	Pembacaan III (96 jam)	Relevansi klinis
4	PPD 1%	+	+	+	<i>Possible current relevance</i>
5	TSFR 10%	+	+	+	<i>Past relevance</i>

Konsentrasi maksimum PPD dan golongan *diaminobenzene* lainnya dalam cat rambut yang diijinkan oleh *Food and Drug Administration* (FDA) adalah sebesar 6% dalam produk akhir. Konsentrasi dan lama kontak PPD dengan kulit, berperan penting terhadap potensi PPD sebagai alergen. PPD dalam konsentrasi berapapun sebenarnya tidak diijinkan untuk digunakan sebagai produk yang bersentuhan dengan kulit (tato, maskara, pensil alis).^{2,4}

PPD dikenal sebagai bahan alergen kuat untuk kulit dan saluran pernafasan. Mekanisme sensitisasi terhadap PPD melalui konversi (oleh proses oksidasi) prohaptan (PPD) menjadi haptan (quinone diamine) yang dapat berikatan langsung dengan protein. Perubahan ini menyebabkan iritasi kulit dan membran mukosa pada individu yang peka. Absorpsi PPD transkutan melalui kulit dapat menyebabkan toksisitas sistemik, angioedema, dan obstruksi saluran nafas yang menyebabkan kematian pada kasus alergi PPD yang berat.^{4,9}

PPD adalah aromatik amin yang mempunyai potensi reaksi silang dengan golongan para-amino lainnya seperti para-amino benzoic acid (PABA), sulfonamide, sulfonilurea, dapson, hydrochlorothiazide, benzocaine, procainamide, pewarna azo aniline, dan karet. Kontak alergi terhadap PPD dan pewarna aromatik amin lainnya dapat dideteksi dengan tes tempel menggunakan PPD 1% dalam larutan petrolatum.^{1,4}

Hena mengandung *lawsone* (2-hydroxyl-1,4-naphthoquinone), yaitu suatu metabolit *naphthalene* dan merupakan oksidan kuat terhadap sel-sel yang defisit *glucose-6-phosphate dehydrogenase* (G₆PD). Bayi yang terpapar hena dapat mengalami hiperbilirubinemia yang tidak diketahui penyebabnya, dan didapatkan bahwa *lawsone* dapat menyebabkan hemolisis oksidatif. Oleh karena itu pemakaian hena sebaiknya dihindari pada bayi dan pasien dengan defisiensi G₆PD.¹⁰

Menghindari alergen penyebab sangat penting dalam penatalaksanaan dermatitis kontak. Pasien yang alergi terhadap PPD sebaiknya menghindari pewarna rambut (cat rambut), tato, produk aromatik amin, tinta printer hitam, produk fotografi, baju berwarna hitam,

film X-ray, produk kulit, produk getah karet.^{11,12} Kortikosteroid merupakan lini pertama pengobatan DKA. Pruritus dapat dikontrol dengan pemberian antihistamin. Pasien pada kasus ini mendapat pengobatan dengan mebhidrolin napadisilat 3 x 50mg. Amoksisilin 3 x 500mg diberikan selama 5 hari karena ada infeksi sekunder. Kompres basah dengan NaCl 0,9% dilakukan selama 3 hari karena ada eksudasi dari lesi. Tiga hari setelah kompres NaCl, diberikan topikal hidrokortison 2,5% krim, dan pada hari ke-7 luka sembuh.¹³

Data epidemiologi terbaru menunjukkan bahwa DKA karena cat rambut telah mencapai tingkat hiperendemik pada sebagian besar benua.^{11,12} Oleh karena itu pemakaian PPD pada kulit tidak disarankan, dan departemen atau instansi terkait sebaiknya bisa mengatur dan mengawasi penggunaan PPD pada produk konsumen sehari-hari.

KEPUSTAKAAN

1. Prcic S, Matic A, Matic M, Petrovic A, Djuran V, Gajinov Z. Henna tattoo contact dermatitis-a report of four cases and brief review of the selected literature. *Cent. Eur. J. Med* 2012; 7(1): 124-8.
2. Raj DT, Prabhu N, Gowri Y, Vidhya N, Jasmine MK. Allergic ectopic contact dermatitis with henna tattoos. *Scholars Research Library* 2010; 2(1): 187-90. Available from <http://scholarsresearchlibrary.com/archieve.html>, downloaded june 2013.
3. Uzuner N, Olmez D, Babayigit A, Vayvada O. Contact dermatitis with henna tattoo. *Indian Pediatrics* 2009; 46: 423-5.
4. Kazandjieva J, Grozdev I, Tsankov N. Temporary henna tattoos. *J Clindermatol* 2007; 25: 383-7.
5. Nawaf A, Joshi A, Nour-Eldin O. Acute allergic contact dermatitis due to para-phenylenediamine after temporary henna painting. *J Invest Dermatol* 2003; 30: 797-800.
6. Castanedo-Tardan MP, Zug KA. Allergic contact dermatitis. In: Goldsmith LA, Katz SI, Gilchrist BA, Paller AS, Leffell DJ, Wolff K,

- editors. Fitzpatrick's Dermatology in general medicine. 8th ed. New York: McGraw-Hill; 2012. p.152-64.
7. Lachapelle JM, Maibach HI. Patch testing and prick testing. 2nd ed. Berlin: Springer; 2009.
 8. Laguna C, Cuadra J, Gonzalez BM, Zaragoza V, Casimiro LM, Alegre V. Allergic contact dermatitis to cosmetics. *Actas Dermosifiliogr* 2009; 100: 53-60.
 9. Catherine F. Hair dye and henna tattoo exposure. *Emergency nurse* 2002; 10(3): 19-23
 10. Raupp P, Hassan JA, Varughese M, Kristiansson B. Henna causes life threatening haemolysis in glucose-6-phosphate dehydrogenase deficiency. *Arch Dis Child* 2001; 85: 411-2.
 11. McFadden JP, Yeo L, White JL. Clinical and experimental aspects of allergic contact dermatitis to para-phenylenediamine. *J Clindermatol* 2010; 29: 316-24.
 12. Kaatz M, Elsner P, Bauer A. Body-modifying concepts and dermatologic problems: tattooing and piercing. *J Clindermatol* 2008; 26: 35-44.
 13. Cohen DE, Jacob SE. Allergic contact dermatitis. In: Goldsmith LA, Katz SI, Gilchrist BA, Paller AS, Leffell DJ, Wolff K, editors. Fitzpatrick's Dermatology in general medicine. 7th ed. New York: McGraw-Hill; 2008. p.132-46.