

DOI: 10.18027/2224-5057-2024-14-1

Цитирование: Тигров М.С., Яковлева Л.П., Кропотов М.А., Меньшикова С.С. Профилактическая центральная шейная лимфодиссекция как этап в лечении папиллярного рака щитовидной железы. Злокачественные опухоли, 2024 (том 14), #1.

ПРОФИЛАКТИЧЕСКАЯ ЦЕНТРАЛЬНАЯ ШЕЙНАЯ ЛИМФОДИССЕКЦИЯ КАК ЭТАП В ЛЕЧЕНИИ ПАПИЛЛЯРНОГО РАКА ЩИТОВИДНОЙ ЖЕЛЕЗЫ

Тигров М.С.¹, Яковлева Л.П.¹, Кропотов М.А.², Меньшикова С.С.¹¹ ГБУЗ «Московский клинический научный центр имени А.С. Логинова» ДЗМ, Москва, Россия² ФГБУ «Национальный медицинский исследовательский центр онкологии им. Н.Н. Блохина» Минздрава России, Москва, Россия**Актуальность:** Вопрос о необходимости выполнения профилактической центральной шейной лимфодиссекции в лечении локализованных форм высококодифференцированного рака щитовидной железы остается открытым, так как дооперационное обследование не всегда позволяет достоверно определить наличие поражения регионарного лимфоколлектора VI группы.**Цель:** оценка частоты поражения центрального лимфатического коллектора шеи при клиническом N0-Nx по результатам морфологического исследования после выполнения превентивной центральной шейной лимфодиссекции.**Материалы и методы:** пациенты оперированы в период с 2016–2022 гг. по поводу папиллярного рака щитовидной железы — cT1–2 N0-х. Соотношение мужчин и женщин — 11,5% (n = 34) и 88,5% (n = 261) соответственно. Из них в возрасте менее 55 лет — 40,7% (n = 120), более 55 лет — 59,3% (n = 175). Всем пациентам выполнено хирургическое лечение в объеме тиреоидэктомии или гемитиреоидэктомии с центральной шейной лимфодиссекцией.**Результаты:** В исследование включено 295 пациентов: cT1–247 (83,7%) и cT2–48 (16,3%). По результатам морфологического исследования у части пациентов отмечено изменение стадии опухолевого процесса: стадия pT1 установлена в 80,3% (n = 237), pT2-в 9,2% (n = 27), pT3-в 10,5% (n = 31). У 77 (26,1%) из 295 больных выявлены метастазы в лимфатических узлах центральной клетчатки шеи. Отмечена корреляция частоты метастазирования с размером первичной опухоли, соответствующей pT1 в 22,8% случаев (n = 54), pT2-в 33,3% (n = 9), pT3–45,2% (n = 14). Транзиторная гипокальциемия была выявлена у 32% пациентов при pT1, 69% при pT2 и у 84% при pT3. У двух пациентов был отмечен односторонний транзиторный парез гортани.**Выводы:** Проведенный анализ позволяет сказать, что выполнение профилактической центральной шейной лимфодиссекции при высококодифференцированном раке щитовидной железы является необходимым компонентом хирургического лечения, позволяющим повысить радикальность лечения с последующим снижением риска прогрессирования основного заболевания вследствие уточненного стадирования заболевания. В ходе исследования у 77 (26,1%) из 295 пациентов выявлены метастазы в лимфатических узлах центральной клетчатки шеи. Отмечена корреляция частоты метастазирования с размером первичной опухоли, а также зависимость количества пораженных лимфатических узлов от распространенности первичной опухоли. Частота послеоперационных осложнений, влияющих на качество жизни пациентов, приемлема. В период лечения отмечено 0,67% парезов гортани и 39% гипокальциемий легкой степени тяжести.**Ключевые слова:** Щитовидная железа, тиреоидэктомия, лимфодиссекция, папиллярный рак, высококодифференцированный рак щитовидной железы, гипопаратиреоз, возвратный гортанный нерв.

Папиллярная аденокарцинома — самая распространенная форма рака щитовидной железы, медленно прогрессирующая, хорошо поддающаяся лечению, особенно при выявлении на ранних стадиях. Данный вид опухоли чаще встречается у женщин и течет более благоприятно — медленно развивается, длительно не дает регионарных и отдаленных метастазов. У мужчин, напротив, заболевание имеет более агрессивное течение [1,2].

Стандартом в лечении высококодифференцированного рака щитовидной железы (ВДРЩЖ) является хирургическое лечение. Объем оперативного вмешательства зависит от многих факторов, таких как пол пациента, возраст, распространенность опухолевого процесса [3–5]. Наличие регионарных метастазов, их количество и размер значимо влияют на выживаемость, что и определяет необходимость контроля за состоянием регионарного

лимфоколлектора. Большое значение имеет предоперационное инструментальное обследование: при помощи УЗИ щитовидной железы определяется размер опухолевого узла, отношение его к капсуле, что в совокупности определяет объем операции. Немаловажной остается оценка состояния регионарной клетчатки VI уровня и для определения необходимости выполнения центральной шейной лимфодиссекции (ЦШЛД). Согласно данным клинических рекомендаций Министерства Здравоохранения Российской Федерации от 2020 года по лечению дифференцированного рака щитовидной железы, при распространенности первичной опухоли от Т3 и более удаление центральной клетчатки является обязательным этапом операции [6]. Для более ранних стадий вопрос выполнения ЦШЛД не является обязательным и, по мнению многих авторов, является вопросом выбора хирурга. В то же время, трудность дооперационного выявления метастазов обусловлена недостаточной диагностической эффективностью предоперационных исследований. Основным методом определения наличия пара- и претрахеальных метастазов является ультразвуковая диагностика, однако данный метод демонстрирует большое количество ложно отрицательных результатов [7,8]. Вторым методом является компьютерная томография (КТ). Характеристики обоих методов для выявления метастазов в лимфатические узлы центральной клетчатки шеи были подробно проанализированы Seo Ki Kim в 2017 г. В его исследовании КТ показала значительно более высокую чувствительность (39% против 28%) и точность (66% против 63%), чем УЗИ. Кроме того, комбинированное применение УЗИ и КТ имело более высокую чувствительность (48% против 28%) и точность (69% против 63%), чем только УЗИ. Тем не менее, эти показатели эффективности не всегда являются достаточными для принятия решения об объеме операции [9].

Hengqiang Zhao с соавторами (2019 г.) представили мета-анализ по определению чувствительности ультразвуковой диагностики в отношении определения метастазов в центральной клетчатке шеи. На большом клиническом материале, который представлен практически 3 тысячами пациентов, в 48% случаев после патоморфологического исследования операционного материала были обнаружены метастазы папиллярного рака, что являлось подтверждением низкой эффективности УЗИ в отношении выявления метастазов VI–VII групп на дооперационном этапе обследования [10].

Учитывая тот факт, что дооперационная диагностика является далеко не всегда точной, то выполнение профилактической центральной шейной лимфодиссекции (ПЦШЛД) может повлиять на стадирование процесса и определение дальнейшей тактики ведения пациента. Наличие метастазов в клетчатке шеи является одним из важных факторов риска прогрессирования заболевания, что приводит к переходу пациента в группы высокого и промежуточного риска развития рецидива согласно рекомендациям Американской тиреоидологической ассоциации (American Thyroid Association, ATA) 2015 г., что ведет

за собой необходимость проведения радиойодтерапии в послеоперационном периоде. Безусловно, для определения стратификации риска прогрессирования необходимо иметь представление о количественном и качественном поражении л/узлов. Но в данной ситуации низкая эффективность дооперационной диагностики детерминирует необходимость интраоперационного подтверждения факторов прогноза заболевания. В связи с этим мы считаем, что обсуждение вопроса о профилактической центральной шейной лимфодиссекции является актуальным.

Van Velsen с соавторами говорят о том, что у 14% пациентов, имеющих низкий риск прогрессирования после первичного лечения, в среднем через 47 месяцев реализуется рецидив в регионарном лимфоколлекторе [11]. При стратификации риска как промежуточный или высокий частота рецидивов достигает 35% в более ранние сроки — 22 месяца. При высокодифференцированном раке щитовидной железы эти показатели можно считать достаточно значимыми, тем более, что основной метод радикального лечения данного вида опухоли — хирургический, а повторные операции на шее всегда связаны с повышенным риском хирургических осложнений. Это также является аргументом для принятия решения о выполнении профилактической ЦШЛД, как метода, который позволяет детально стадировать заболевание и стратифицировать факторы риска.

Jong-Lyer Roh с соавторами на анализе 184 пациентов, оперированных по поводу высокодифференцированного рака щитовидной железы с размером опухоли ≥ 1 см и наличием экстрагитреоидного распространения, выявили наличие регионарных метастазов в центральной клетчатке шеи с ипсилатеральной стороны в 42,9%. В то же время ипсилатеральное метастазирование является предиктором контралатеральных метастазов (9,8%). На основании проведенного исследования авторы говорят о необходимости более широкого выполнения профилактической центральной шейной лимфодиссекции при высокодифференцированном раке щитовидной железы [12].

Yang Jie Wu с соавторами отмечают, что ипсилатеральные метастазы в центральной клетчатке шеи выявляются у 34,2% пациентов и при этом напрямую коррелируют с размером опухоли (≥ 1 см), экстрагитреоидным распространением и молодым возрастом пациентов (молже 45 лет) [13]. На основании своих исследований авторы также говорят о том, что выполнение профилактической центральной шейной лимфодиссекции у данной категории пациентов может быть эффективным методом лечения.

Bon Seok Koo с соавторами приводят данные об анализе 111 пациентов, которым была выполнена тиреоидэктомия с ЦШЛД при клинически негативных л/узлах клетчатки шеи. В данном исследовании была выявлена прямая корреляция между наличием ипсилатеральных метастазов и размером опухоли ≥ 1 см, присутствием лимфоваскулярной инвазии и мужским полом. При этом авторы отмечают, что наличие билатеральных метастазов в центральной клетчатке шеи было выявлено в 50% наблюдений, а ипсилатеральное поражение выявлено у 43,3%. Факт ипсилате-

рального поражения является независимым предиктором двустороннего поражения лимфоколлектора центральной клетчатки шеи. На основании этих данных авторы также высказывают мнение о возможной эффективности выполнения профилактической ипсилатеральной центральной шейной лимфодиссекции при унилатеральном расположении узла в щитовидной железе размером равном или более 1 см. При наличии ипсилатерального поражения необходимо выполнение билатеральной ЦШЛД [14].

Zhi Li и соавторы из медицинского колледжа Tongji провели анализ лечения 457 пациентов с ВДРЩЖ, которым была выполнена профилактическая центральная шейная лимфодиссекция с тиреоидэктомией. По результатам гистологического исследования в 59,1% было обнаружено метастазирование в лимфатические узлы VI уровня клетчатки шеи с ипсилатеральной стороны, а из них в 42,2% выявлено двустороннее метастазирование. Примечательно, что частота метастазирования коррелирует с размером опухоли: при узле менее 1 см метастазирование в центральную клетчатку шеи наблюдалось в 23,4%, а равном и более 1 см увеличивалось до 39,2% [15].

Brian M Sadowski с соавторами отмечают, что отказ от выполнения превентивной центральной шейной лимфодиссекции может быть причиной реализации метастатического роста в узлах центральной клетчатки шеи с необходимостью хирургического лечения, что, как известно, сопряжено с техническими трудностями и высоким риском травматизации возвратных нервов; в группу сравнения вошло 326 пациентов. При анализе 310 пациентов авторы выявили наличие метастазирования в ЦКШ у 46,7%. При этом авторы отмечают, что выполнение профилактической ЦШЛД, как с одной стороны, так и с двух не повышают частоту повреждения возвратных нервов. В то же время при анализе реализации рецидива в центральной клетчатке шеи (636 пациентов) выявлено, что это произошло у 10 пациентов, из которых у 6 ЦШЛД не выполнялась [16].

Ряд специалистов говорят о том, что ЦШЛД может быть причиной повреждения возвратного гортанного нерва и послеоперационной гипокальциемии, без улучшения локорегионарного контроля над заболеванием, что исключает необходимость выполнения ЦШЛД в рутинной практике [17,18].

Повреждение возвратного гортанного нерва возможно при выделении клетчатки шеи VI и VII уровней в связи с его топографо-анатомическим расположением. Большой риск травматизации возникает в случае билатерального удаления центральной клетчатки шеи. Также если рассматривать возможные послеоперационные осложнения, то немаловажным является вопрос развития послеоперационной гипокальциемии. Механизма развития данного осложнения два: ишемизация паращитовидных желез либо удаление их вместе с центральной клетчаткой.

В этой связи интересным, на наш взгляд, является исследование, проведенное Raul Alvarado с соавторами, в котором анализируются хирургические результаты

выполнения профилактической ЦШЛД при первичной операции и отсроченное выполнение ЦШЛД как с профилактической, так и с лечебной целью. В задачи авторов входило изучение частоты метастазирования и количество хирургических осложнений. При сравнении первичной ЦШЛД и отсроченной ЦШЛД поражение центрального лимфоколлектора шеи было выявлено в 64% и 61% наблюдений соответственно. Временная гипокальциемия зафиксирована в 12% и 9% случаев соответственно, стойкий гипопаратиреоз выявлен в 1,8% и 0% наблюдений, парез возвратного нерва — в 3% и 4% соответственно, а паралич возвратного нерва — в 0,6% и 0%. Количество инфекционных осложнений было несколько выше при отсроченных операциях — 0,6% и 4,3%. В целом, авторы говорят о том, что центральная шейная лимфодиссекция может быть выполнена как при первичной хирургической интервенции, так и отсроченно при наличии морфологических неблагоприятных факторов после выполнения тиреоидэктомии без увеличения количества хирургических осложнений [19].

Аналогичное исследование было проведено Wen T Shen с соавторами, в котором исследователи приводят данные о том, что транзиторная осиплость выявлена в 4,8% и 4,7% при первичной и отсроченной ЦШЛД, перманентная осиплость (паралич возвратного нерва) состоялась у 2,6% и 1,9% пациентов, стойкий гипопаратиреоз у 0,5% и 0,9% пациентов соответственно [20,21]. Как видно из полученных данных частота стойкого гипопаратиреоза и дисфункции возвратных нервов не высока.

В то же время, вопрос о превалировании рисков послеоперационных осложнений над рисками нерадикальности хирургического лечения в своем исследовании ставит Carolina Nylen и соавторы (2020 г.), являясь представителями медицинских университетов Австралии и Швеции. Ученые рассмотрели 426 случаев папиллярного рака T1-T2 с выполненной тиреоидэктомией с профилактической центральной шейной лимфодиссекцией. В 23% случаев были гистологически подтверждены регионарные метастазы. При исследовании течения послеоперационного периода в 1,5% случаев развилась постоянная форма гипокальциемии. Опираясь на полученные данные, ученые рекомендуют тщательно продумывать необходимость профилактической шейной лимфодиссекции при распространенности опухоли менее 4 см [22].

Похожее исследование, в которое было включено 337 пациентов, провел Ariel Shuchleib-Cung, в котором проанализировал развитие послеоперационного гипопаратиреоза (ПГПТ). Основными факторами в развитии ПГПТ являлось интраоперационное повреждение паращитовидных желез, необходимость в оставлении дренажей и длительность операции более 2,5 часов (12,7%). Однако при многофакторном анализе только документально подтвержденное повреждение паращитовидной железы оставалось значимо связанным с развитием послеоперационной гипокальциемии [23].

Суммируя вышесказанное, хотелось бы обратиться к исследованию, которое было проведено в виде систем-

ного обзора медицинской периодики по данному вопросу с использованием критериев, основанных на фактических данных. Исследователи сформулировали следующие пять рекомендаций: 1) некоторые данные свидетельствуют о преимуществах добавления профилактической ЦШЛД к тиреоидэктомии с точки зрения обеспечения контроля над заболеванием и четкого стадирования болезни; 2) применение ЦШЛД может уменьшить количество локальных рецидивов при высокодифференцированном раке щитовидной железы и улучшить выживаемость при конкретном заболевании; 3) добавление ЦШЛД к тиреоидэктомии может значительно снизить уровень сывороточного тиреоглобулина; 4) при выполнении ЦШЛД с тиреоидэктомией может наблюдаться более высокая частота постоянного гипопаратиреоза и непреднамеренного необратимого повреждения возвратных нервов, чем при одной только тиреоидэктомии; 5) повторная операция в центральном отделе шеи при рецидивирующем раке щитовидной железы может увеличить риск гипопаратиреоза и непреднамеренного повреждения нервов по сравнению с выполнением тиреоидэктомии с ЦШЛД или без нее. В конечном итоге, эти рекомендации поддерживают применение профилактической ЦШЛД при первичной операции по поводу папиллярного рака щитовидной железы в руках высококвалифицированных хирургов [24].

Исходя из этого, можно думать о том, что риск послеоперационных осложнений неоправданно завышен при должной квалификации хирурга, а развитие высоких технологий, направленных на предотвращение развития описанных выше осложнений, позволяет минимизировать риск их развития. Например, для профилактики повреждения околощитовидных желез и оценки их жизнеспособности разработано применение раствора индоцианина зеленого (ICG) [25] и применение инфракрасной флуоресцентной камеры (NIRF), которые действительно имеют право на существование. Эффективность данных методов сравнили ученые из Христианского медицинского колледжа Индии. Суть первого метода заключается в введении ICG внутривенно с последующей оценкой ангиограммы, второго — в визуальной оценке интенсивной флуоресценции парашитовидных желез. Среди 50 оперированных пациентов в объеме тиреоидэктомии, в 73% случаев, при помощи описанных выше методов, были визуализированы околощитовидные железы [26].

Другим немаловажным аргументом за профилактическую лимфодиссекцию выступает высокий риск повреждения возвратных гортанных нервов при повторном оперативном вмешательстве в данной анатомической области. Макарьин В.А. и соавторы (2016 г.) в своем обзоре литературы по поводу интраоперационного нейромониторинга гортанных нервов, приводят данные, что при первичных оперативных вмешательствах на щитовидной и околощитовидных железах приходится от 0,5% до 23% повреждения гортанных нервов, в то время как при повторном хирургическом лечении риск повреждения достигает 62% [27].

Учитывая данные о возможном увеличении количества послеоперационных осложнений, односторонняя центральная шейная лимфодиссекция представляется альтернативным подходом, исключающим выполнение двусторонней диссекции без должных на то оснований [28].

Отсутствие единства клиницистов в лечении высокодифференцированных форм рака и получаемые специалистами результаты приводят к выводу, что клиническое течение ПРЩЖ сопряжено с высоким риском метастазирования в центральную клетчатку шеи, и это обуславливает необходимость дальнейшего изучения целесообразности выполнения ПЦШЛД с оценкой непосредственных хирургических и онкологических результатов.

Исходя из вышеописанного, мы решили предоставить свой клинический опыт в лечении ВДРЩЖ с оценкой частоты поражения центрального лимфатического коллектора шеи при клиническом N0-Nx по результатам морфологического исследования после выполнения превентивной центральной шейной лимфодиссекции пациентам cT1–2.

Наше исследование включает 295 пациентов, оперированных в 2016–2022 гг., по поводу папиллярного рака щитовидной железы. Из них опухоли, соответствовавшие cT1, выявлены у 247 пациентов (83,7%), cT2-у 48 (16,3%). Всем пациентам на дооперационном этапе было выполнено ультразвуковое исследование (УЗИ) щитовидной железы с оценкой её структуры, размера, наличия новообразований с классификацией последних по системе TI-RADS. Пациенты, включенные в исследование, имели клинические предикторы распространения опухоли за пределы щитовидной железы: опухоли располагались подкапсульно (рис. 1), примыкали к трахее (рис. 2) либо располагались по ходу возвратного гортанного нерва. Подозрительные узлы были пунктированы, и полученный материал стадирован по системе Bethesda.

В исследование включались пациенты, у которых узловые образования щитовидной железы по классификации Bethesda подходили под V и VI категории. Соотношение мужчин и женщин составило 11,5% (n = 34) и 88,5% (n = 261) соответственно. Из них в возрасте менее 55 лет пролечено 40,7% пациентов (n = 120), более 55 лет — 59,3% (n = 175).

Всем пациентам, участвовавшим в исследовании, выполнялось хирургическое лечение в объеме тиреоидэктомии с паратрахеальной шейной лимфодиссекцией со стороны поражения. Этот вид лимфодиссекции можно отнести к центральной лимфодиссекции. В ходе выполнения оперативного вмешательства удаляется жировая клетчатка с лимфатическими узлами, относящимися к VI группе, которая расположена латерально от трахеи, позади пораженной доли щитовидной железы до медиального контура общей сонной артерии. Нижним контуром является рукоятка грудины, верхним — линия, проведенная горизонтально в проекции перстневидного хряща. В ходе удаления клетчатки, важным аспектом является визуализация и сохранение анатомических структур, к которым относятся возвратный гортанный нерв и околощитовидные железы (рис. 3).

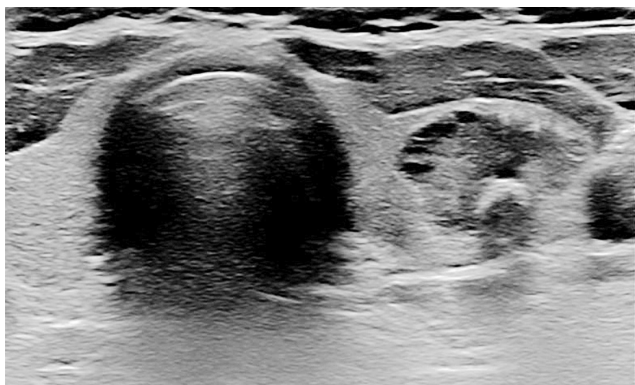


Рисунок 1. Ультразвуковая картина узлового образования щитовидной железы TI-RADS V, подкапсульное расположение.

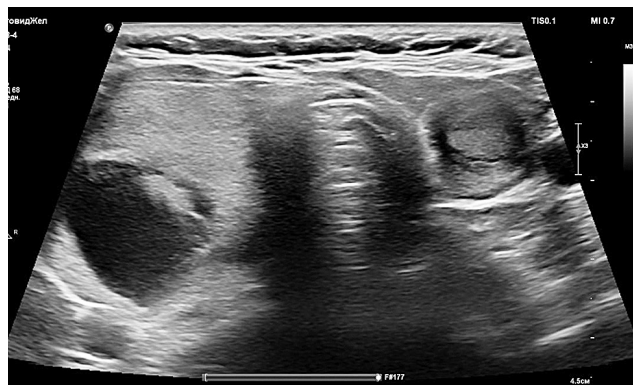

Рисунок 2. Ультразвуковая картина многоузлового зоба (правая доля TI-RADS II, левая доля TI-RADS V); прилежание опухоли к трахее.

В послеоперационном периоде по данным морфологического исследования у части пациентов произошло изменение клинической стадии с T1–2 на T3. Таким образом, pT1 имели 80,3% больных (n = 237); pT2–9,2% (n = 27); pT3–10,5% (n = 31). У 77 (26,1%) из 295 пациентов выявлены метастазы в лимфатических узлах центральной клетчатке шеи, при pT1 частота поражения лимфатических узлов составила 22,8% (n = 54); при pT2–33,3% (n = 9); а при pT3 этот показатель возрастает до 45,2% (n = 14). При анализе количества пораженных лимфатических узлов было отмечено, что в случае опухоли T1 в удаленной паратрахеальной клетчатке определялось от 1 до 2 измененных лимфатических узлов, при T2–от 1 до 7 и при T3–от 2 до 12. На основании этого можно судить о зависимости количества метастазов в лимфатических узлах паратрахеальной клетчатки и распространенности первичной опухоли (рис. 4).

При проведении в раннем послеоперационном периоде лабораторных и инструментальных исследований, направленных на оценку функции околощитовидных желез и возвратных гортанных нервов у 116 (39%) пациентов, была выявлена гипокальциемия легкой степени тяжести, купирующаяся препаратами кальция в комбинации с препаратами витамина D. Функция околощитовидных желез была полностью восстановлена у всех пациентов в течение четырех месяцев после операции. При проведении послеоперационной ларингоскопии у 2 пациентов обнаружен односторонний парез гортани, что составило 0,67% среди общей группы (табл. 1).

Все пациенты после проведенного хирургического лечения получают заместительную гормональную терапию. Пациенты с диагностированными метастазами в лимфатические узлы прошли терапию с применением

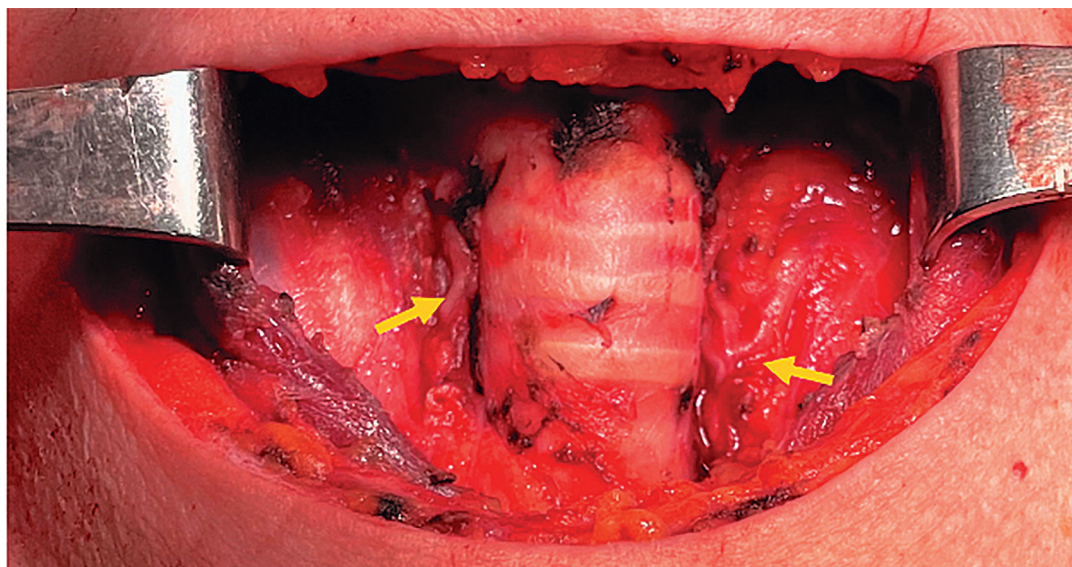


Рисунок 3. Вид операционной раны после выполненной тиреоидэктомии и ипсилатеральной паратрахеальной шейной лимфодиссекции (стрелками указаны возвратные гортанные нервы с обеих сторон).

радиоактивного йода. При динамическом наблюдении в течение 24 месяцев, признаков рецидива заболевания либо продолженного роста не было выявлено ни у одного пациента.

Проведенный анализ позволяет сказать, что выполнение профилактической центральной шейной лимфодиссекции при высокодифференцированном раке щитовидной железы является необходимым компонентом хирургического лечения, позволяющим повысить радикальность лечения с последующим снижением риска прогрессии основного заболевания вследствие уточненного стадирования заболевания. В ходе исследования у 77 (26,1%) из 295 пациентов выявлены метастазы в лимфатических узлах центральной клетчатки шеи. Отмечена корреляция частоты метастазирования с размером первичной опухоли, а также зависимость количества пораженных лимфатиче-

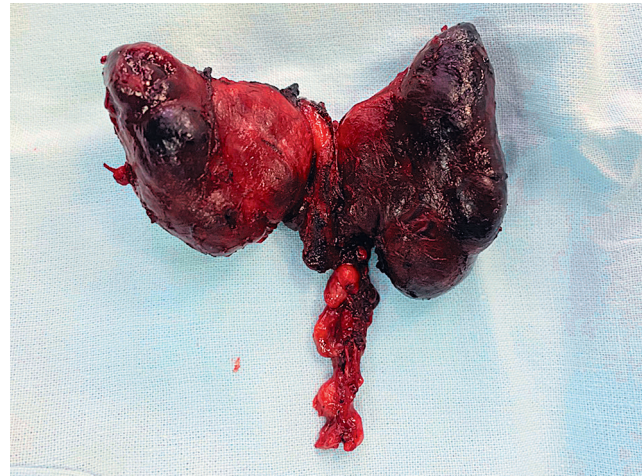


Рисунок 4. Макропрепарат. Щитовидная железа и центральная клетчатка шеи слева с метастатическими лимфоузлами.

Таблица 1. Послеоперационные осложнения после тиреоидэктомии, ипсилатеральной паратрахеальной шейной лимфодиссекции.

	pT1 (244)	pT2 (26)	pT3 (25)
Транзиторная гипокальциемия	77 (32%)	18 (69%)	21 (84%)

ских узлов от распространенности первичной опухоли. Количество послеоперационных осложнений, влияющих на качество жизни пациентов, приемлемо. В период лечения отмечено 0,67% парезов гортани и 39% гипокальциемий легкой степени тяжести.

ИНФОРМАЦИЯ ОБ АВТОРАХ

Михаил С. Тигров, врач-хирург отделения опухолей головы и шеи, ГБУЗ «Московский клинический научный центр имени А.С. Логинова» ДЗМ, Москва, Россия, e-mail: tigrov.92@mail.ru

Лилия П. Яковлева, к. м. н., заведующая отделением опухолей головы и шеи, ГБУЗ «Московский клинический научный центр имени А.С. Логинова» ДЗМ, Москва, Россия, e-mail: l.yakovleva@mknc.ru

Михаил А. Кропотов, д. м. н., заведующий хирургическим отделением № 10 опухолей головы и шеи, ФГБУ «Национальный медицинский исследовательский центр онкологии им. Н.Н. Блохина» Минздрава России, Москва, Россия, e-mail: drkropotov@mail.ru

Светлана С. Меньшикова, ординатор отделения опухолей головы и шеи, ГБУЗ «Московский клинический научный центр имени А.С. Логинова» ДЗМ, Москва, Россия, e-mail: menshikovass@yandex.ru

DOI: 10.18027/2224-5057-2024-14-1

For citation: Tigrov M. S., Yakovleva L. P., Kropotov M. A., Menshikova S. S. Preventive central neck lymph node dissection as a stage in the treatment of papillary thyroid cancer. *Malignant Tumors*, 2024 (vol. 14), #1 (In Russ.).

PREVENTIVE CENTRAL NECK LYMPH NODE DISSECTION AS A STAGE IN THE TREATMENT OF PAPILLARY THYROID CANCER

Tigrov M. S.¹, Yakovleva L. P.¹, Kropotov M. A.², Menshikova S. S.¹

¹ A. S. Loginov Moscow Clinical Scientific Center, Moscow, Russia

² N. N. Blokhin Russian Cancer Research Center, Moscow, Russia

Relevance: The need of prophylactic cervical lymph node dissection for the detection of low grade thyroid cancer remains debatable since preoperative examination does not always allow determining the involvement of a group VI regional lymph collector.

Objective: to evaluate the frequency of group VI nodes involvement with clinical N0-Nx based on the results of a morphological examination after performing a preventive central neck lymph node dissection.

Materials and methods: the study included 295 patients who underwent surgery from 2016 to 2022 for papillary thyroid cancer with cT1-T2, N0-Nx. There were 11.5% of men included (n = 34) and 88.5% of women (n = 261). Of these, 40.7% (n = 120) were less than 55 years old. All patients underwent surgical treatment which included thyroidectomy or hemithyroidectomy with cervical lymph node dissection.

Results: The study included 295 patients with cT1–247 (83.7%) and cT2–48 (16.3%). Pathomorphological examination changed the T index in some patients: pT1 was found in 80.3% of cases (n = 237); pT2–in 9.2% (n = 27); pT3–in 10.5% (n = 31). Central neck lymph nodes involvement was detected in 77 (26.1%) out of 295 patients. There was a correlation between the frequency of metastases detection and the size of the primary tumor: 22.8% (n = 54) of metastases with pT1, 33.3% (n = 9) with pT2, and 45.2% (n = 14) with pT3. Transient hypocalcemia was found in 32% of patients with pT1, 69% with pT2, and 84% with pT3. Two patients had unilateral transient paresis of the larynx.

Conclusions: Our analysis demonstrates that the preventive central neck lymph node dissection in patients with low grade thyroid cancer is an important component of surgical treatment, which allows to improve the treatment results with a possible subsequent reduction in the risk of distant progression. In this study 77 (26.1%) of 295 patients had metastases in the lymph nodes of the central neck. The number of postoperative complications affecting the quality of life of patients was acceptable with 0.67% of paresis of the larynx and 39% of mild hypocalcemia.

Keywords: Thyroid gland, thyroidectomy, lymph node dissection, papillary cancer, highly differentiated thyroid cancer, hypoparathyroidism, recurrent laryngeal nerve.

INFORMATION ABOUT AUTHORS

Mikhail S. Tigrov, Surgeon, Department of Head and Neck Tumors, A. S. Loginov Moscow Clinical Scientific Center, Moscow, Russia, e-mail: tigrov.92@mail.ru

Liliya P. Yakovleva, MD, PhD, Head of the Department of Head and Neck Tumors, A. S. Loginov Moscow Clinical Scientific Center, Moscow, Russia, e-mail: lyakovleva@mknc.ru

Mikhail A. Kropotov, MD, PhD, DSc, Head of Surgical Department of Head and Neck Tumors № 10, N. N. Blokhin Russian Cancer Research Center, Moscow, Russia, e-mail: drkropotov@mail.ru

Svetlana S. Menshikova, Resident, Department of Head and Neck Tumors, A. S. Loginov Moscow Clinical Scientific Center, Moscow, Russia, e-mail: menshikovass@yandex.ru

ЛИТЕРАТУРА / REFERENCES

1. Seib CD, Sosa JA. Evolving Understanding of the Epidemiology of Thyroid Cancer. *Endocrinol Metab Clin North Am*. 2019 Mar ; 48 (1) : 23–35.
2. Filetti S, Durante C, Hartl D, Leboulleux S, Locati LD, Newbold K, et al. Thyroid cancer : ESMO Clinical Practice Guidelines for diagnosis, treatment and follow-up†. *Ann Oncol*. 2019 Dec 1 ; 30 (12) : 1856–1883.
3. Wrenn SM, Wang TS, Toumi A, Kiernan CM, Solórzano CC, Stephen AE. Practice patterns for surgical management of low-risk papillary thyroid cancer from 2014 to 2019 : A CESQIP analysis. *Am J Surg*. 2021 Feb ; 221 (2) : 448–454.
4. Giuffrida D, Giuffrida R, Puliafito I, Vella V, Memeo L, Puglisi C, et al. Thyroidectomy as Treatment of Choice for Differentiated Thyroid Cancer. *Int J Surg Oncol*. 2019 Oct 13 ; 2019 : 2715260.
5. Pacini F, Elisei R, Capezzone M, Miccoli P, Molinaro E, Basolo F, et al. Contralateral papillary thyroid cancer is frequent at completion thyroidectomy with no difference in low- and high-risk patients. *Thyroid*. 2001 Sep ; 11 (9) : 877–81.
6. Рекомендации Министерства Здравоохранения Российской Федерации от 2020г. по лечению дифференцированного рака щитовидной железы.
7. Haymart MR, Banerjee M, Reyes-Gastelum D, Caoili E, Norton EC. Thyroid Ultrasound and the Increase in Diagnosis of Low-Risk Thyroid Cancer. *J Clin Endocrinol Metab*. 2019 Mar 1 ; 104 (3) : 785–792.

8. Azizi G, Faust K, Ogden L, Been L, Mayo ML, Piper K, et al. 3-D Ultrasound and Thyroid Cancer Diagnosis : A Prospective Study. *Ultrasound Med Biol.* 2021 May ; 47 (5) : 1299–1309.
9. Kim S. K., Woo J. W., Park I., Lee J. H., Choe J. H., Kim J. H. et al. Computed tomography-detected central lymph node metastasis in ultrasonography node-negative papillary thyroid carcinoma : is it really significant? *Ann Surg Oncol.* 2017 ; 24 : 442–449.
10. Zhao H, Li H. Meta-analysis of ultrasound for cervical lymph nodes in papillary thyroid cancer : Diagnosis of central and lateral compartment nodal metastases. *Eur J Radiol.* 2019 Mar ; 112 : 14–21.
11. van Velsen EFS, Stegenga MT, van Kemenade FJ, Kam BLR, van Ginhoven TM, Visser WE, et al. Evaluating the 2015 American Thyroid Association Risk Stratification System in High-Risk Papillary and Follicular Thyroid Cancer Patients. *Thyroid.* 2019 Aug ; 29 (8) : 1073–1079.
12. Jong-Lyel Roh, Jin-Man Kim. Central lymph node metastasis of unilateral papillary thyroid carcinoma : patterns and factors predictive of nodal metastasis, morbidity, and recurrence. *Ann Surg Oncol.* 2011 Aug ; 18 (8) : 2245–50.
13. YingJie Wu, JiaLei Gu, JinBiao Shang, WenDong Wang, KeJing Wang. Central lymph node metastasis in cN0 papillary thyroid carcinoma. *J BUON.* 2013 Jul-Sep ; 18 (3) : 733–8.
14. Bon Seok Koo, Eun Chang Choi, Yeo-Hoon Yoon, Dong-Hyun Kim, Eung-Hyub Kim, Young Chang Lim. Predictive factors for ipsilateral or contralateral central lymph node metastasis in unilateral papillary thyroid carcinoma. *Ann Surg.* 2009 May ; 249 (5) : 840–4.
15. Li Z, Qu XC, Cheng B. The characteristics of papillary thyroid cancer lymph node metastasis and the clinical significance of central region cervical lymph node dissection. *Zhonghua Wai Ke Za Zhi.* 2008 Sep 15 ; 46 (18) : 1407–9.
16. Brian M Sadowski, Samuel K Snyder, Terry C Lairmore. Routine bilateral central lymph node clearance for papillary thyroid cancer. *Surgery.* 2009 Oct ; 146 (4) : 696–703.
17. C Dobrinja, M Troian, T Cipolat Mis, G Rebez, S Bernardi, B Fabris, et al. Rationality in prophylactic central neck dissection in clinically node-negative (cN0) papillary thyroid carcinoma : Is there anything more to say? A decade experience in a single-center. *Int J Surg.* 2017 May ; 41 Suppl 1 : S40–S47.
18. Seo Ki Kim, Jung-Woo Woo, Jun Ho Lee, Inhye Park, un-Ho Choe, Jung-Han Kim, et al. Prophylactic Central Neck Dissection Might Not Be Necessary in Papillary Thyroid Carcinoma : Analysis of 11,569 Cases from a Single Institution.
19. Raul Alvarado, Mark S Sywak, Leigh Delbridge, Stan B Sidhu. Central lymph node dissection as a secondary procedure for papillary thyroid cancer : Is there added morbidity? *Surgery.* 2009 May ; 145 (5) : 514–8.
20. Wen T Shen, Lauren Ogawa, Daniel Ruan, Insoo Suh, Electron Kebebew, Quan-Yang Duh, et al. Central neck lymph node dissection for papillary thyroid cancer : comparison of complication and recurrence rates in 295 initial dissections and reoperation. *Arch Surg.* 2010 Mar ; 145 (3) : 2725.
21. Chad M Hall, Donald C LaSeur, Samuel K Snyder, Terry C Lairmore. Reoperative central lymph node dissection for incidental papillary thyroid cancer can be performed safely : A retrospective review. *Int J Surg.* 2018 Aug ; 56 : 102–107.
22. Nylén C, Eriksson FB, Yang A, Aniss A, Turchini J, Learoyd D, et al. Prophylactic central lymph node dissection informs the decision of radioactive iodine ablation in papillary thyroid cancer. *Am J Surg.* 2021 May ; 221 (5) : 886–892.
23. Shuchleib-Cung A, Garcia-Gordillo JA, Ferreira-Hermosillo A, Mercado M. Risk factors for hypocalcemia after total thyroidectomy. *Cir Cir.* 2022 ; 90 (6) : 765–769.
24. M L White, G M Doherty. Level VI lymph node dissection for papillary thyroid cancer. *Minerva Chir.* 2007 Oct ; 62 (5) : 383–93.
25. Spartalis E, Ntokos G, Georgiou K, Zografos G, Tsourouflis G, Dimitroulis D, et al. Intraoperative Indocyanine Green (ICG) Angiography for the Identification of the Parathyroid Glands : Current Evidence and Future Perspectives. *In Vivo.* 2020 ; 34 (1).23–32.
26. Priyanka S, Sam ST, Rebekah G, Sen S, Thomas V, Wankhar S, et al. The utility of indocyanine green (ICG) for the identification and assessment of viability of the parathyroid glands during thyroidectomy. *Updates Surg.* 2022 Feb ; 74 (1) : 97–105.
27. Makarin V. A., Uspenskaya A. A., Alekseev M. A., Gorskaya N. A., Slepstov I. V., Chernikov R. A., et al. Intraoperative neuromonitoring in thyroid and parathyroid surgery : indications and method. *Endocrine Surgery.* 2016 ; 10 (2) : 5–17.
28. Carmela De Crea, Marco Raffaelli, Luca Sessa, Celestino Pio Lombardi. Surgical approach to level VI in papillary thyroid carcinoma : an overview. *Updates Surg.* 2017 Jun ; 69 (2) : 205–209.