

University of Groningen

## Hematopoëtische stamceltransplantaties en orale problemen

Raber-Durlacher, J. E.; von dem Borne, P. A.; Stokman, M. A.; Gortzak, R. A.

*Published in:*  
 Nederlands tijdschrift voor tandheelkunde

**IMPORTANT NOTE: You are advised to consult the publisher's version (publisher's PDF) if you wish to cite from it. Please check the document version below.**

*Document Version*  
 Publisher's PDF, also known as Version of record

*Publication date:*  
 2009

[Link to publication in University of Groningen/UMCG research database](#)

*Citation for published version (APA):*

Raber-Durlacher, J. E., von dem Borne, P. A., Stokman, M. A., & Gortzak, R. A. (2009). Hematopoëtische stamceltransplantaties en orale problemen. *Nederlands tijdschrift voor tandheelkunde*, 116(6), 330-335. <https://www.ntvt.nl/tijdschrift/editie/artikel/t/hematopoetische-stamceltransplantaties-en-orale-problemen>

### Copyright

Other than for strictly personal use, it is not permitted to download or to forward/distribute the text or part of it without the consent of the author(s) and/or copyright holder(s), unless the work is under an open content license (like Creative Commons).

The publication may also be distributed here under the terms of Article 25fa of the Dutch Copyright Act, indicated by the "Taverne" license. More information can be found on the University of Groningen website: <https://www.rug.nl/library/open-access/self-archiving-pure/taverne-amendment>.

### Take-down policy

If you believe that this document breaches copyright please contact us providing details, and we will remove access to the work immediately and investigate your claim.

*Downloaded from the University of Groningen/UMCG research database (Pure): <http://www.rug.nl/research/portal>. For technical reasons the number of authors shown on this cover page is limited to 10 maximum.*

# Hematopoëtische stamceltransplantaties en orale problemen

De ontwikkeling van nieuwe procedures heeft ertoe geleid dat een hematopoëtische stamceltransplantatie tegenwoordig ook kan worden toegepast bij patiënten die vroeger niet hiervoor in aanmerking kwamen, zoals ouderen. Tevens leiden deze ontwikkelingen tot verschuivingen in het spectrum van complicaties als gevolg van hematopoëtische stamceltransplantatie. In dit artikel komen de belangrijkste principes van hematopoëtische stamceltransplantatie aan de orde en de verschillende orale complicaties die hierbij kunnen optreden: mucositis, infecties, bloedingen, graft-versus-hostziekte, xerostomie, hyposialie, smaakverandering, secundaire tumoren, osteoporose, osteonecrose en groei- en ontwikkelingsstoornissen. Tot slot wordt aandacht besteed aan de rol van mondzorgverleners bij een hematopoëtische stamceltransplantatie.

Raber-Durlacher JE, Borne PA von dem, Stokman MA, Gortzak RATH. Hematopoëtische stamceltransplantaties en orale problemen Ned Tijdschr Tandheelkd 2009; 116: 330-335

## Inleiding

In Europa worden jaarlijks ongeveer 24.000 hematopoëtische stamceltransplantaties verricht. Hiervan zijn ongeveer 15.000 autoloog, waarbij een patiënt een transplantatie krijgt van zijn eigen stamcellen, en ongeveer 9.000 allogeen, waarbij de patiënt stamcellen krijgt die zijn verkregen van een geschikte verwante of onverwante donor (Gratwohl et al, 2007).

De kennis over de toepassingsmogelijkheden van stamceltransplantaties neemt een grote vlucht en de indicatiegebieden veranderen voortdurend. Dit artikel richt zich op hematopoëtische stamceltransplantatie bij patiënten met hematologische maligniteiten (tab. 1). Achtereenvolgens worden de algemene principes, de belangrijkste orale complicaties en de rol van mondzorgverleners voor deze patiënten besproken.

## Algemene principes

### Stamcel

Hematopoëtische (bloedvormende) stamcellen bevinden zich in het beenmerg in de holle botten, zoals het borstbeen, de wervels en het bekken. Stamcellen kunnen zich via een

aantal voorstadia differentiëren tot cellen van de witte en de rode bloedcelreeks en tot trombocyten. Bij een hematopoëtische stamceltransplantatie worden hematopoëtische stam- en voorlopercellen toegediend aan de patiënt via een bloedvat. Deze cellen migreren vervolgens naar de verschillende beenmergholten in het lichaam. Dit proces wordt 'homing' genoemd. Wanneer de stamcellen zich hebben genesteld in het beenmerg en vervolgens de productie van de bloedcellen op gang komt, spreekt men van 'engraftment' (Copelan, 2006).

### Verskillende soorten

Hematopoëtische stamceltransplantaties kunnen worden onderverdeeld naar de afkomst van de stamcellen, het type donor en de voorbereidende behandeling (conditionering). Deze behandeling vindt plaats voordat de stamcellen worden toegediend (Copelan, 2006).

In het verleden werden bloedvormende stamcellen uitsluitend geïsoleerd uit het beenmerg (beenmergtransplantatie). Dit vereist diverse celaspiraties uit beide cristaes iliacae posteriores, meestal onder algehele anesthesie. Tegenwoordig verdient isolatie uit het perifere bloed de voorkeur, omdat dit meer stamcellen oplevert en minder ongemak voor de donor geeft. Onder normale omstandigheden zijn er weinig stamcellen in de bloedcirculatie aanwezig. Toediening van de granulocytenkoloniestimulerende factor leidt tot mobilisatie uit het beenmerg en daarmee neemt het aantal stamcellen in het perifere bloed aanzienlijk toe. De snelle groei van het beenmerg kan echter wel hevige botpijn veroorzaken. Stamcellen kunnen ook worden geïsoleerd uit navelstrengbloed. Omdat er relatief weinig stamcellen kunnen worden geoogst, wordt dit voornamelijk vooral bij kinderen toegepast (Copelan, 2006).

**Tabel 1.** De belangrijkste hemato-oncologische indicaties voor hematopoëtische stamceltransplantatie.

- > Leukemie/Myelodysplastisch syndroom
- > Non-hodgkinlymfoom
- > Ziekte van Hodgkin
- > Multipole myeloom (ziekte van Kahler)
- > Aantal solide tumoren

Autologe stamcellen zijn in principe beschikbaar voor iedere patiënt. Het slagen van de behandeling van de maligniteit is echter uitsluitend afhankelijk van de voorbehandeling met hooggedoseerde cytostatica, al dan niet in combinatie met totale lichaamsbestraling. Verder bestaat het risico dat kwaadaardige cellen aanwezig zijn in het autologe transplantaat. Allogene stamceltransplantatie heeft als voordeel dat het een vorm van immunotherapie is, waarbij een immunologische reactie gericht tegen residuale kankercellen (graft-versus-tumoreffect) optreedt. De kans op een recidief van de maligniteit is dan ook kleiner na allogene dan na autologe stamceltransplantatie. Bij een aantal maligniteiten kan deze immunologische respons worden versterkt als aanvullend een infusie van donorlymfocyten plaatsvindt. Dit kan echter de 'graft-versus-host'-ziekte induceren.

### Conditionering

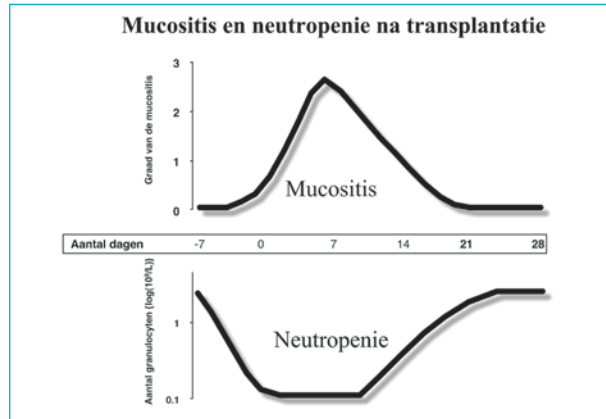
Tot voor kort werd uitsluitend de zogenaamde myeloablatieve conditionering toegepast. Daarbij wordt gebruikgemaakt van hooggedoseerde chemotherapie met of zonder totale lichaamsbestraling. Deze behandeling is gericht op het doden van maligne cellen en, wanneer het gaat om allogene stamceltransplantatie, het bereiken van immunosuppressie zodat de donorstamcellen niet worden afgestoten. Dit is een zware behandeling die gepaard gaat met irreversibele schade van het beenmerg en aanzienlijke schade van de slijmvliezen. Tot de 'engraftment' zijn de patiënten hierdoor zeer vatbaar voor infecties. De aanmaak van vooral neutrofiële granulocyten komt dan weer op gang en de slijmvliezen herstellen zich meestal gelijktijdig (afb. 1) (Copelan, 2006).

Eind jaren '90 van de vorige eeuw is de non-myeloablatieve conditionering ontwikkeld, waarbij de voorbehandeling minder toxisch is dan bij myeloablatieve conditionering. Hierdoor is stamceltransplantatie tegenwoordig ook een behandeloptie voor oudere patiënten en patiënten in een matige conditie (Shapira et al, 2007). In de eerste 3 maanden volgend op een non-myeloablatieve behandeling zijn de morbiditeit en de mortaliteit beduidend lager dan na een myeloablatieve behandeling, maar late complicaties treden relatief vaak op.

### Orale complicaties

#### Mucositis

Mucositis ten gevolge van chemo- en radiotherapie wordt gekenmerkt door een ontstekingsreactie van onder andere de orale slijmvliezen. Meestal beperkt de schade zich niet tot de mond, maar zijn de slijmvliezen van de gehele tractus digestivus aangedaan. De pathogenese is uiterst complex en nog niet geheel ontrafeld (Sonis et al, 2004). Ook zijn er aanwijzingen dat mucositis in clusters met andere complicaties voorkomt. Orale mucositis ten gevolge van chemotherapie treedt vrijwel uitsluitend op in de niet-gekeratiniseerde orale mucosa. Laesies van de gingiva, het palatum durum, het dorsum van de tong en het lippenrood



Afb. 1. Temporale relatie orale mucositis en neutropenie in de eerste periode na hematopoëtische stamceltransplantatie (met dank aan dr. P. Donnelly).

hebben vrijwel altijd een andere, vaak infectieuze oorzaak. Na een myeloablatieve stamceltransplantatie ontwikkelt ongeveer 75-100% van de patiënten orale mucositis (Sonis et al, 2004). De klachten beginnen meestal 7-10 dagen na de start van de conditionering met zwellen, roodheid en een branderig gevoel. Wanneer ulceraties ontstaan, gaan deze gepaard met ernstige pijn die alleen adequaat kan worden behandeld met opiaten (Rubenstein et al, 2004). Eten en drinken zijn vrijwel onmogelijk. Ulceraties vormen tevens een porte d'entrée voor infecties (Heimdahl et al, 1989; Van der Velden et al, 2009).

Het risico op orale mucositis is gerelateerd aan de aard van de maligniteit, de gebruikte cytostatica en de dosering en het toedieningsinterval van de cytostatica (Wardley et al, 2000). Orale mucositis is ernstiger wanneer totale lichaamsbestraling deel uit maakt van de conditionering. Ook methotrexaat ter onderdrukking van graft-versus-hostziekte vormt een risicofactor voor ulceratieve orale mucositis.

Er zijn echter aanzienlijke individuele verschillen in het risico op het ontwikkelen van orale mucositis. Genetische polymorfismen die bepalend zijn voor het metabolisme van cytostatica en de ontstekingsrespons kunnen hieraan ten grondslag liggen. Ook lijken omgevingsfactoren, zoals een slechte mondhygiëne, invloed te hebben op de ernst van orale mucositis. Orale mucositis na een non-myeloablatieve hematopoëtische stamceltransplantatie lijkt een minder groot probleem te vormen dan na een myeloablatieve transplantatie.

Sinds enige tijd is de humane keratinocytengroefactor palifermine (Kepivance®) verkrijgbaar die de incidentie, de ernst en de duur van orale mucositis na autologe hematopoëtische stamceltransplantatie vermindert (Spielberger et al, 2004). Nadelen zijn de vrij hoge kosten en het feit dat het alleen werkzaam is wanneer het wordt toegediend vóór de conditionering. Er zijn enkele publicaties waarin wetenschappelijk gefundeerde richtlijnen voor de behandeling van mucositis worden gegeven (Keefe et al, 2007; LEVV, 2007; Worthington et al, 2007).

### Infecties

Infectie is een frequente complicatie van hematopoëtische stamceltransplantatie omdat vrijwel alle componenten van de specifieke en de non-specifieke afweer deficiënt zijn. De mond is een risicoplaats, vooral als er pre-existente infecties aanwezig zijn, de mondhygiëne te wensen overlaat of als ulceratieve mucositis optreedt. Daarnaast dragen ziekenhuisopname, hyposialie, antibiotica en andere geneesmiddelen bij aan verstoring van het evenwicht in de orale flora (Amerongen en Veerman, 2002). Orale infecties kunnen aanleiding geven tot soms levensbedreigende systemische infectieuze complicaties. Tijdens de neutropene fase is orale mucositis vaak een porte d'entrée voor viridans streptokokken (Ruescher et al, 1998). Via de ulcererende orale mucosa en parodontale pockets kunnen ook parodontopathogenen en coagulase-negatieve stafylokokken in de bloedbaan terechtkomen (Bilgrami et al, 1992; Landsaat et al, 1995; Costa et al, 2004). Daarnaast kunnen ondanks profylactische maatregelen orofaryngeale *Candida*-infecties optreden of infecties ten gevolge van reactivatie van het herpes simplexvirus. Ook na 'engraftment' blijven patiënten verhoogd vatbaar voor infecties, zeker wanneer zich graft-versus-hostziekte ontwikkelt.

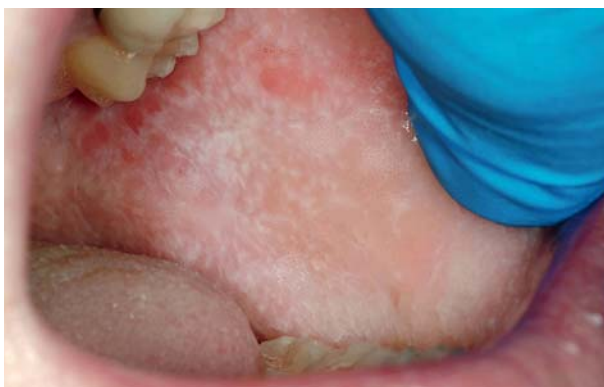
### Bloedingen

Orale bloedingen tijdens hematopoëtische stamceltransplantatie zijn meestal het gevolg van ernstige trombocytopenie in de fase van verminderde beenmergfunctie. Ulceraties ten gevolge van mucositis of reactivatie van het herpes simplexvirus en gingivitis predisponeren voor het optreden van bloedingen. De bloedingen zijn echter zelden levensbedreigend.

### Graft-versus-hostziekte

Graft-versus-hostziekte is een belangrijke oorzaak van morbiditeit en mortaliteit na allogene hematopoëtische stamceltransplantatie. De ziekte is een omgekeerde afstotingsreactie waarbij donorcellen, cytotoxische T-lymfocyten in het bijzonder, immunologisch reageren op weefsels van de receptor. De ernst hangt onder andere af van de

**Afb. 2.** Chronische graft-versus-hostziekte van het wangslimvlies (met dank aan dr. M. Schubert).



mate van histocompatibiliteit tussen donor en receptor, geslachtsverschil, het aantal toegediende T-lymfocyten van de donor, optreden van mucositis, eerdere autologe stamceltransplantatie en het succes van behandeling met immunosuppressiva. Ook is een hogere leeftijd van de receptor een risicofactor. Tot voor kort werd het onderscheid tussen acute en chronische graft-versus-hostziekte gebaseerd op het tijdstip van manifestatie. Een reactie minder dan 100 dagen na de behandeling werd als acuut beschouwd en een reactie na meer dan 100 dagen als chronisch. Tegenwoordig gaat dit echter niet zo strikt meer op door nieuwe behandelstrategieën.

De acute vorm wordt gekenmerkt door apoptose en necrose van de huid, het maag-darmkanaal en de lever. Dit uit zich klinisch in huiduitslag, misselijkheid, diarree en icterus (geelzucht). In de mond kunnen pijnlijke laesies ontstaan. De acute vorm predisponereert voor het ontstaan van de chronische vorm, maar deze kan ook *de novo* optreden. De huid, het maag-darmkanaal, de lever, de ogen, de longen en de vagina kunnen door de chronische vorm zijn aangedaan. Na beenmergtransplantatie ontwikkelt chronische graft-versus-hostziekte zich het meest frequent in de mond (Flowers et al, 2002), bij stamceltransplantatie met perifere bloedcellen komt de mond op de tweede plaats, na de huid.

Orale chronische graft-versus-hostziekte presenteert zich klinisch als lichenoïde veranderingen met erytheem, ulceraties, atrofie, en verhoogde sensibiliteit van de mucosa, de gingiva en de gebitselementen (afb. 2). Tevens kunnen de speekselklieren zijn aangedaan en kan sclerose leiden tot trismus (Schubert en Correa, 2008). Deze problemen kunnen vervolgens de mondverzorging bemoeilijken en leiden tot snel voortschrijdende cariës. Omgekeerd zijn er aanwijzingen dat orale infecties, zoals cariës en parodontitis, de ziekte kunnen triggeren. Er zijn casussen beschreven waarin het elimineren van deze infecties leidt tot het uitdoven van orale graft-versus-hostziekte (Treister et al, 2007).

### Xerostomie en hyposialie

Xerostomie en hyposialie treden vaak op na hematopoëtische stamceltransplantatie, vooral in samenhang met totale lichaamsbestraling en graft-versus-hostziekte. Patiënten ondervinden hier veel hinder van. Wanneer geen graft-versus-hostziekte optreedt, normaliseert de speekselproductie zich meestal weer tussen 6 maanden tot 1 jaar na de transplantatie, ook wanneer totale lichaamsbestraling deel uitmaakte van de conditioning.

### Smaakverandering

Een veranderde of verminderde smaak kan ook optreden als gevolg van hematopoëtische stamceltransplantatie. De smaak herstelt zich meestal na verloop van tijd. Ook de immunosuppressiva ciclosporine en tacrolimus kunnen tijdelijke smaakveranderingen induceren die variëren van metaalachtig, zout, zoet, zuur of bitter tot helemaal geen smaak.

### Secundaire tumoren

Het risico op de ontwikkeling van orale maligniteiten, vooral plaveiselcelcarcinomen, is verhoogd na toediening van chemotherapie, radiotherapie, immunosuppressie en graft-versus-hostziekte (Demarosi et al, 2005). Patiënten en mondzorgverleners dienen hierop bedacht te zijn, vooral bij slijmvlieslaesies die later dan 3 jaar na de behandeling optreden.

### Osteoporose en -necrose

Conditionering voor hematopoëtische stamceltransplantatie, vooral als er totale lichaamsbestraling is gegeven, kan endocriene stoornissen veroorzaken die van invloed zijn op de mondgezondheid of consequenties kunnen hebben voor orale behandelingen. Het risico op diabetes mellitus is verhoogd en osteoporose komt relatief vaak voor. Ook langdurige behandeling met corticosteroïden kan de alveolaire botdichtheid verminderen (Chemaitilly en Sklar, 2007).

Patiënten met multipale myeloom worden vaak met bisfosfonaten behandeld. Dit kan leiden tot osteonecrose van de kaken (Migliorati et al, 2005; Allard et al, 2007). Dit kan

spontaan ontstaan of na een bloedige behandeling in de mond. Hierbij kan bot worden geëxposeerd, maar in een aantal gevallen gebeurt dit niet en lijken de klachten sterk op een periapicaal of parodontaal probleem. Behandeling is vaak lastig. Een preventieve benadering, bestaande uit het elimineren van orale foci, is geïndiceerd vóór het gebruik van bisfosfonaten.

### Groei- en ontwikkelingsstoornissen

Intensieve chemotherapie gevolgd door hematopoëtische stamceltransplantatie op jonge leeftijd kan ontwikkelingsstoornissen van het gebit veroorzaken, zoals ontbrekende of zeer kleine gebitselementen en korte of anderszins afwijkend gevormde wortels (Höllta et al, 2005; Van der Pas-Van Voskuilen et al, 2009). Ook kunnen groei- en ontwikkelingsstoornissen van de kaken en de schedel optreden (Dahllöf, 1998). Verder zijn er aanwijzingen dat kinderen geruime tijd na de behandeling nog steeds xerostomie hebben en dat cariës bij deze kinderen meer voorkomt dan bij gezonde kinderen (Bågesund et al, 2000; Wogelius et al, 2008).

Tabel 2. De rol van de mondzorgverlener in de verschillende fasen van hematopoëtische stamceltransplantatie.

Fase voor de conditionering	<ul style="list-style-type: none"> <li>- Focusonderzoek (klinisch en röntgenologisch)</li> <li>- Informeer u over bloedbeeld (granulocyten, bloedplaatjes) en medisch behandelplan; neem zondig voorzorgsmaatregelen (overleg hematoloog)</li> <li>- Maak tandheelkundig behandelplan:               <ul style="list-style-type: none"> <li>- Verwijder plaque en tandsteen</li> <li>- Behandel/reduceer foci voor infectie (gingivitis, parodontitis, dentitio difficilis, caries profunda, endodontische infecties, wortelresten, slijmvliesinfecties)</li> <li>- Elimineer oorzaken van trauma (scherpe randen gebitselementen, restauraties, protheses, orthodontische apparatuur)</li> <li>- Maak eventueel fluoridelepels</li> </ul> </li> <li>- Geef mondhygiënische instructie en informatie over het belang van mondzorg tijdens en na hematopoëtische stamceltransplantatie</li> <li>- Informeer hematoloog over eventueel nog aanwezige foci</li> </ul>
Eerste weken na hematopoëtische stamceltransplantatie (tot engraftment)	<ul style="list-style-type: none"> <li>- Mondzorgprotocol transplantatiecentrum/ Richtlijn LEVV (mondhygiëne, vochtig houden orale mucosa vermijden trauma, lipverzorging)</li> <li>- Chloorhexidinemondspoeling (0,12% zonder alcohol) kan geïndiceerd zijn voor plaquereductie of bij Candida-infecties</li> <li>- Stimulatie speekselklieren (suikervrije kauwgum, snoepjes)</li> <li>- Overweeg mondbevochtgingsmiddelen en speekselsubstituten</li> <li>- Zonodig NaF 0,1% neutraal mondspoelingen en/of gel (afhankelijk bevindingen focusonderzoek)</li> </ul>
Immuunrestitutiefase	<ul style="list-style-type: none"> <li>- Inspecteer de orale slijmvliezen op infecties</li> <li>- Wees terughoudend met invasieve ingrepen en aerosolen</li> <li>- Bij allogene hematopoëtische stamceltransplantatie: inspecteer de mond op mogelijke tekenen van acute of chronische graft-versus-hostziekte (lokale behandeling orale laesies vereist specifieke ervaring en kennis)</li> <li>- Indien orale chronische graft-versus-hostziekte en/of droge mond aanwezig is:               <ul style="list-style-type: none"> <li>- Regelmatige controles, stimuleer goede mondhygiëne (milde tandpasta), professionele tandreiniging</li> <li>- Stimulatie speekselklieren (suikervrije kauwgum, snoepjes, sialogoga). Overweeg mondbevochtgingsmiddelen en speekselsubstituten (Richtlijn Ivoren Kruis)</li> <li>- NaF 0,1% neutraal mondspoelingen en/of gel, eventueel remineralisatieproducten</li> </ul> </li> <li>- Wees bedacht op orale verschijnselen relaps hematologische maligniteit</li> </ul>
Long-term follow-up	<ul style="list-style-type: none"> <li>- Inspecteer mondholte op chronische orale complicaties (infecties, graft-versus-hostziekte, droge mond, cariës en parodontitis, relaps of nieuwe tumoren)</li> <li>- Bij persisterende droge mond:               <ul style="list-style-type: none"> <li>- Stimulatie speekselklieren (suikervrije kauwgum, snoepjes, sialogoga)</li> <li>- Overweeg mondbevochtgingsmiddelen en speekselsubstituten (Richtlijn Ivoren Kruis)</li> <li>- NaF 0,1% neutraal mondspoelingen en/of gel, eventueel remineralisatieproducten</li> </ul> </li> <li>- Wees bedacht op bisfosfonaatgerelateerde osteonecrose</li> <li>- Wees bedacht op groei- en ontwikkelstoornissen van het kauwstelsel bij patiënten die op kinderleeftijd hematopoëtische stamceltransplantatie hebben ondergaan</li> </ul>

## De rol van mondzorgverleners

### Vóór behandeling

Vóór een hematopoëtische stamceltransplantatie dienen chronische infecties te worden geëlimineerd, waaronder orale infecties (Dykewicz, 2001; Stokman et al, 2008, [http://www.nci.nih.gov/cancerinfo/pdq/supportive\\_care/oral\\_complications/healthprofessional](http://www.nci.nih.gov/cancerinfo/pdq/supportive_care/oral_complications/healthprofessional)). Een oraal focusonderzoek is gericht op het detecteren van orale infecties en andere factoren die tot complicaties kunnen leiden (Gortzak et al, 2007). De kans dat foci aanwezig zijn, neemt toe met de leeftijd en ook hematologische maligniteiten predisponeren voor orale infecties. Idealiter vindt focusonderzoek in een zo vroeg mogelijk stadium plaats, bij voorkeur kort na diagnose van de maligniteit en vóór de start van de behandeling. Het is belangrijk in overleg met de hematoloog en voor zover de medische conditie van de patiënt dit toelaat, potentiële infectiehaarden, en plaque en tandsteen te verwijderen en de patiënt te instrueren over het belang van een goede mondverzorging en periodieke controles van de mond. Ook dient terugkoppeling naar de hematoloog plaats te vinden (tab. 2).

### Tot 'engraftment'

Tijdens de ziekenhuisopname of in die gevallen waarbij (non-myeloablatieve) hematopoëtische stamceltransplantatie ambulante plaatsvindt, dient de mond liefst dagelijks te worden geïnspecteerd op orale mucositis en infecties. In deze fase is het van belang door middel van een goede mondverzorging, eventueel met behulp van antimicrobiële middelen, orale infecties en trauma's te vermijden. De te gebruiken (elektrische) tandenborstel dient zacht te zijn en nauwkeurig te worden schoongehouden. Interdentale reiniging dient atraumatisch te worden uitgevoerd. Verpleegkundigen vervullen bij het uitvoeren van de mondverzorging in deze fase een sleutelrol (LEVV, 2007).

### Nazorg

Na ontslag uit het ziekenhuis zijn patiënten vaak nog lange tijd vatbaar voor infecties. In het algemeen duurt het na autologe hematopoëtische stamceltransplantatie 6 maanden tot de afweerfuncties zijn hersteld. Op lange termijn zijn er geen of slechts geringe orale complicaties te verwachten. Hier volstaan normale periodieke controles, tenzij sprake is van hyposialie en verhoogde cariësgevoeligheid. Bij allogene hematopoëtische stamceltransplantatie duurt het echter minimaal 1 jaar tot het immuunsysteem zich heeft hersteld. In geval van graft-versus-hostziekte kan dit nog langer duren. Bloedige orale behandelingen en behandelingen waarbij een aerosol wordt gevormd, dienen in deze periode met terughoudendheid en alleen na overleg met de behandelend hematoloog plaats te vinden. De behandeling van orale graft-versus-hostziekte vereist specifieke expertise (Couriel et al, 2006). Bij chronische orale graft-versus-hostziekte van de speekselklieren is er vaak behoefte aan het

verlichten van xerostomie en zijn preventieve maatregelen noodzakelijk ter voorkoming van cariës (Vissink et al, 2004; Ivoren Kruis, 2007). Extra ondersteuning bij het handhaven van een goede mondhygiëne is nodig.

De toegediende dosis totale lichaamsbestraling, meestal 12-14 cGy, predisponeert niet voor osteoradionecrose.

Alle betrokken zorgverleners dienen alert te zijn op orale symptomen van relaps van hematologische maligniteiten en het ontstaan van nieuwe maligniteiten in de mond.

### Literatuur

- Allard RHB, Lips P, Eekhoff EM, Merkesteyn JP van, Waal I van der. Bisfosfonaatgerelateerde osteonecrose van de kaak I. Ned Tijdschr Tandheelkd 2007; 114: 423-427.
- Amerongen AV, Veerman EC. Saliva - the defender of the oral cavity. Oral Dis 2002; 8: 12-22.
- Bågesund M, Winiarski J, Dahllöf G. Subjective xerostomia in long-term surviving children and adolescents after pediatric bone marrow transplantation. Transplantation 2000; 69: 822-826.
- Bilgrami S, Bergstrom SK, Peterson DE, Hill DR, Dainiak N, Quinn JJ, Ascensao JL. Capnocytophaga bacteremia in a patient with Hodgkin's disease following bone marrow transplantation: case report and review. Clin Infect Dis 1992; 14: 1045-1049.
- Chemaitilly W, Sklar CA. Endocrine complications of hematopoietic stem cell transplantation. Endocrinol Metab Clin North Am 2007; 36: 983-998.
- Copelan EA. Hematopoietic stem cell transplantation. New Eng J Med 2006; 354: 1813-1826.
- Costa SF, Micelli MH, Anaissie EJ. Mucosa or skin as a source of coagulase-negative staphylococcal bacteraemia? Lancet Infect Dis 2004; 4: 278-286.
- Couriel D, Carpenter PA, Cutler CJ, et al. Ancillary therapy and supportive care of chronic graft-versus-host disease: national institutes of health consensus development project on criteria for clinical trials in chronic Graft-versus-host disease V: Ancillary Therapy and Supportive Care Working Group Report. Biol Blood Marrow Transplant 2006; 12: 375-396.
- Dahllöf G. Craniofacial growth in children treated for malignant diseases. Acta Odontol Scand 1998; 56: 378-382.
- Demarosi F, Lodi G, Carrassi A, Soligo D, Sardella A. Oral malignancies following HSCT: graft versus host disease and other risk factors. Oral Oncol 2005; 41: 865-877.
- Dykewicz CA. Hospital infection control in hematopoietic stem cell transplant recipients. Emerg Infect Dis 2001; 7: 273-267.
- Flowers ME, Parker PM, Johnston LJ, et al. Comparison of chronic graft-versus-host disease after transplantation of peripheral blood stem cells versus bone marrow in allogeneic recipients: long-term follow-up of a randomized trial. Blood 2002; 100: 415-419.
- Gortzak RATH, Waal I van der, Allard RHB. Odontogeen focusonderzoek in een selectie van Nederlandse medische centra. Ned Tijdschr Tandheelkd 2007; 114: 287-291.
- Gratwohl A, Baldomero H, Frauendorfer F, et al. Results of the EBMT activity survey 2005 on haematopoietic stem cell transplantation: focus on increasing use of unrelated donors. Bone Marrow Transplant 2007; 39: 71-87.

- *Heimdahl A, Mattson T, Dahllöf G, Lönnquist B, Ringden O.* The oral cavity as a portal of entry for early infections in patients treated with bone marrow transplantation. *Oral Surg Oral Med Oral Pathol* 1989; 68: 711-716.
- *Hölttä P, Hovi L, Saarinen-Pihkala UM, Peltola J, Alaluusua S.* Disturbed root development of permanent teeth after pediatric stem cell transplantation. *Dental root development after SCT* *Cancer* 2005; 103: 1484-1493.
- *Ivoren kruis.* Advies Droge Mond. Praktische adviezen voor behandelaars van patiënten met een droge mond. *Ivoren Kruis: Zoetermeer*, 2007.
- *Keefe DM, Schubert MM, Elting LS, et al.* Mucositis Study Section of the Multinational Association of Supportive Care in Cancer and the International Society for Oral Oncology. Updated clinical practice guidelines for the prevention and treatment of mucositis. *Cancer* 2007; 109: 820-831.
- *Landelijk Expertisecentrum Verpleging en Verzorging.* Richtlijn Orale mucositis bij patiënten met kanker. *Landelijk Expertisecentrum Verpleging en Verzorging (LEVV): Utrecht*, 2007.
- *Landsaat PM, Lelie H van der, Bongaers G, Kuiper EJ.* Fusobacterium nucleatum: a new invasive pathogen in neutropenic patients? *Scand J Infect Dis* 1995; 27: 83-84.
- *Migliorati CA, Schubert MM, Peterson DE, Seneda LM.* Bisphosphonate-associated osteonecrosis of the mandibular and maxillary bone; an emerging oral complication of supportive cancer therapy. *Cancer* 2005; 140: 83-93.
- *Pas van der Voskuilen van IG, Veerkamp JSJ, Raber-Durlacher JE, et al.* Long-term adverse effects of hematopoietic stem cell transplantation on dental development in children. *Support Care Cancer* 2009; DOI 10.1007/s00520-008-0567-1.
- *Rubenstein EB, Peterson DE, Schubert M.* Clinical practice guidelines for the prevention and treatment of cancer therapy-induced oral and gastrointestinal mucositis. *Cancer* 2004; 100 (9 suppl): 2026-2046.
- *Ruescher TJ, Sodeifi A, Scrivani SJ, Kaban LB, Sonis ST.* The impact of mucositis on alpha-hemolytic streptococcal infection in patients undergoing autologous bone marrow transplantation for hematologic malignancies. *Cancer* 1998; 82: 2275-2281.
- *Shapira MY, Hal AA, Tsirigotis P, Resnick IB, Or R, Slavin S.* Hematopoietic stem cell therapy for malignant diseases. *Ann Med* 2007; 39: 465-473.
- *Schubert MM, Correa ME.* Oral graft-versus-host disease. *Dent Clin North Am* 2008; 52: 79-109.
- *Sonis ST, Elting LS, Keefe D, et al.* Perspectives on cancer therapy-induced mucosal injury: pathogenesis, measurement, epidemiology, and consequences for patients. *Cancer* 2004; 100 (9 Suppl): 1995-2025.
- *Spielberger R, Stiff P, Bensinger W, et al.* Palifermin for oral mucositis after intensive therapy for hematologic cancers. *N Engl J Med* 2004; 351: 2590-2598.
- *Stokman MA, Vissink A, Spijkervet FKL.* Focusonderzoek en mondverzorging bij patiënten met kanker. *Ned Tijdschr Tandheelkd* 2008; 115: 203-210.
- *Treister NS, Raber-Durlacher JE, Gortzak RATH.* Snel voortschrijdende, desastreuze vorm van cariës na een allogene stamceltransplantatie. In: *Creugers NHJ, Fennis WMM, Leempoel PJB (red.). Tandheelkundige Casuïstiek.* Houten: Bohn Stafleu van Loghum, 2007.
- *Velden WJFM van der, Blijlevens NMA, Feuth T, Donnelly JP.* Febrile mucositis in hematopoietic SCT recipients. *Bone Marrow Transplant* 2009; 43: 55-60.
- *Vissink A, Burlage FR, Spijkervet FK, Veerman EC, Nieuw Amerongen AV.* Prevention and treatment of salivary gland hypofunction related to head and neck radiation therapy and chemotherapy. *Support Cancer Ther* 2004; 1: 111-118.
- *Wardley AM, Jayson GC, Swindell R, et al.* Prospective evaluation of oral mucositis in patients receiving myeloablative conditioning regimens and hematopoietic progenitor treatment. *Br J Haematol* 2000; 110: 292-299.
- *Wogelius P, Dahllöf G, Gorst-Rasmussen A, Sørensen HT, Rosthøj S, Poulson S.* A population-based observational study of dental caries among survivors of childhood cancer. *Paediatr Blood Cancer* 2008; 50: 1221-1226.
- *Worthington HV, Clarkson JE, Eden OB.* Interventions for preventing oral mucositis for patients with cancer receiving treatment. *Cochrane Database Syst Rev* 2007; 2: CD001973.

## Summary

### Haematopoietic stem cell transplantation and oral complications

New haematopoietic stem cell transplantation procedures make the treatment available to patients who previously did not qualify, such as the elderly. In addition, the spectrum of oral complications associated with haematopoietic stem cell transplantation has altered as a result of the recent developments. This article is a review of the main principles of haematopoietic stem cell transplantation and provides information on oral complications which may develop, such as mucositis, infections, bleeding, graft-versus-host disease, xerostomia, hyposalivation, altered taste, secondary tumors, osteoporosis, osteonecrosis and growing and developing disturbances. Finally, the role of dental care providers in cases of haematopoietic stem cell transplantation is addressed.

## Bron

J.E. Raber-Durlacher<sup>1,3</sup>, P.A. von dem Borne<sup>1</sup>, M.A. Stokman<sup>4</sup>, R.A.Th. Gortzak<sup>2</sup>

Uit <sup>1</sup>de afdeling Hematologie en <sup>2</sup>de afdeling Mondziekten Kaak- en Aangezichtschirurgie van het Leids Universitair Medisch Centrum, <sup>3</sup>de afdeling Parodontologie van het Academisch Centrum Tandheelkunde Amsterdam (ACTA) en <sup>4</sup>de afdeling Mondziekten, Kaak -en Aangezichtschirurgie van het Universitair Medisch Centrum Groningen

Datum van acceptatie: 28 april 2009

Adres: mw. dr. J.E. Raber-Durlacher, Leids UMC, postbus 9600, 2300 RC Leiden

[jraber@worldonline.nl](mailto:jraber@worldonline.nl)