

University of Groningen

Focusonderzoek en mondverzorging bij patiënten met kanker

Stokman, M. A.; Vissink, A.; Spijkervet, F. K.

Published in:
 Nederlands tijdschrift voor tandheelkunde

IMPORTANT NOTE: You are advised to consult the publisher's version (publisher's PDF) if you wish to cite from it. Please check the document version below.

Document Version
 Publisher's PDF, also known as Version of record

Publication date:
 2008

[Link to publication in University of Groningen/UMCG research database](#)

Citation for published version (APA):

Stokman, M. A., Vissink, A., & Spijkervet, F. K. (2008). Focusonderzoek en mondverzorging bij patiënten met kanker. *Nederlands tijdschrift voor tandheelkunde*, 115(4), 203-210.
<https://www.ntvt.nl/tijdschrift/editie/artikel/t/focusonderzoek-en-mondverzorging-bij-patienten-met-kanker>

Copyright

Other than for strictly personal use, it is not permitted to download or to forward/distribute the text or part of it without the consent of the author(s) and/or copyright holder(s), unless the work is under an open content license (like Creative Commons).

The publication may also be distributed here under the terms of Article 25fa of the Dutch Copyright Act, indicated by the "Taverne" license. More information can be found on the University of Groningen website: <https://www.rug.nl/library/open-access/self-archiving-pure/taverne-amendment>.

Take-down policy

If you believe that this document breaches copyright please contact us providing details, and we will remove access to the work immediately and investigate your claim.

Downloaded from the University of Groningen/UMCG research database (Pure): <http://www.rug.nl/research/portal>. For technical reasons the number of authors shown on this cover page is limited to 10 maximum.



Focusonderzoek en mondverzorging bij patiënten met kanker

Radiotherapie in het hoofd-halsgebied en hoge doses chemotherapie gaan gepaard met schade aan gezonde weefsels in (de omgeving van) de mond. Om de kans op het ontstaan van neveneffecten van de kankerbehandeling tot een minimum te beperken, is het noodzakelijk voorafgaande aan de behandeling een oraal focusonderzoek uit te voeren. Daarnaast blijken aanvullende mondverzorgende maatregelen belangrijk om bijwerkingen van de kankerbehandeling op het gebit, de mondslijmvliezen en het kaakbot zoveel mogelijk te beperken. Dergelijke maatregelen blijken niet alleen noodzakelijk tijdens de kankerbehandeling, maar veelal ook nog jaren daarna. Dit betekent dat naast de zorgverleners die deel uitmaken van oncologische behandelteams ook steeds meer de mondzorgverleners in de eerste lijn met deze patiënten te maken zullen krijgen.

Stokman MA, Vissink A, Spijkervet FKL. Focusonderzoek en mondverzorging bij patiënten met kanker
Ned Tijdschr Tandheelkd 2008; 115: 203-210

Inleiding

Zowel radiotherapie bij maligniteiten in het hoofd-halsgebied als chemotherapie bij hematologische en solide neoplasmata gaat gepaard met schade aan gezonde weefsels. Deze therapiegeïnduceerde schade kan zich uiten in de vorm van veranderingen van het mondslijmvlies (mucositis), bloeding, infecties (bacterieel, mycotisch, viraal), een verminderde speekselsecretie (hyposialie), hyposialiegerelateerde cariës, parodontale ontstekingen en necrose van het kaakbot (osteoradionecrose) (Vissink et al, 2003a). Om de kans op het ontstaan van neveneffecten van de kankerbehandeling tot een minimum te beperken, is het vaak noodzakelijk voorafgaande aan de radio- of chemotherapie een oraal focusonderzoek uit te voeren en aanvullende mondverzorgende maatregelen te treffen.

Focusonderzoek

Het doel van een focusonderzoek is het opsporen en behandelen van orale ontstekingshaarden. Een oraal focus is een pathologisch proces in de mond dat onder bepaalde omstandigheden aanleiding kan zijn tot het ontwikkelen van ernstige lokale of systemische ontstekingen (Stegenga et al, 2000). Patiënten die chemotherapie moeten ondergaan en bij wie een ernstige granulocytopenie wordt verwacht en patiënten die radiotherapie in het hoofd-halsgebied moeten ondergaan, moeten worden onderworpen aan een oraal focusonderzoek.

Tot de orale foci behoren parodontitis, caries profunda, non-vitale pulpa's, periapicale granulomen, geïmpacteerd gebitselementen, kaakcysten en ulceraties. Wat echter bij de ene patiënt als een focus moet worden beschouwd, behoort bij de andere patiënt niet. Met andere woorden,

bij een oraal focusonderzoek dienen een aantal dilemma's in ogenschouw te worden genomen. In de eerste plaats is de impact van een oraal focus sterk afhankelijk van de vastgestelde oncologische aandoening en van de beoogde therapie. Voor een patiënt die curatieve radiotherapie in het hoofd-halsgebied moet ondergaan, betekent dit niet alleen dat hij gedurende de behandeling focusvrij moet zijn, maar ook nog jaren na deze behandeling. Feitelijk zou een dergelijke patiënt levenslang focusvrij moeten zijn vanwege het ook op de lange termijn bestaande risico van osteoradionecrose van de kaken. Bij een patiënt die wordt behandeld met een hoge dosis chemotherapie kan worden volstaan met het focusvrij zijn tijdens de oncologische behandeling. Immers, na het herstel van de bloedwaarden is het risico van complicaties door orale foci weer genormaliseerd tot het niveau van gezonde individuen. In de tweede plaats is de tijdspanne die nodig is om een patiënt voor aanvang van een oncologische behandeling focusvrij te krijgen van belang. Bij radiotherapie in het hoofd-halsgebied dient de patiënt uiterlijk 10-14 dagen voor aanvang van de behandeling volledig focusvrij te zijn. Voor deze termijn is gekozen om alle weefsels voldoende tijd voor herstel te geven na een noodzakelijke bloedige behandeling om de orale foci op te ruimen. Bij patiënten die chemotherapie krijgen, is deze tijdspanne afhankelijk van het verwachte niveau en de lengte van de neutropenie. Veelal kan dan worden volstaan met 1 tot enkele dagen voorafgaande aan de behandeling.

Voor het bepalen van de potentiële orale foci bij een hoge dosis chemotherapie zijn de onderzoeksuitkomsten van Peterson en Toljanic van belang (Peterson et al, 1990; Toljanic et al, 1999). De uitkomsten van deze onderzoeken lieten zien dat chronische orale ontstekingen die 3 maanden

voorafgaand aan de chemotherapie geen exacerbaties hadden gegeven, ook tijdens de chemotherapie gewoonlijk geen noemenswaardige problemen opleverden. Op basis van deze uitkomsten worden bij patiënten bij wie maar weinig tijd is voorafgaand aan de start van de eerste chemotherapiekur, klachtenvrije orale foci veelal pas in tweede instantie behandeld, meestal in de periode tussen de opeenvolgende chemotherapiekuren op het moment dat de bloedwaarden een dergelijke behandeling weer toelaten. Bij bloedige behandelingen is bij deze patiënten echter wel een antibioticumprofylaxe geïndiceerd wanneer er sprake is van granulocytopenie ($< 2.000/\text{mm}^3$) of wanneer de behandelende oncoloog dit aangeeft vanwege andere algemene gezondheidsproblemen.

Mondverzorging

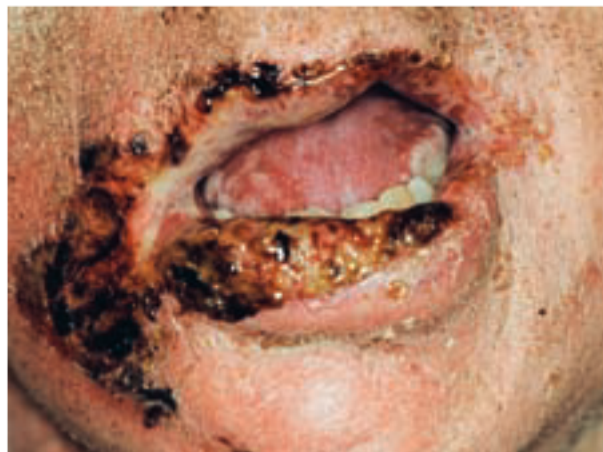De mondverzorging van patiënten met kanker vergt de nodige aandacht. Het belang van aanvullende mondverzorging ligt vooral in de preventie en de behandeling van acute en late bijwerkingen en het effect van de mondgezondheid op de voedingstoestand en op de levenskwaliteit van de patiënt. Idealiter zou ieder oncologiecentrum een protocol dienen te hebben waarbij patiënten in een zo vroeg mogelijk stadium tijdens de diagnostische fase worden gezien door een kaakchirurg, een tandarts en een mondhygiënist. De mondhygiënist evalueert de toestand van het parodontium, het niveau van mondverzorging en de motivatie van de patiënt ten aanzien van zijn mondzorg. Samen met de uitkomsten van het focusonderzoek uitgevoerd door een kaakchirurg en een tandarts wordt voor de patiënt een individueel zorgplan opgesteld. De therapiegeïnduceerde schade en de mogelijke behandeling daarvan worden in het vervolg van deze paragraaf besproken.

Mucositis

Mucositis is een acute bijwerking die zowel bij radiotherapie in het hoofd-halsgebied als bij bepaalde cytostatica kan ontstaan. Mucositis is gedefinieerd als een ontstekingsachtige verandering van het mondslijmvlies, veroorzaakt door radiotherapie of chemotherapie. Klinisch wordt mucositis gekenmerkt door roodheid gevolgd door pseudomembraneuze ulceraties van het mondslijmvlies (afb. 1). Mucositis is zeer pijnlijk en belemmert het functioneren van de mond en de keel: spreken, drinken, kauwen, slikken en eten kunnen ernstig worden bemoeilijkt. Ernstige en uitgebreide mucositis heeft veelal een sterk negatief effect op de levenskwaliteit. Het kan zelfs nodig zijn over te gaan op voeding via een neus-maagsonde of een percutane endoscopische gastrostomiesonde (PEG).

Of en in welke mate zich mucositis zal ontwikkelen, is afhankelijk van het type kankerbehandeling. De huidige hoofd-halsradiatieprotocollen laten een incidentie van mucositis zien van 85-100%. Bij patiënten die een hoge dosis cytostatica krijgen is de incidentie 90-100%.

Historisch werd gedacht dat mucositis ontstond als een gevolg van de beschadiging van het epitheel. Gesuggereerd



Afb. 1. Ernstige pseudomembraneuze en ulceratieve mucositis van de lippen en het mondslijmvlies die zich kan ontwikkelen tijdens de radiotherapie vanwege een tumor in het hoofd-halsgebied.

werd dat radio- en chemotherapie de snel delende epitheelcellen in de basaalembraan aantasten en er daarmee voor zorgen dat de cellen van het slijmvliesepitheel zich niet kunnen vernieuwen. Tegenwoordig wordt mucositis beschouwd als een epitheliale en subepitheliale beschadiging die 5 fasen kent: 1. initiatie; 2. verhoogde activiteit van genen en productie van cytokinen; 3. signalering en amplificatie; 4. ulceratie; en 5. genezing. De ontwikkeling van mucositis in dit 5-fasenmodel is een direct en gelijktijdig proces in alle verschillende weefsels en op alle cellulaire niveaus.

Het onderzoek naar mogelijkheden van preventie van mucositis richt zich op medicamenten die op 1 of meer fasen van het ontwikkelingsproces ingrijpen (Stokman et al, 2006). De Multinational Association of Supportive Care in Cancer (MASCC) en de International Society for Oral Oncology (ISOO) hebben richtlijnen gepubliceerd voor de preventie en de behandeling van mucositis (Keefe et al, 2007). De belangrijkste conclusie uit die richtlijn is dat momenteel geen middel voorhanden is waarmee mucositis kan worden voorkomen. Het enige medicament waarvan tot nu toe is aangetoond dat het kans op het ontwikkelen van mucositis kan verkleinen en de duur en de ernst van de mucositis kan verkorten, is palifermine (recombinant humane keratinocyten-groefactor). Dit gunstige effect is echter tot nu toe alleen aangetoond bij patiënten met hematologische maligniteiten die chemotherapie krijgen en tevens een autologe stamceltransplantatie moeten ondergaan.

Het spoelen met chloorhexidine heeft geen invloed op zowel het voorkomen als het ontwikkelen van mucositis. Spoelen met chloorhexidine is alleen geïndiceerd wanneer een patiënt geen goede mondverzorging meer kan uitvoeren en dus niet ter preventie van mucositis. Om extra irritatie te voorkomen wordt geadviseerd te spoelen met een alcoholvrije chloorhexidineoplossing.

Orale infecties

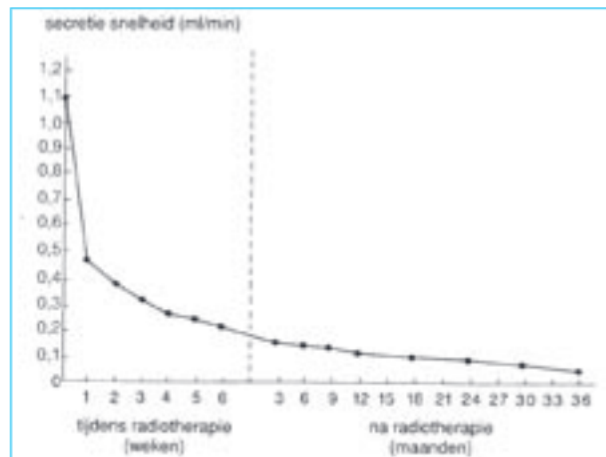
Bij gezonde individuen treedt zelden een infectie van het

mondslimvlies op vanwege de onderlinge balans die bestaat tussen de verschillende micro-organismen in de mond. Hierdoor kunnen potentieel pathogene micro-organismen geen ontsteking van het mondslimvlies veroorzaken (intacte kolonisatieafweer). Bij patiënten met een ziekte, zoals kanker, kan de kolonisatieafweer verstoord zijn. Hierdoor kunnen kolonisatie van pathogene anaerobe gramnegatieve bacteriën en uitgroei van gisten (candidiasis) plaatsvinden. Onder invloed van chemotherapie is de ontwikkeling van candidiasis minder frequent dan bij radiotherapie. Als echter de aanvullende mondzorg achterwege blijft tijdens de chemotherapie, kan zich toch in 10-20% van de gevallen een dergelijke ontsteking ontwikkelen (Ship et al, 2007). Gewoonlijk kan worden volstaan met een lokale applicatie van een antimycoticum, bijvoorbeeld miconazolgel of amfotericine-B zuigtabletten.

De ontwikkeling van infecties door herpes simplex gedurende radiotherapie is erg zeldzaam. Een hoge dosis chemotherapie geeft echter in 40-50% van de gevallen een reactivatie van de herpesinfectie. De behandeling van een herpesinfectie tijdens een oncologisch behandeltraject wordt door de behandelende oncoloog uitgevoerd in verband met eventuele implicaties voor de chemotherapie. Meestal bestaat de behandeling uit het toedienen van een hoge dosis aciclovir.

Hyposialie

Hyposialie en de gewoonlijk daarmee gepaard gaande xerostomie wordt vooral gezien bij radiotherapie in het hoofd-halsgebied en wordt veelal aangeduid als late bijwerking. De xerostomieklachten ontwikkelen zich echter al vanaf de eerste dag van de radiotherapie en zijn irreversibel wanneer de cumulatieve radiatiedosis op de speekselklieren boven de 40 Gy komt. Als alle speekselklieren in het radiatieveld zijn gelegen, kan tijdens de eerste week van radiotherapie al een forse daling van de speekselsecretiesnelheid worden gezien. Tegen het einde van de radiatieperiode bedraagt de speekselsecretie bij een conventioneel radiatieprotocol veelal slechts circa 5% van de oorspronkelijke waarde (afb. 2). Het optreden en de ernst van hyposialie zijn afhankelijk van de soort radiotherapie, de cumulatieve radiatiedosis, het radiatieschema en het radiatieveld. De gevolgen voor de patiënt zijn naast xerostomie onder andere problemen met eten, slikken, spreken en slapen. De gevolgen van hyposialie cumuleren tijdens de radiotherapie als zich tevens mucositis ontwikkelt. Daarnaast is er als gevolg van hyposialie een sterk verhoogd kans op het ontstaan van cariës en orale infecties. Bij chemotherapie wordt een klinische hyposialie alleen gedurende de behandeling waargenomen, maar deze is reversibel. Bij patiënten die een autologe stamceltransplantatie hebben ondergaan, kan een graft-versus-hostziekte ofwel een afstotingsreactie optreden. Met betrekking tot de mond uit zich dit in droogheid, slijmvliesulceraties of lichenoïde veranderingen van het slijmvlies.

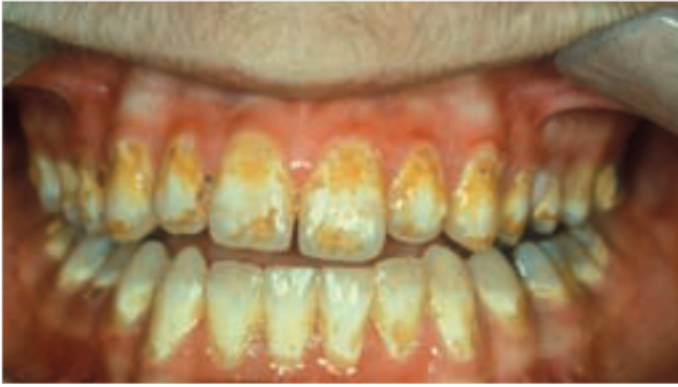

Afb. 2. Secretiesnelheid van totaalspeeksel als functie van de tijd tijdens en na een curatief radiatieschema als alle speekselklieren in het radiatieveld zijn gelegen.

Om hyposialie te voorkomen, is het van belang dat de speekselklieren aan een zo klein mogelijke radiatiedosis worden blootgesteld. Hierbij kan gedacht worden aan: driedimensionale conformatieradiotherapie, intensiteit gemoduleerde radiotherapie (IMRT) of stereotactische radiotherapie (Vissink et al, 2003b; Braam et al, 2006). Een andere mogelijkheid is medicatie met radicaal 'scavengers' (amifostine) of sialogoga (pilocarpine), voorafgaand aan de radiotherapie om de radiatierespons van het speekselklierweefsel te beïnvloeden. Beperkingen van amifostine zijn de toxiciteit waardoor patiënten vaak erg misselijk zijn, de veelal intraveneuze toedieningswijze, de hoge kosten in combinatie met een relatief klein effect en het feit dat het beschermende effect, zij het in verschillende mate, wordt uitgeoefend op de in het radiatieveld gelegen gezonde en tumorweefsels. Recent is in een dubbelblind, placebogecontroleerd onderzoek aangetoond dat ook de toediening van pilocarpine tijdens de radiotherapie leidt tot een afname van de radiatieschade van het speekselklierweefsel (Burlage et al, 2007). Pilocarpine, een parasymphaticomimeticum, heeft een veel geringere morbiditeit en is veel goedkoper. Nog nader moet worden uitgezocht bij welke radiatievelden en bij welk radiatieschema in het bijzonder een positief effect mag worden verwacht. Daarnaast worden momenteel pogingen ondernomen de door stralingsschade aangetaste speekselklieren weer functioneel te maken. Dit kan via het door middel van genterapie tot expressie brengen van waterkanaaltjes in het secretoire parenchym of via het door middel van stamceltransplantatie of -mobilisatie doen regenereren van de beschadigde speekselklieren.

Op dit moment bestaan nog onvoldoende mogelijkheden om hyposialie volledig te voorkomen. Ook bij IMRT of driedimensionale conformatieradiotherapie is immers gewoonlijk altijd nog wel een deel van de speekselklieren in het radiatieveld gelegen.

Ten gevolge van de verminderde speekselproductie wordt het zelfreinigende vermogen van de mond sterk gereduceerd. Om dit te verbeteren is frequente mondspoeling



Afb. 3. Hyposialiegerelateerde cariës op de buccale vlakken van de incisieven in de maxilla en de mandibula.

noodzakelijk. Tijdens de oncologische behandeling worden spoelmiddelen aangeraden om slijmviesirritatie te verminderen, om voedselresten en plaque te verwijderen en om het slijmvlies te bevochtigen. Het wordt aanbevolen om 8-10 maal per dag te spoelen met een oplossing van fysiologisch zout of zout-soda gedurende radiotherapie en 4-10 maal per dag gedurende chemotherapie (1 theelepel zout, 1 theelepel soda op 1 liter water). Chloorhexidine is alleen geïndiceerd wanneer tandenpoetsen niet meer mogelijk is. Om een voldoende en adequate mondverzorging te kunnen bewerkstelligen worden in de meeste universitaire medische centra de monden van alle patiënten die radiotherapie in het hoofd-halsgebied ondergaan, dagelijks door een mondhygiënist gesprayd met fysiologisch zout. Voor patiënten die chemotherapie krijgen, gebeurt dit op indicatie.

De behandeling van hyposialiegerelateerde klachten bestaat uit een goede mondverzorging, het stimuleren van de restcapaciteit van de speekselklieren en het verlichten van de xerostomie met behulp van een speekselsubstituut. Het stimuleren van de speekselsecretie kan worden gedaan met behulp van gustatoire en/of farmacologische stimuli. Met betrekking tot de gustatoire stimuli zijn goede resultaten bereikt met zuurtjes, vitamine C-tabletten, kauwgom en snoepjes. Bij dentate patiënten is het verstandig suikervrije snoepjes of kauwgom te gebruiken. Farmacologisch kan bijvoorbeeld pilocarpine worden toegepast. Patiënten die geen of onvoldoende restcapaciteit van de speekselklieren hebben, kunnen speekselsubstituten gebruiken. In Nederland zijn speekselsubstituten op basis van carboxymethylcellulose (Glandosane®), dierlijke mucinen (Saliva Orthana®) of xanthan gum (Xialine®) verkrijgbaar. Glandosane® heeft een hoge zuurgraad en is daardoor minder geschikt voor dentate patiënten. De effectiviteit van de speekselsubstituten is sterk afhankelijk van de instructies die de patiënt worden gegeven. Bovendien verschaft het gebruik van speekselsubstituten gewoonlijk slechts een beperkte verlichting. De meest toepasbare indicaties voor het gebruik van een speekselsubstituut zijn problemen bij het spreken en nachtelijke ongemakken. De patiënt moet de mond ruim bevochtigen en daarna het substituut met de tong door de mond verspreiden. Het residu kan worden doorgeslikt. Deze procedure moet worden

herhaald zodra de mond opnieuw droog begint aan te voelen. Ook zijn er bevochtigingsgels op de markt zoals Oral Balance®. Een bevochtigingsgel is vooral voor de nacht te prefereren boven een speekselsubstituut, hoewel sommige patiënten er ook juist overdag baat bij hebben. Het effect van speekselsubstituten verschilt per patiënt. Dit betekent dat als een patiënt geen baat heeft bij een bepaald substituut het zeker de moeite waard is een ander type te proberen.

Hyposialiegerelateerde cariës

De combinatie van een aantal factoren kan een zeer progressief verlopende vorm van hyposialiegerelateerde cariës, ook vaak aangeduid als bestralingscariës, doen ontstaan. De eerste factor is een verminderde speekselproductie en daardoor een verminderde zelfreiniging van de mond. De tweede factor is een veranderde speekselsamenstelling, zich uitend in een hogere zuurgraad en een kleinere buffercapaciteit die een verschuiving in de orale flora naar meer cariogene bacteriën en gisten teweegbrengen. Als derde factor kan worden genoemd een veranderd voedingspatroon van de patiënt die geneigd is zacht, kleverig, koolhydraatrijkvoedsel te nuttigen. Tot slot speelt een verminderde mondverzorging daarbij een belangrijke rol. Een dergelijk cariësproces kan binnen 3 tot 12 maanden een aanvankelijk gezond gebit volledig verwoesten. Deze vorm van cariës komt niet alleen voor op de gebruikelijke plaatsen als de fissuren en de proximale vlakken, maar ook op de cervicale en buccale vlakken en soms zelfs op de incisale randen.

Om hyposialiegerelateerde cariës te voorkomen is behalve een goede mondverzorging door middel van een efficiënte tandenpoetsmethode, interdentale reiniging en fluoridehoudende tandpasta ook applicatie van een neutrale 1% natriumfluoridegel (R/natriumfluoridemondgel, neutraal 1% Laboratorium Nederlandse Apothekers) noodzakelijk. Jansma et al (1992) toonden aan dat het appliceren van een neutrale 1% natriumfluoridegel en het gebruik van een fluoridemondspoeling resulteerden in een significante vermindering van de demineralisatie. De applicatie van een neutrale fluoridegel eens per 2 dagen bleek het meest effectief voor de preventie van hyposialiegerelateerde cariës (Nederlandse Werkgroep Hoofd-Halstumoren, 2004). Het gebruik van de 1% neutrale fluoridegel is gebaseerd op empirisch klinisch bewijs. Andere toedieningsvormen van fluoridepreparaten zijn onderzocht, maar er is geen of onvoldoende bewijs dat deze minimaal hetzelfde effect hebben. Neutrale fluoridepreparaten verdienen de voorkeur (De Vries et al, 2006). Fluoridepreparaten voor algemene toepassing kunnen voor deze patiëntengroep beter achterwege blijven. Vanwege hun hoge zuurgraad zouden deze substituten zelfs een averechts effect kunnen hebben. Bij patiënten met ernstige hyposalie zal de hoge zuurgraad juist tot meer gebitsaantasting leiden. De door de zuurgraad van de gel bevorderde demineralisatie van gebitsweefsel kan niet worden gecompenseerd door remineralisatie van het glazuur met inbouw van fluoride vanwege het bij hyposalie

tekort aan remineraliserende speekselcomponenten. Daarnaast kan de applicatie van de aangezuurde gel een pijnlijke sensatie van de gebitselementen en het orale slijmvlies geven. Dit kan voor de patiënt aanleiding zijn het middel niet (meer) te gebruiken. De patiënten worden geïnstrueerd de (neutrale) fluoridegel vanaf het begin van de radiotherapie met behulp van fluoridekappen om de dag op het gebit aan te brengen. De fluoridekappen zijn individuele gebitslepels die voorafgaand aan de radiotherapie worden vervaardigd aan de hand van gebitsmodellen. Na zorgvuldig tandenpoetsen en interdentaal reinigen worden de met enkele druppels fluoridegel gevulde kappen gedurende 5 minuten op de gebitsbogen geplaatst, bij voorkeur voor het slapen gaan. Een alternatief is het dagelijks aanbrengen van de neutrale fluoridegel op de gebitselementen met behulp van een tandenborstel. Een advies om 3 maal daags tanden te poetsen met fluoridetandpasta is onvoldoende om hyposaliegerelateerde cariës te voorkomen.

Na de radiotherapie moet de mondverzorging op een hoog peil blijven. Geregelde controle is daarbij van groot belang. Het fluoridegebruik moet worden voortgezet zolang de hyposalie bestaat, dus vaak levenslang. Over het afbouwen van het fluoridegebruik zijn geen gegevens bekend. Verminderen van de applicatiefrequentie is alleen verantwoord in geval van een objectief herstel van de speekselproductie in combinatie met een goede mondverzorging. Uit ervaring is gebleken dat het om de dag appliceren van fluoride lastig is vol te houden omdat er geen patroon van vaste dagen ontstaat waarop de fluoridegel moet worden gebruikt. Het praktische advies is dan ook de fluoride te appliceren op vaste dagen van de week, bijvoorbeeld op maandag, woensdag en vrijdag. De ervaring leert dat dit voor patiënten gemakkelijker te realiseren is.

Smaakstoornissen

Smaakveranderingen ontstaan door het directe effect van de radiotherapie op de smaakpapillen en door de veranderingen in het speeksel. Smaakverlies of -verandering treedt meestal op vanaf de derde week van de radiotherapie, waarbij gedurende de behandeling de smaak meestal grotendeels verdwijnt. De eerste smaken die veranderen zijn zoet en zout, daarna pas zuur en bitter. De patiënten hebben hierdoor vaak de neiging te sterk gekruid en te zuur te gaan eten, omdat het eten niet meer smaakt. Er moet op worden gewezen dat sterk gekruide en zure voedingsmiddelen irriterend werken op de slijmvlies. De smaakveranderingen zijn over het algemeen grotendeels reversibel. Dit blijkt vaak afhankelijk te zijn van de mate van hyposalie: stoffen worden immers alleen geproefd als zij in oplossing zijn.

Trismus

Afhankelijk van de tumorlokalisatie, al dan niet in combinatie met een voorafgegane chirurgische behandeling, kan zich tijdens radiotherapie een progressieve trismus ontwik-

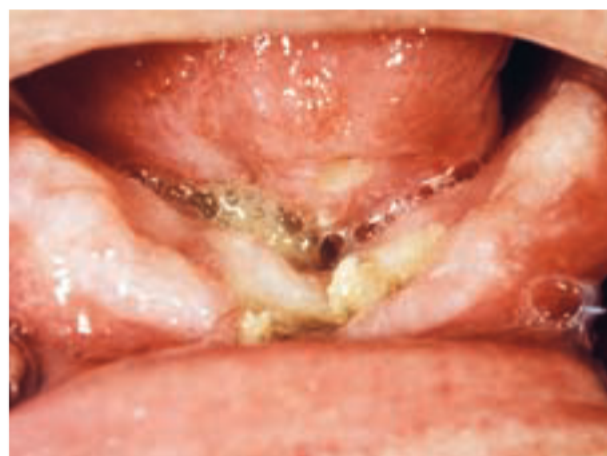kelen. Omdat een ontstane trismus veelal niet meer is te behandelen, is het noodzakelijk (verergering van) trismus met behulp van oefentherapie te voorkomen. Het is van belang bij patiënten bij wie een kans bestaat op het ontstaan van trismus, de mondopening te meten voorafgaand aan de radiotherapie. Ook tijdens de radiotherapie dient de mondopening te worden gecontroleerd. Er zijn verschillende hulpmiddelen die kunnen worden gebruikt bij mondopeningsoefeningen: rubberen kurken, houten tongspatels, wiggen met of zonder schroefdraad, 'dynamic biteopeners' en 'therabite-apparaat'. Bij de oefeningen ligt de nadruk op het actief openen en sluiten van de mond. Zonodig moet ondersteuning worden verleend door een fysiotherapeut, een mondhygiënist of een tandarts. Trismus kan zich tot 1 jaar na beëindiging van de radiotherapie ontwikkelen. Daarom is het van belang in ieder geval tot 1 jaar na beëindiging van de radiotherapie de mondopening tijdens controles te bepalen om bij afnemende mondopening hiervoor passende maatregelen te kunnen treffen (Dijkstra et al, 2007).

Osteoradionecrose

Radiotherapie heeft naast het effect op de slijmvlies en de speekselklieren ook effect op het kaakbot. In het kaakbot treedt een progressieve fibrose op, waardoor de afweer en de herstelcapaciteit sterk afnemen. Kaakbot dat radiotherapie heeft ondergaan, is daarom zeer slecht bestand tegen infectie en trauma. Osteoradionecrose is een ernstige complicatie. Klinisch is er meestal sprake van een niet-genezende wond die tot verlies van veel bot kan leiden (afb. 4). De behandeling is gecompliceerd en noodzaakt regelmatig tot resectie van een groot deel van de kaak.

De beste methode om osteoradionecrose te voorkomen is een goed uitgevoerd preventief focusonderzoek, zodat extracties en parodontale behandeling na de radiotherapie niet nodig zijn. In geval van radiotherapie moet ruimer met het indiceren van extracties worden omgegaan dan in geval van chemotherapie. Immers, in geval van radiotherapie blijft de

Afb. 4. Osteoradionecrose van de kaak in de oorspronkelijke onderfrontregio, gekenmerkt door een niet-genezend slijmvliesdefect en sekwesters.



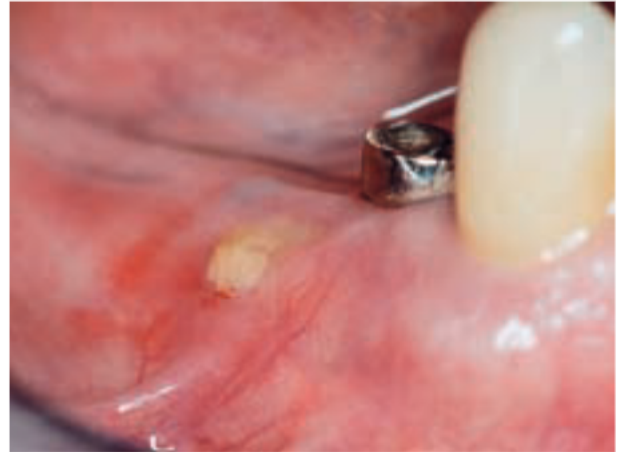kans op het ontwikkelen van osteoradionecrose gerelateerd aan een oraal probleem of een orale behandeling levenslang aanwezig. Feitelijk neemt dit risico eerder toe met de tijd dan af. In geval van chemotherapie is, zodra het bloedbeeld zich weer heeft genormaliseerd, de kans op het ontwikkelen van complicaties weer vergelijkbaar met die van een gezonde persoon.

Tijdens de radiotherapie is het dragen van een gebitsprothese een extra irriterende belasting voor de slijmvliezen die de kans op infecties en op beschadigingen vergroot. Afhankelijk van het radiatiegebied kunnen patiënten hun gebitsprothese beter niet dragen. Een uitzondering wordt gemaakt voor patiënten die een obturatorprothese dragen. Ook na de radiotherapie blijft het van belang de pasvorm van een gebitsprothese goed te controleren zodat geen beschadigingen van het slijmvlies kunnen optreden.

Indien een extractie of andere bloedige behandeling na radiotherapie niet is te vermijden, dient deze onder adequate preventieve maatregelen te worden uitgevoerd. Dit betekent een atraumatische chirurgische techniek, afronden van de alveoleranden en primair sluiten van de wond. Preoperatief wordt gestart met de toediening van een hoge dosis breed-spectrumantibioticum. De antibioticumtoediening moet 2 weken worden gecontinueerd. In sommige gevallen, vooral als het gebied waar een bloedige behandeling moet plaatsvinden een hoge cumulatieve radiatiedosis heeft ontvangen, is preventieve behandeling met hyperbare zuurstof geïndiceerd.

Bisfosfonaatgerelateerde osteonecrose

Bisfosfonaten worden tegenwoordig veelal toegepast bij patiënten met gemetastaseerde solide tumoren (mama-, prostaat-, longcarcinoom) en bij de behandeling van het multipel myeloom. Door de remmende werking van bisfosfonaten op de osteoclastenactiviteit wordt osteolyse door metastasen geremd. Hierdoor kan de veelal optredende hypercalciëmie, met risico van nierfunctieschade, worden beperkt en kunnen pathologische fracturen worden voorkomen. Bisfosfonaten worden daarom vaak voor een lange periode toegepast. Als bijwerking van het gebruik van bisfosfonaten wordt bij 5 tot 9% van deze patiënten het optreden van osteonecrose van de kaak gezien. Het belangrijkste klinische kenmerk van osteonecrose is geel-wit blootliggend bot dat wordt omgeven door ontstoken gingiva en slijmvlies. Het bot heeft aanvankelijk een glad oppervlak en bloedt niet bij aanraken (afb. 5). Na verloop van tijd wordt het oppervlak ruw door sekwestratie van botfragmenten. Voorafgaand aan het optreden heeft meestal een behandeling in het kaakbot plaatsgevonden (extractie) (Schortinghuis et al, 2007). De behandeling van de kaakbotnecrose dient zo conservatief mogelijk te zijn in verband met het ontbreken van botgenezing door het langdurig aanhouden van bisfosfonaten op de bothuishouding. Sekwesters dienen voorzichtig te worden verwijderd. Aanwezige scherpe botranden worden veelal afgerond om mechanische beschadiging van het omgevende slijmvlies te beperken.



Afb. 5. Beginstadium van een bisfosfonaatgerelateerde osteonecrose van de mandibula door een drukplaats van een frameprothese.

Een optimale mondhygiëne, gebruik van een desinfecterend mondspoelmiddel (chloorhexidine 0,12 % mondspoeling Formularium Nederlandse Apothekers) en een oraal antibioticum zijn noodzakelijk om ontsteking van de omgevende weke delen te beperken. Staken van het gebruik van bisfosfonaten lijkt eveneens niet effectief omdat het geneesmiddel jaren in het bot aanwezig blijft. Chirurgische verwijdering van het aangedane bot met een marge klinisch normaal uitziend bot wordt afgeraden omdat geen genezing optreedt door de hoge concentratie van bisfosfonaten in het kaakbot en omdat dit leidt tot grotere, niet genezende, botdefecten (American Association of Oral and Maxillofacial Surgeons, 2006).

De beste behandeling van osteonecrose is preventie door voorafgaand aan de start van dergelijke medicatie bij de oncologische patiënten een focusonderzoek uit te voeren (Migliorati et al, 2005). Wanneer extracties of de chirurgische verwijdering van een odontogeen focus noodzakelijk zijn, wordt geadviseerd 6 weken in acht te nemen voor de genezing van de wonden, alvorens met de behandeling van bisfosfonaten wordt begonnen.

Omdat necrose van kaakbot vooral kan optreden bij intraveneuze toediening van bisfosfonaten verdient het aanbeveling patiënten die op deze wijze worden behandeld te informeren over deze bijwerking. De tandarts moet op de hoogte zijn van het gebruik van bisfosfonaten door een patiënt. Vermijden van invasieve behandelingen in de mond is wellicht de belangrijkste maatregel om osteonecrose van de kaak te voorkomen. Eventuele extracties van gebitselementen dienen atraumatisch plaats te vinden. De eventuele waarde van antibioticumprofylaxe bij extracties in een dergelijke situatie is op dit moment niet duidelijk (Allard et al, 2007).

Ontwikkelingsstoornissen van gebitselementen

Bij kinderen heeft chemotherapie invloed op de ontwikkeling van het craniofaciale complex, inclusief de gebitselementen. Verschillende gebitsafwijkingen zijn beschreven zoals agenesie, microdontie en kroon- en wortelafwijkingen.

Vanaf het derde levensjaar moet rekening worden gehouden met nadelige effecten op de ontwikkeling van de blijvende gebitselementen omdat op dat tijdstip de gebitselementen in een hoge proliferatie- en differentiatiefase zijn. Afhankelijk van het behandelmoment zal een bepaald deel van de vorming van de gebitselementen en het mineralisatieproces worden beïnvloed (Purdell-Lewis et al, 1988). Ten gevolge van te korte of te smalle wortels, afwijkingen die geregeld worden gezien als kinderen zijn behandeld met chemotherapie, kan voortijdig verlies van gebitselementen optreden. Hypomineralisatie of hypoplasie van gebitselementen vergroot de kans op het ontwikkelen van cariës.

Epiloog

Een intensieve mondzorg voor patiënten met een oncologische aandoening is ten tijde van kankertherapie noodzakelijk. Echter, ook na kankertherapie blijft de preventie van het ontwikkelen van cariës en parodontale ontstekingen belangrijk. Vooral na radiotherapie blijft de kans op het ontwikkelen van deze afwijkingen gedurende de rest van het leven verhoogd. Het voorkomen van bloedige behandelingen en problemen met een slecht zittende gebitsprothese zijn van belang in verband met het mogelijk ontstaan van osteoradionecrose. Een goede mondverzorging is vereist voor alle patiënten. Voor dentate patiënten die radiotherapie ondergaan, is het levenslange gebruik van fluoride geïndiceerd. Regelmatige controle van de mond is belangrijk. Gedurende het eerste jaar na radiotherapie of na een autologe stamceltransplantatie dienen patiënten om de 3 maanden te worden gezien. Na het eerste jaar is de controlefrequentie om de 3 tot 6 maanden, afhankelijk van individuele factoren zoals de mondverzorging en de mate van hyposalie.

Literatuur

- *American Association of Oral and Maxillofacial Surgeons*. Position paper on Bisphosphonate-related osteonecrosis of the jaws (2006). Geraadpleegd 30-11-07 op http://www.aaoms.org/docs/position_papers/osteonecrosis.pdf
- *Allard RHB, Lips P, Eekhoff EMW, Merkesteyn JPR van, Waal I van der*. Bisfosfonaatgerelateerde osteonecrose van de kaak 1. *Ned Tijdschr Tandheelkd* 2007; 114: 423-427.
- *Braam PM, Terhaard CH, Roesink JM, Raaijmakers CP*. Intensity-modulated radiotherapy significantly reduces xerostomia compared with conventional radiotherapy. *Int J Radiat Oncol Biol Phys* 2006; 66: 975-980.
- *Burlage FR, Roesink JM, Kampinga HH, et al*. Protection of salivary function by concomitant pilocarpine during radiotherapy: A double-blind, randomized, placebo-controlled study. *Int J Radiat Oncol Biol Phys* 2008; 70: 14-22.
- *Dijkstra PU, Sterken MW, Pater R, Spijkervet FK, Roodenburg JL*. Exercise therapy for trismus in head and neck cancer. *Oral Oncol* 2007; 43: 389-394.
- *Jansma J, Vissink A, Jongebloed WL, 's Gravenmade EJ*. Xerostomiegerelateerde cariës. *Ned Tijdschr Tandheelkd* 1992; 99: 225-232.
- *Keefe DM, Schubert MM, Elting LS, et al*. Updated clinical practice guidelines for the prevention and treatment of mucositis. *Cancer* 2007; 109: 820-831.
- *Migliorati CA, Casiglia J, Epstein J, Jacobsen PL, Siegel MA, Woo SB*. Managing the care of patients with bisphosphonate-associated osteonecrosis. An American Academy of Oral Medicine position paper. *J Am Dent Assoc*. 2005; 136: 1658-1668.
- *Peterson DE, Minah GE, Reynolds MA, et al*. Effect of granulocytopenia on oral microbial relationships in patients with acute leukemia. *Oral Surg Oral Med Oral Pathol* 1990; 70: 720-723.
- *Purdell-Lewis DJ, Stalman MS, Leeuw JA, Humphrey GB, Kalsbeek H*. Long term results of chemotherapy on the developing dentition: caries risk and developmental aspects. *Community Dent Oral Epidemiol* 1988; 16: 68-71.
- *Nederlandse Werkgroep Hoofd-halstumoren*. Richtlijn mondholte- en orofarynxcarcinoom. Nieuwegein: Van Zuiden Communications B.V., 2004.
- *Schortinghuis J, Witjes MJH, Spijkervet FKL, Visscher JGAM de*. Osteonecrose van het kaakbot als bijwerking van de intraveneuze behandeling met bisfosfonaten. *Ned Tijdschr Geneesk*. 2007; 151: 314-318.
- *Ship JA, Vissink A, Challacombe SJ*. Use of prophylactic antifungals in the immunocompromised host. *Oral Surg Oral Med Oral Pathol Oral Radiol Endod* 2007; 103 suppl: S6.e1-14
- *Stegenga B, Vissink A, Bont LGM de*. Mondziekten en kaakchirurgie. Assen: van Gorcum, 2000.
- *Stokman MA, Spijkervet FKL, Boezen HM, Schouten JP, Roodenburg JLN, Vries EG de*. Preventive intervention possibilities in radiotherapy- and chemotherapy-induced oral mucositis: results of meta-analyses. *J Dent Res* 2006; 85: 690-700.
- *Toljanic JA, Bedard JF, Larson RA, Fox JP*. A prospective pilot study to evaluate a new dental assessment and treatment paradigm for patients scheduled to undergo intensive chemotherapy for cancer. *Cancer* 1999; 85: 1843-1848.
- *Vissink A, Jansma J, Spijkervet FKL, Burlage FR, Coppes RP*. Oral sequelae of head and neck radiotherapy. *Crit Rev Oral Biol Med* 2003a; 14: 199-212.
- *Vissink A, Burlage FR, Spijkervet FKL, Jansma J, Coppes RP*. Prevention and treatment of the consequences of head and neck radiotherapy. *Crit Rev Oral Biol Med* 2003b; 14: 213-225
- *Vries J de, Roodenburg JLN, Waal I van der, Bender W*. Oncologie voor de tandheelkundige praktijk. Assen: Van Gorcum, 2006.

Summary

Foci of infection and oral supportive care in cancer patients

Radiation therapy in the head and neck area and treatment with high dose chemotherapy entail damage to healthy tissue in the mouth. In order to reduce to a minimum the chances of these side effects of cancer treatment developing, it is necessary to carry out oral foci tests prior to oncological therapy. In addition supplementary oral and dental care measures seem to be important in order to limit the side effects of oncological therapy on the teeth, salivary glands and jaw as much as possible. This supportive oral care is not only necessary during, but also for years after the oncology treatment. Therefore not only dental professionals affiliated to oncology teams will have to take care of cancer patients, but also family dentists and dental hygienists.

Bron

F.K.L. Spijkervet

Uit de afdeling Mondziekten, Kaak- en Aangezichtschirurgie van het Universitair Medisch Centrum Groningen/Rijksuniversiteit Groningen

Datum van acceptatie: 27 december 2007

Adres: dr. F.K.L. Spijkervet, UMC Groningen, postbus 30.001, 9700 RB Groningen

f.k.l.spijkervet@kchir.umcg.nl