



岐阜大学機関リポジトリ

Gifu University Institutional Repository

Title	眼底画像のコンピュータ支援診断の現状と課題(本文 (Fulltext))
Author(s)	中川, 俊明; 畑中, 裕司; 村松, 千左子; 藤田, 広志
Citation	[医用画像情報学会雑誌] vol.[25] no.[4] p.[70]-[77]
Issue Date	2008
Rights	MII: Medical Imaging and Information Sciences (医用画像情報学会)
Version	出版社版 (publisher version) postprint
URL	http://hdl.handle.net/20.500.12099/29553

この資料の著作権は、各資料の著者・学協会・出版社等に帰属します。

眼底画像のコンピュータ支援診断の現状と課題

中川 俊明^{†,††}, 畑中 裕司^{†††}, 村松 千左子[†], 藤田 広志[†]

[†]岐阜大学大学院医学系研究科知能イメージ情報分野 〒501-1194 岐阜県岐阜市柳戸 1-1

^{††}現 興和株式会社電機光学事業部 〒182-0021 東京都調布市調布ヶ丘 3-3-1

^{†††}滋賀県立大学工学部電子システム工学科 〒522-8533 滋賀県彦根市八坂町 2500

Current status and issues of computer-aided diagnosis on retinal fundus images

Toshiaki NAKAGAWA^{†,††}, Yuji HATANAKA^{†††}, Chisako MURAMATSU[†], and Hiroshi FUJITA[†]

[†]Department of Intelligent Image Information, Graduate School of Medicine, Gifu University, 1-1 Yanagido, Gifu-shi, Gifu 501-1194, Japan

^{††}Presently, Kowa Company, Ltd., Electronics and Optics Div., 3-3-1 Chofugaoka, Chofu-shi, Tokyo 182-0021, Japan

^{†††}Department of Electronic Systems Engineering, The University of Shiga Prefecture, 2500, Hassaka-cho, Hikone-shi, Shiga 522-8533, Japan

Abstract : Retinal fundus images are useful for the early detection of a number of ocular diseases. Examinations using retinal fundus images are cost effective and are suitable for mass screening. Consequently, retinal fundus images are obtained in many health care centers and medical facilities during medical checkups for ophthalmic examinations. The increase in the number of ophthalmic examinations improves ocular health care in the population; however, it also increases the workload of ophthalmologists. Therefore, computer-aided diagnosis (CAD) systems developed for analyzing retinal fundus images can assist ophthalmologists by reducing their workload and in improving the screening accuracy. This paper describes the background of CAD aimed at detection and analysis of ocular diseases such as diabetic retinopathy, hypertensive retinopathy, and glaucoma using retinal fundus images. Moreover, this paper reviews the CAD systems reported from domestic and overseas research groups, including our group. We believe that the CAD systems have the potential to help ophthalmologists in their diagnosis.

Keywords : Retinal fundus image, Computer-aided diagnosis (CAD), Image analysis, Hypertensive retinopathy, Diabetic retinopathy, Glaucoma.

1. はじめに

今日、経済的に豊かになったわが国では、高齢化が進んでいることも手伝って、健康への関心がますます高まってきたのは疑う余地も無い。そしてその関心は、単に「長く生きる」ということだけではなく、「健康で長く暮らす」こと、いわゆる“健康寿命”をいかに延ばすかに向いている。このような背景から、生活習慣病の予防や病変の早期発見・治療の重要性が一般に認識されるようになってきた。そのため、健康診断や人間ドックを受診する人の数、および受診頻度が増加傾向にあり、このことは今後も続くと予想される。

健康診断や人間ドックにおいて、広く用いられている検査の一つに眼底カメラを用いた眼底画像検査がある。眼底画像は瞳孔から眼球の中に光を入射し、眼球の脳側の奥(眼底)を撮影したものである(Fig. 1)。眼底画像には、視力が最も高い視野の中心である黄斑、眼球内に血管と視神経を送り込むための孔である視神経乳頭、そして血管が写し出される。この血管は非侵襲的に観察できる唯一の血管であり、その状態から全身、特に脳血管の状態を推定することができるといわれている。そのため、白内障などの眼科疾患だけでなく、血液循環系疾患である高血圧症や動脈硬化症、さらに、失明につながる糖尿病網膜症や緑内障の早期発見に非常に有用な画像となっている(Fig. 2)。眼底

検査では、これらの疾患に関連する異常所見を発見することが可能であり、他の疾患と同様に、早期に発見できれば症状の悪化を防ぐことができるため、定期的な健康診断は有効である。一方で、初期の場合は病変が小さいため、発見や判断が困難な場合も多く、診断が遅れる可能性も否定できない。2008年4月より日本で始まった特定健康診査においては、前年の健診結果等の血圧、脂質、血糖、肥満の全ての項目について指定される基準に該当した者に対して眼底検査を実施することになった[1]。

欧米においては、眼底画像を用いたスクリーニングが行われているという情報はないが、治療や投薬の効果を調査する目的で他の施設で撮影され集められた眼底画像を撮影する施設がある。その代表的な施設として、Joslin Diabetes Center [2]とUniversity of Wisconsin-Madison Fundus Photograph Reading Center [3]がある。また、米国の公的医療保険において、「異なる部位の複数枚のデジタル画像による遠隔診断[4]」に対しても医療保険の償還の対象になるなど、その重要性が認識されている。今後、この動きはさらに発展すると予想される。

本稿では、眼底画像のためのコンピュータ支援診断(computer-aided diagnosis: CAD)に関して、筆者ら岐阜大学を中心とした研究グループ(以下、岐大グループ)が開発中のシステムを含め、その現状と課題を概観する。以下では、まず、いくつかの背景について触れ、次に、血管抽

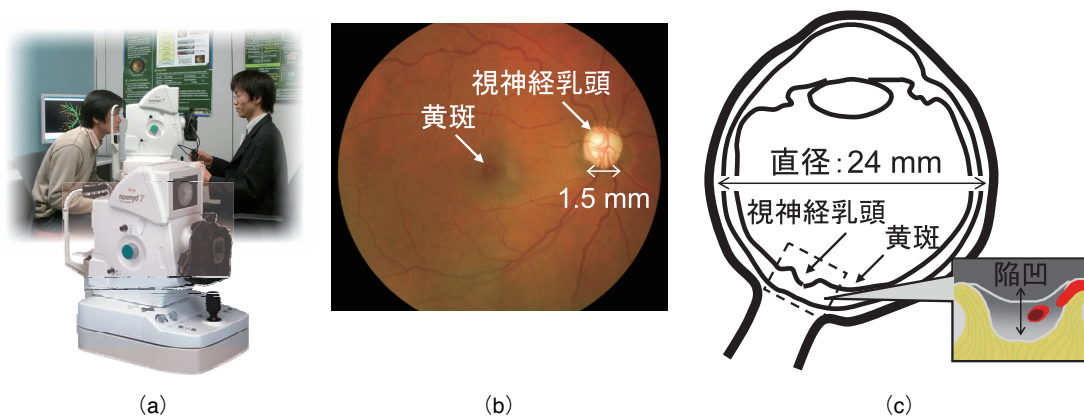


Fig.1 眼底カメラと眼底画像の例。
(a)眼底カメラ, (b)眼底画像 (右眼), (c)眼球の断面図 (長さは一例).

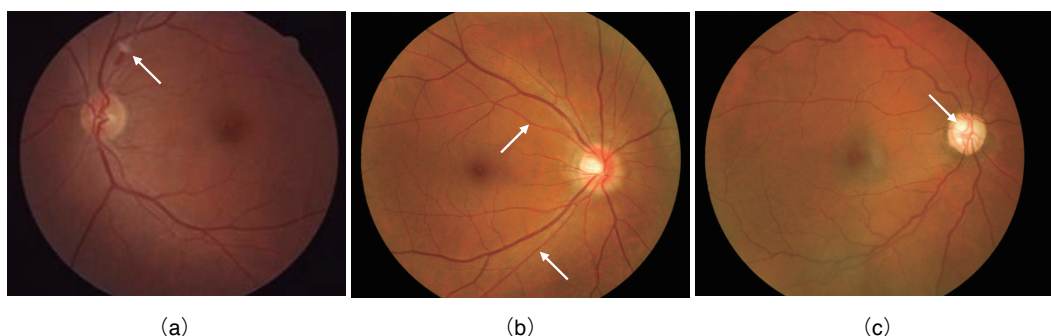


Fig.2 眼底画像から診断される3つの重大な疾患とそれらの画像上の特徴的な所見。(a)糖尿病網膜症 (白斑), (b)高血圧性網膜症 (動脈が狭窄), (c)緑内障 (視神経乳頭陥凹部が拡大).

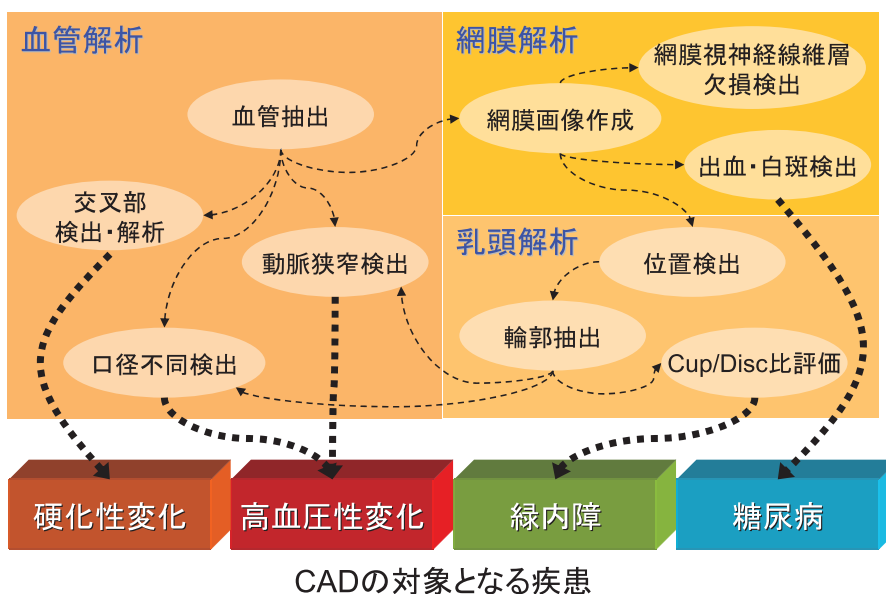


Fig.3 眼底画像 CAD システムの要素技術と対象となる疾患の関係

出法などの要素技術について述べた後、高血圧性網膜症、糖尿病網膜症、および緑内障を対象とした眼底画像のCADに関する研究について概説する。なお、本稿は文献5に掲載された解説原稿の内容の一部を改編したものである点をご了解いただきたい。

2. 患者数の増加について

厚生労働省による2005年の患者調査[6]によれば、高血圧症の患者数は約781万人と推測され、これは3年前の同

調査よりも82万人多い数字である。日本人の死因については悪性新生物が第1位であるが、2位が心疾患、3位が脳血管疾患となっており[7]、後者2つの疾患には動脈硬化が原因で起こる狭心症や心筋梗塞、脳梗塞が含まれている。

また、同じく厚生労働省による2005年の国民健康・栄養調査[8]によると、糖尿病については予備群を含めた有病者が40歳から74歳の中高年の約3割に達している。糖尿病は種々の合併症を引き起こすが、その一つである糖尿病網膜症は最も多い失明の原因となっており、本疾患による失明者数は毎年約3000人以上ともいわれている。

緑内障に関しては、平成 12 年 9 月から平成 13 年 10 月までに岐阜県多治見市で 3,021 人（40 歳以上の住民 54,165 人から完全無作為抽出法で 4,000 人を疫学調査対象者に決定）を対象として行われた日本緑内障学会多治見緑内障疫学調査（通称：多治見スタディ）[9, 10]の結果から、40 歳以上の 20 人に 1 人は緑内障であることが明らかになった。さらに、その緑内障の半数以上の眼圧は“正常範囲”であったことから、眼圧のみの診断には限界があるということが示唆された。また、米ジョンズ・ホプキンス大学附属研究所のグループは、緑内障の罹患者数がアジアインドを中心に 2010 年までに全世界で 6000 万人、2020 年までには約 8000 万人に達する見込みであると予測している [11]。

3. 眼底画像の CAD の必要性

今後、人口の高齢化が進むことから、患者数はさらに増加することが推測される。また、医療費の抑制が大きな社会的課題となっている中、予防医療の積極的な導入が広まっていると同時に、簡便（無散瞳で撮影可能）で比較的 low コストの眼底画像検査の重要性が高まるばかりである。

眼底画像検査の実施件数の増加に伴って診断する医師の負担が増すことによって生じる様々な問題に対し、CAD が一つの解決策であることはマンモグラフィや CT などの他の検査と同様に疑いの余地はない。さらに、眼底画像検

査において CAD の導入を促進する重要な要因として、保存媒体の電子化が挙げられる。すなわち、従来は 35 ミリフィルムやポラロイド写真が用いられていたが、1990 年代初頭から後半にかけて CCD カメラへの移行が進んだため [12]、コンピュータをより有効かつ効率的に活用できるようになった。そして、今後も進むと見られる眼底画像の高画質・高解像度化は、より緻密で高精度な解析を可能にするであろう。これらのことを裏付けるかのように、眼底画像を対象とした画像処理技術に関する研究発表や論文が、2000 年代に入り急激にその件数が伸びている印象を受ける。

4. 眼底画像 CAD の要素技術

眼底画像における画像処理技術は、処理対象の領域によって血管領域、視神経乳頭領域、それ以外の網膜領域に大別できる (Fig. 3)。ここでは、多くの眼底画像 CAD プログラムにおいて病変の解析の前段階で行う必要がある要素技術のうち、血管抽出および視神経乳頭検出に関して述べる。

4-1 血管抽出

血管像の領域抽出は画像処理研究者の関心が特に高いせいか、眼底画像を対象とした画像処理の分野では最も多くの研究が行われてきたテーマではないかと思われる。現在までに STARE (STructured Analysis of the Retina) [13, 14]

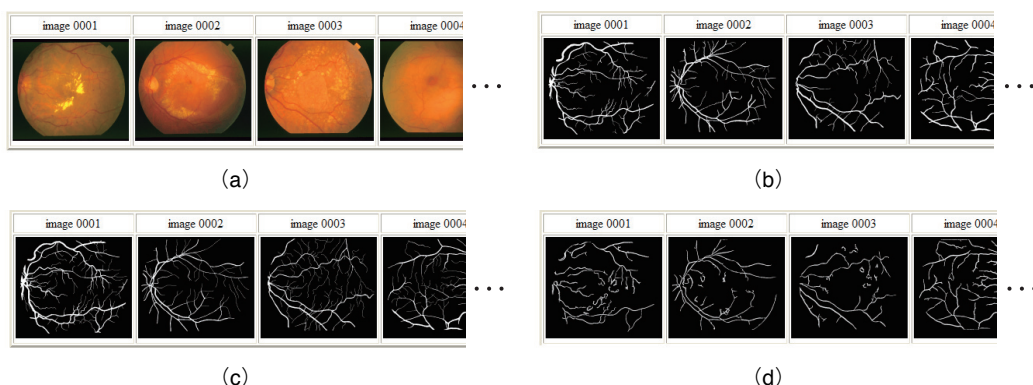


Fig.4 STARE の血管抽出結果データベース [13] (改編)。(a)原画像、(b)正解データ 1、(c)正解データ 2、(d)結果例。

DRIVE: Results Browser




Fig.5 DRIVE の血管抽出結果データベース [15] (改編)。(a)原画像、(b)正解データ、(c)結果例 1、(d)結果例 2、(e)感度・特異度。

と DRIVE (Digital Retinal Images for Vessel Extraction) [15, 16]と呼ばれる眼底画像のデータベースが公開され、この共通のデータを用いた精度比較が行われている。

STARE (Fig. 4) には正常例 10 枚、異常例 10 枚の合計 20 枚の眼底画像が含まれている。また、各画像には 2 名の画像処理専門家が手で領域分割した 2 値画像が“正解”として用意され、さらに、Hoover らが提案したマッチドフィルタを使った手法[14]によって自動抽出した結果が添付されている。利用者はこれらを使って、自身が提案する手法の性能を評価できる仕組みになっている。

DRIVE (Fig. 5) には 40 枚の眼底画像が含まれており、その内 20 枚はプログラムの学習用、残りの 20 枚は精度評価用と分けられている。血管の領域を示した“正解”画像が用意されており、いくつかのグループが提案した手法の抽出精度がホームページ上にまとめられている。CAD システムの性能は抽出率や、抽出率(陽性率)と過抽出率(偽陽性率)から求められる ROC (Receiver Operating Characteristic) 曲線下の面積による評価が行われている。2007 年 9 月現在での抽出精度トップは、Staal らが提案した RGB カラー眼底画像の G (緑色) 成分画像から濃淡情報の隆線を検出する手法であり、抽出精度は ROC 曲線下面積で 0.9520 と非常に高い[16]。2007 年 8 月にフランスで開催された第 29 回 IEEE EMBS (Engineering in Medicine and Biology Society) においては、Oloumi らが 2 次元ガボールウェーブレットを用いた血管抽出手法を提案し、ROC 曲線下面積で Staal らの手法を上回る 0.96 が得られたと報告した[17]。ガボ-

ルウェーブレットに基づく手法は Soares らも提案しており、ROC 曲線下面積 0.9614 と同じく高い精度を得ている[18]。

因みに、前述の EMBS は IEEE に属する専門部会の一つで医用生体工学の分野を幅広く取り上げる国際会議であるが、2006 年から眼底画像の画像処理に関する演題を集めた特別セッションが設定されており、今後、より高性能な血管抽出手法が提案されることが期待できる。

4-2 視神経乳頭検出

視神経乳頭領域の位置検出および輪郭抽出に関する技術に関しても、比較的多くの手法が提案されてきた[19-23]。視神経乳頭領域は眼底画像上で周囲と比較して明るいため、輝度値の情報を利用する手法が考えられる[19]。白内障や眼底に大きな病変がない場合には単純な手法でもある程度の検出率は得られるが、血管情報の利用[20, 22]やテンプレートマッチング[21, 23]などを併用する方がより頑強な処理が行える。岐大グループは、眼底画像の血管像を消去する方法 (Fig. 6) を提案し[24]、血管を消去した画像を用いて視神経乳頭の検出および輪郭抽出を行っている[25]。

前述の STARE には、視神経乳頭の位置検出結果を比較できるデータベースがあり、Hoover ら[20]の手法による検出結果が公開されている (Fig. 7)。

5. 高血圧性網膜症の CAD

高血圧性網膜症は、高血圧および動脈硬化によって血管の異常や血行障害が起こるため、血管の状態の変化を観察し診断を行う[26]。高血圧性変化には動脈の狭細化と口径不同などがあり、動脈硬化性変化は、動脈と静脈の交叉部の所見や動脈の反射状態から判定する。

正常な血管であれば静脈と比較して動脈は 3 分の 2 程度の太さであるが、高血圧症の場合にはさらに細くなる傾向があるため、医師は動脈が細くなっている程度を動静脈比によって判定する。同様のことを CAD システムによって実行するためには、眼底画像から血管の領域を抽出し、血管を動脈と静脈に分類し、各血管の径を計測することが考えられる。しかし、各処理の精度の積が最終結果となるために、これらの処理を全自動で行う手法はほとんど報告されていない。岐大グループは、抽出した領域の径を細線化という前処理を行わずに計測し結果をカラー表示する手法[25]や、動静脈の分類にトップハット変換画像の色情報を用いる手法[27]、眼底画像上に存在する多数の血管像の中から診断に有効な血管を選択する手法[27]などを提案し、動脈狭窄の検出精度の向上を試みている (Fig. 8)。ただし、

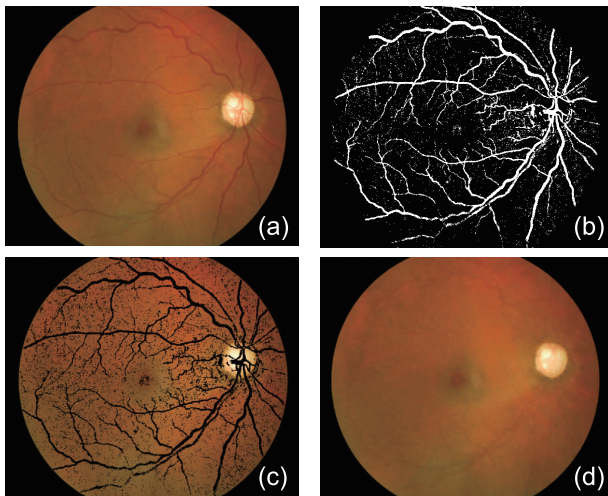


Fig.6 血管消去画像の作成処理過程における画像^[24]。(a)原画像、(b)血管抽出画像、(c)血管領域をくり抜いた画像、(d)血管消去画像。

image number (ID)	raw image	result	evaluation
im0001			success
im0002			success
im0003			failure
⋮	⋮	⋮	⋮
im0004			success
im0005			success
⋮	⋮	⋮	⋮

Fig.7 STARE の視神経乳頭抽出結果データベース^[13](改編)

偽陽性候補が多く検出されるなど、課題が多く残されている。また、軽度の動静脈比である場合、眼科医にとっても正常か異常かの判定が分かれることがあるため、“正解”の決定の仕方に検討が必要であろう。

動脈硬化性変化は、動静脈の交叉部を検出し、静脈の形状変化を捉えることによって動脈の異常を判別する。交叉部解析に関しては古くから報告があるが[28]、実用化には結びついていないのが現状である。岐大グループも交叉部の自動解析手法を提案しているが[29]、感度70%のとき特異度75%と、まだ高い精度とはいえない。血管が交叉する角度が小さいと血管壁が十分に抽出できなくなることが主な原因であるが、画像処理部のみならず、画質向上のための撮影系の改善も必要であろう。

6. 糖尿病網膜症のCAD

血液中の糖の代謝異常が起ると、眼底では血管壁の変化による出血や毛細血管瘤、循環障害から引き起こされる毛細血管の閉塞による白斑を生じる[26]。糖尿病網膜症のCADではこれらの病変が対象となり、多くの手法が提案

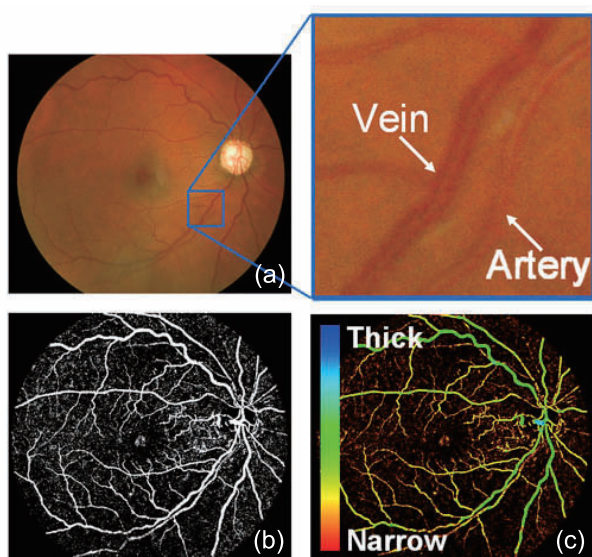


Fig.8 高血圧性網膜症のCAD アルゴリズム。原画像(a)から血管を抽出した血管抽出画像(b)に対し動静脈の分類を行い、静脈径に対する動脈径の比(A/V比)を算出し、A/V比に基づいて動脈狭窄を検出する。(c)は血管径によって血管領域の色を変化させた画像である[29]。

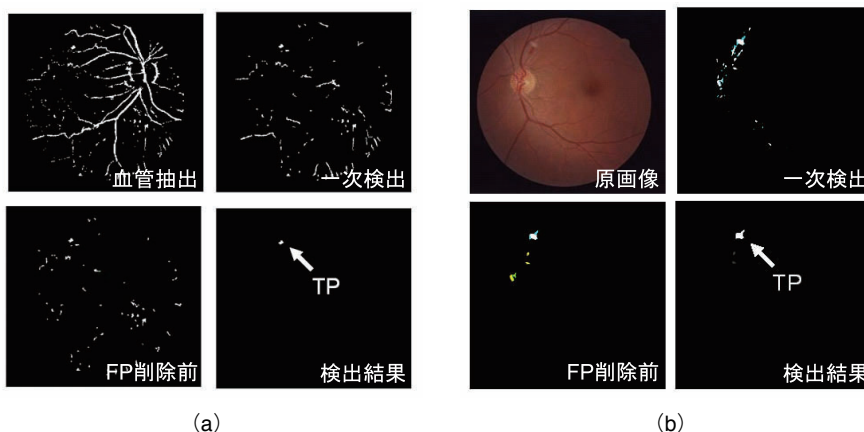


Fig.9 糖尿病網膜症のCAD アルゴリズム[32, 33]。(a)出血領域の検出、(b)出血領域の検出。輝度値に基づく一次検出処理の結果に対し、領域の特徴量および血管抽出結果を利用して偽陽性候補を削除する。

されてきた[30-32]。例えば、Usherらは領域拡張法に基づく毛細血管瘤および出血の検出手法を提案し、1273枚の眼底画像を用いた実験によって、感度95.1%、特異度46.3%という結果を得ている[30]。畑中らは、出血・白斑の検出を高速で行う手法を提案し、造影剤を使った蛍光眼底検査ではなく通常の眼底画像から毛細血管瘤が検出できることを示した[32, 33] (Fig. 9)。Philipらは1年間の検診で撮られた14,406枚の眼底画像に対して出血・毛細血管瘤検出処理を実行し高い検出性能が得られたことから、検診の負担を軽減できる可能性があると結論付けている[34]。

また、最近、毛細血管瘤および点状出血を検出するアルゴリズムの開発のために、アイオア大のグループがRetinopathy Online Challenge (ROC)と名付けられたプロジェクトの元、データベースを公開した[35] (Fig. 10)。ROCが提供する眼底画像は100枚で、4名の眼科医が合議制で決定した“正解”が付与された学習用が50枚、残りの50枚は精度評価用である。このデータベースを利用したコンテストが開催されており、利用者は、自身のアルゴリズムを精度評価用画像に適用した結果を主催者側に提出し、FROC (free-response receiver operating characteristic) 解析によって評価された結果を投稿することで参加できる。コンテストの結果は、2009年にフロリダのオーランドで開催される国際学会SPIE: Medical Imaging 2009 [36]で予定されているワークショップで発表されるとのことである。

糖尿病網膜症のCADに関しては技術的には実用化に最も近い状況にあるので、Torsana Diabetes Diagnostics A/S (デンマーク)のようなベンチャー企業が今後も登場することが期待される。

7. 緑内障のCAD

緑内障では、生理的にも存在する視神経乳頭陥凹の拡大が認められ[26]、陥凹拡大の程度は、乳頭輪郭に対する陥凹部の比(Cup/Disc比)として表されている。CADシステムについては、乳頭輪郭の抽出に関する報告は多数存在するが、陥凹領域の抽出手法はほとんど見当たらない。なぜなら、2次元画像から陥凹領域を決定することは観察者間および観察者内で評価がばらつくという報告[37, 38]があるように、課題の難しさが理由の一つであるといえよう。そこで、ステレオ眼底画像を用いて深さ計測を行い、得られた3次元情報に基づき乳頭領域を決定する試みがなされている[39-41]。

岐大グループは、Cup/Disc比の客観的な評価を支援す

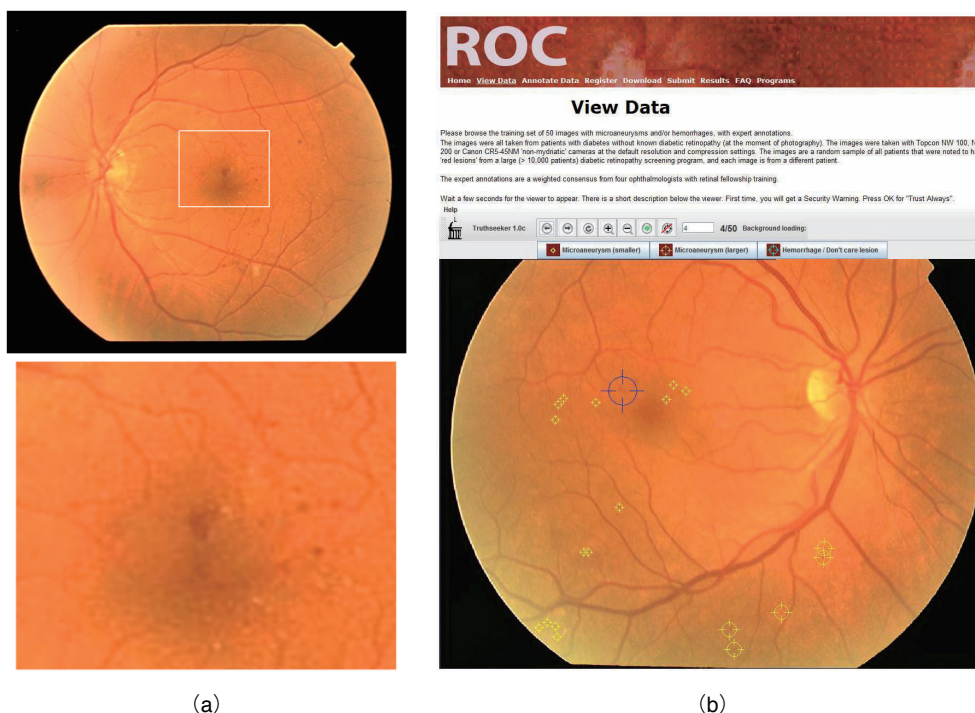


Fig.10 ROC (Retinopathy Online Challenge) の毛細血管瘤および出血抽出のためのデータベース^[35]. (a)毛細血管瘤の例, (b)ROC 提供のデータベース閲覧ソフトウェア.

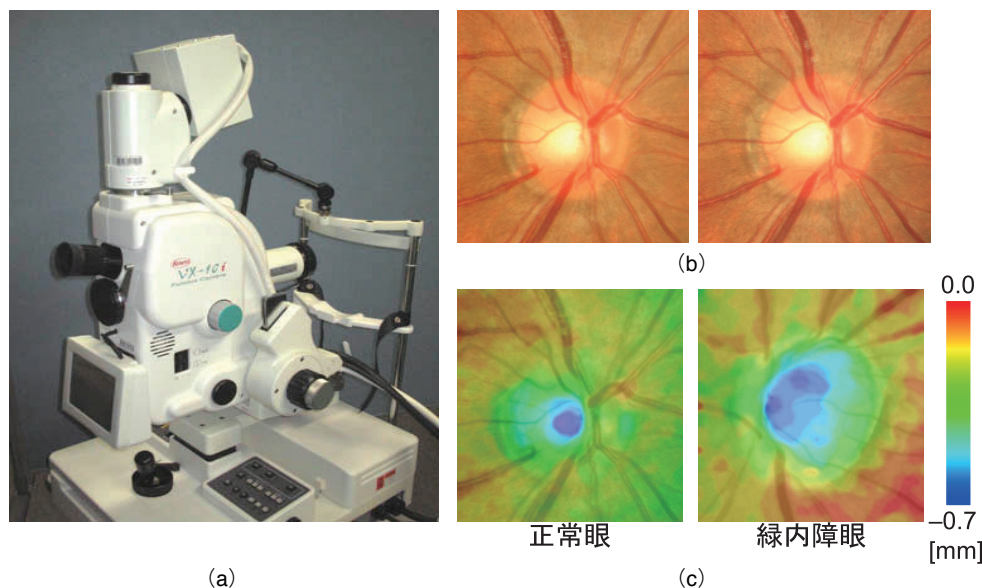


Fig.11 ステレオ眼底カメラ（汎用型眼底カメラを改造した実験機）(a)とステレオ画像 (b)から作成した深さマップ (c)の例。正常眼では陥凹部（青色の部分）が視神経乳頭領域に対して比較的狭いが、緑内障では拡大していることがわかる^[42-44]。

ることを目的とし、視神経乳頭の定量的な深さ計測システム（ステレオ眼底カメラ+ソフトウェア）の開発を行っている^[42, 43] (Fig. 11)。汎用型眼底カメラを改造したステレオ眼底カメラによって得られた視神経乳頭のステレオ画像から、面積相関法による視差の自動計測、および三角測量の原理に基づく定量的な深さ計測の結果、共焦点走査型レーザー検眼鏡を用いた計測結果と高い相関を得ている。なお、この研究で用いたステレオ眼底カメラの実験機は、その後改良がなされ、2007年9月に製品化されている^[44]。

緑内障の早期発見のための重要な所見には、Cup/Disc比以外にも乳頭出血や網膜神経線維層欠損がある。岐大グループは網膜神経線維層欠損の検出についても研究を行っており、眼底画像から血管を消去し、極座標に展開した画

像に対して病変部を抽出している^[45] (Fig. 12)。

実用化された緑内障のCADシステムとしては、東京理科大学発のベンチャー企業が開発したGLA-Fundusがある^[46]。このシステムは、視神経乳頭および網膜神経線維層の解析を行うもので、データマイニングによって診断ルールを作成することが特徴である。臨床での有効性については、今後の報告に期待したい。

8. おわりに

眼底の情報を得るための装置は現在でも開発が進められ、今後も新しい機器が登場するであろう。しかし、眼底画像検査をスクリーニングとして第一選択とすることは、今後

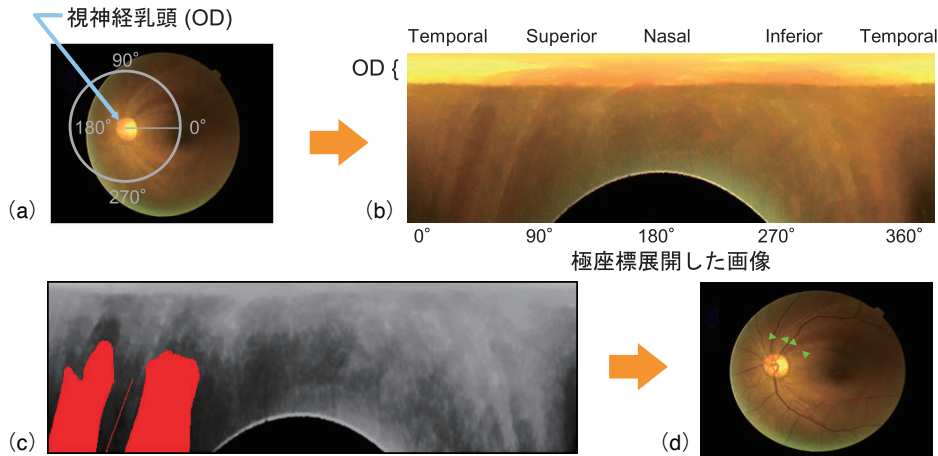


Fig.12 網膜神経線維層欠損 (NFLD) の CAD アルゴリズム^[45]. 視神経乳頭を中心に極座標展開画像を作成し(a, d), ガボールフィルタによって放射状に伸びる細長い領域を検出する(c). 2つの矢印で挟まれた領域(2ヶ所あり)はNFLDの候補である(d).

しばらくは続きそうである。対象とする病変によっては技術的には実用化の機が熟した感があるシステムも存在するが、診療にどれだけ貢献するかは今のところ未知数な部分が多い。実用化のためには、CADシステムを導入することによって、どれだけ医師の診断能を向上できるかを明らかにすることが重要であるといえよう。ただし、前述したように、眼底画像検査は内科など眼科以外の分野においても有益であるため、眼科医(専門医)以外の医師が観察することを考慮すると、CADシステムの有効性は高いと推測する。

謝 辞

本稿で紹介した岐阜グループの研究は、タック株式会社林佳典氏、杉尾一晃氏、加古川正勝氏、大垣市民病院青山陽先生、岐阜大学眼科学教室山本哲也教授、川瀬和秀准教授、澤田明講師、岐阜県総合医療センター眼科石田恭子先生、興和株式会社藤田明宏氏、水草豊氏、鈴木孝佳氏、滝本滋氏、江川雄毅氏のご協力の下、文部科学省・知的クラスター創成事業・岐阜大垣地域ロボティック先端医療クラスターの「画像診断支援システムの開発」プロジェクト(プロジェクト代表者: 藤田広志, 2004~2008年度)[47]、並びに経済産業省・地域新生コンソーシアム研究開発事業の「眼底立体画像を用いた眼科健康診断支援システムの開発」プロジェクト(総括研究代表者: 藤田広志, 2006&2007年度)[48]で行われているものである。最後に、研究にご協力いただいた岐阜大学原武史准教授、藤田研究室の学生の方々に深く感謝いたします。

参考文献

[1] 厚生労働省ホームページ, 標準的な健診・保健指導プログラム(確定版): <http://www.mhlw.go.jp/bunya/kenkou/seikatsu/pdf/02.pdf>, (最終アクセス 2008.12.4).

[2] Joslin Vision Network ホームページ: http://www.joslin.org/joslin_vision_network.asp, (最終アクセス 2008.12.4).

[3] University of Wisconsin-Madison Fundus Photograph Reading Center ホームページ: <http://eyephoto.opth.wisc.edu> (最終アクセス 2008.12.4).

[4] Healthcare Common Procedure Coding System (HCPCS), Retinal telescreening by digital imaging of multiple different fundus areas to screen for vision-threatening

conditions, including imaging, interpretation and report, S0625, 2007.

[5] 中川俊明: 眼底画像のためのCAD, 日本放射線技術学会雑誌, 63 (12), 1464-1468, 2007.

[6] 厚生労働省: 平成17年患者調査の概況, 厚生労働省統計表データベース, <http://www.mhlw.go.jp/toukei/saikin/hw/kanja/05/index.html>, 2006 (最終アクセス 2008.12.4).

[7] 厚生労働省: 平成18年人口動態統計(確定数)の概況, 厚生労働省統計表データベース, <http://www.mhlw.go.jp/toukei/saikin/hw/jinkou/kakutei06/index.html>, 2007 (最終アクセス 2008.12.4).

[8] 厚生労働省: 平成17年国民健康・栄養調査, 厚生労働省統計表データベース, <http://www.dbtk.mhlw.go.jp/toukei/kouhyo/indexk-kousei.html>, 2007 (最終アクセス 2008.12.4).

[9] Iwase A, Suzuki Y, Araie M, et al.: The prevalence of primary open-angle glaucoma in Japanese: The Tajimi Study, *Ophthalmology*, 111 (9), 1641-1648, 2004.

[10] Yamamoto T, Iwase A, Araie M, et al.: The Tajimi Study report 2: Prevalence of primary angle closure and secondary glaucoma in a Japanese population, *Ophthalmology*, 112 (10), 1661-1669, 2005.

[11] Quigley HA and Broman AT: The number of people with glaucoma worldwide in 2010 and 2020, *Br J Ophthalmol*, 90 (3), 262-267, 2006.

[12] 楠城紹生: 無散瞳眼底カメラの変遷, 第17回眼科写真研究会抄録, 4-14, 2005.

[13] STARE Project ホームページ: <http://www.ces.clemson.edu/~ahoover/stare/>, (最終アクセス 2008.12.4).

[14] Hoover A, Kouznetsova V, and Goldbaum M: Locating blood vessels in retinal images by piece-wise threshold probing of a matched filter response, *IEEE Trans Med Imaging*, 19 (3), 203-210, 2000.

[15] DRIVE: Digital Retinal Images for Vessel ホームページ: <http://www.isi.uu.nl/Research/Databases/DRIVE/>, (最終アクセス 2008.12.4).

[16] Staal JJ, Abramoff MD, Niemeijer M, et al.: Ridge based vessel segmentation in color images of the retina, *IEEE Trans Med Imaging*, 23 (4), 501-509, 2004.

[17] Oloumi F, Rangayyan RM, Oloumi F, et al.: Detection of blood vessels in fundus images of the retina using

- gabor wavelets, Proceedings of 29 th IEEE Engineering in Medicine and Biology Conference Management System (EMBS) Annual International Conference, 6451-6454, 2007.
- [18] Soares JVB, Leandro JJG, Cesar Jr. RM, et al. : Retinal vessel segmentation using the 2-D Gabor wavelet and supervised classification. *IEEE Trans Med Imaging*, 25 (9), 1214-1222, 2006.
- [19] Sinthanayothin C, Boyce JA, Cook HL, et al. : Automated localisation of the optic disc, fovea, and retinal blood vessels from digital colour fundus images, *Br J Ophthalmol* 83 (8), 902-910, 1999.
- [20] Hoover A, and Goldbaum M : Locating the optic nerve in a retinal image using the fuzzy convergence of the blood vessels, *IEEE Trans Med Imaging*, 22 (8), 951-958, 2003.
- [21] Li H, and Chutatape O : Boundary detection of optic disk by a modified ASM method, *Pattern Recognition*, 36 (9), 2093-2104, 2003.
- [22] Foracchia M, Grisan E, and Ruggeri A : Detection of optic disc in retinal images by means of a geometrical model of vessel structure, *IEEE Trans Med Imaging*, 23 (10), 1189-1195, 2004.
- [23] Lowell J, Hunter A, Steel D, et al. : Optic nerve head segmentation, *IEEE Trans Med Imaging*, 23 (2), 256-264, 2004.
- [24] 中川俊明, 林 佳典, 畑中裕司, 他 : 眼底画像診断支援システムのための血管消去画像を用いた視神経乳頭の自動認識及び疑似立体視画像生成への応用, 電子情報通信学会論文誌 D, J 89-D (11), 2491-2501, 2006.
- [25] 中川俊明, 林 佳典, 畑中裕司, 他 : 1 枚の 2 次元眼底画像を用いた 3 次元眼底画像の構築, 医用画像情報学会雑誌, 23 (2), 85-90, 2006.
- [26] 所 敬, 吉田晃敏, 編 : 現代の眼科学, 金原出版, 東京, 2006.
- [27] 林 俊文, 中川俊明, 畑中裕司, 他 : 眼底画像におけるトップハット変換画像を用いた動静脈の分類および動脈狭窄の検出, 電子情報通信学会技術研究報告, 107 (58), 127-132, 2007.
- [28] 横内久猛, 山本真司, 鈴木孝治, 他 : 眼底写真の自動認識 (その 1) 血管境界線抽出による眼底写真中の交叉現象の自動認識, *医用電子と生体工学*, 12(3), 123-130, 1974.
- [29] 高橋 亮, 畑中裕司, 中川俊明, 他 : 眼底画像における高血圧症診断支援のための血管交叉部の自動解析, *Med Imag Tech*, 24 (4), 270-276, 2006.
- [30] Usher D, Dumskyj M, Himaga M, et al. : Automated detection of diabetic retinopathy in digital retinal images : A tool for diabetic retinopathy screening, *Diabetic Med*, 21 (1) 84-90, 2004.
- [31] Niemeijer M, van Ginneken B, Staal J, et al. : Automatic detection of red lesions in digital color fundus photographs, *IEEE Trans Med Imaging*, 24 (5), 584-592, 2005.
- [32] 畑中裕司, 中川俊明, 林 佳典, 他 : 眼底画像における出血と白斑の自動検出法, 電子情報通信学会技術研究報告, 106 (509), 181-184, 2007.
- [33] Hatanaka Y, Nakagawa T, Hayashi Y, et al. : Improvement of automatic hemorrhages detection methods using brightness correction on fundus images, *Proc. of SPIE Medical Imaging 2008 : Computer-Aided Diagnosis*, 6915, 69153 E-1-69153 E-10, 2008.
- [34] Philip S, Fleming AD, Goatman KA, et al. : The efficacy of automated "disease/no disease" grading for diabetic retinopathy in a systematic screening programme, *Br J Ophthalmol*, 91, 1512-1517, 2007.
- [35] Retinopathy Online Challenge(ROC)ホームページ : <http://roc.healthcare.uiowa.edu/>, (最終アクセス2008.12.4).
- [36] SPIE : Medical Imaging 2009, 7-12 February 2009, Disney's Coronado Springs Resort, Kissimmee, Florida, USA, <http://spie.org/medical-imaging.xml>, (最終アクセス 2008.12.4).
- [37] Tielsch J, Katz J, and Quigley H : Intraobserver and interobserver agreement in measurement of optic disc characteristics, *Ophthalmol.*, 95 (3), 350-356, 1988.
- [38] Lichter PR : Variability of expert observers in evaluating the optic disc, *Trans. Amer. Ophthalmol. Soc.*, 74, 532-572, 1976.
- [39] Xu J, Chutatape O, Sung E, et al. : Optic disk feature extraction via modified deformable model technique for glaucoma analysis, *Pattern Recognition*, 40 (7), 2063-2076, 2007.
- [40] Abramoff MD, Alward WLM, Greenlee EC, et al. : Automated segmentation of the optic disc from stereo color photographs using physiologically plausible features, *Invest Ophthalmol Vis Sci*, 48 (4), 1665-1673, 2007.
- [41] 中川俊明, 藤田広志 : ステレオ眼底カメラとは?, 肥満と糖尿病, 7 (3), 413-415, 2008.
- [42] Nakagawa T, Hayashi Y, Hatanaka Y, et al. : Cup region extraction of optic nerve head for three-dimensional retinal fundus image, 電子情報通信学会技術研究報告, 106 (510), 99-100, 2007.
- [43] Nakagawa T, Suzuki T, Hayashi Y, et al. : Quantitative depth analysis of optic nerve head using stereo retinal fundus image pair, *J. Biomedical Optics*, 13 (6), in press, 2008.
- [44] 興和株式会社ホームページ, ステレオ眼底カメラシステム WX-1 3 D 製品情報 : <http://www.kowa.co.jp/e/life/product/002.htm#wx-1>, (最終アクセス 2008.12.4).
- [45] Hayashi Y, Nakagawa T, Hatanaka Y, et al. : Detection of retinal nerve fiber layer defects in retinal fundus images using Gabor filtering, *Proceedings of SPIE Medical Imaging 2007 : Computer-Aided Diagnosis*, 6514, 65142 Z-1-65142 Z-8, 2007.
- [46] 株式会社ウィズダムテックホームページ, GLA-Fundus 緑内障診断のための眼底画像解析システム : <http://www.wisdomtex.com/service.html>, (最終アクセス 2008.12.4).
- [47] 岐阜・大垣地域ロボティック先端医療クラスターホームページ : <http://www.cluster-g.jp/>, (最終アクセス 2008.12.4).
- [48] 地域新生コンソーシアム研究開発事業ホームページ : <http://www.gikenzai.or.jp/consortium/>, (最終アクセス 2008.12.4).