

Aloinjerto fresco de rótula y defectos osteocondrales

Rubén D. Guzmán Benedek,¹ Gustavo Álvarez Torres,¹ Juan Rafael Correa Posada,¹ Santiago Gómez Maya,² Sebastián López González,² Luz A. Mejía,¹ Victoria E. Restrepo Noriega¹

¹Módulo de Rodilla – Cirugía Artroscópica y de Preservación Articular, Clínica El Rosario, Medellín, Colombia

²Universidad CES, Medellín, Colombia

RESUMEN

Introducción: Las lesiones condrales de la rótula son un reto para el cirujano, principalmente en pacientes jóvenes y activos. La mayoría de los defectos condrales de la rótula son lesiones superficiales y pueden ser manejadas con técnicas de preservación articular; sin embargo, las lesiones profundas pueden requerir otro tipo de manejo. El objetivo de este artículo es comunicar el tratamiento de defectos osteocondrales de la rótula en pacientes jóvenes, mediante la técnica de aloinjerto fresco de donante cadavérico. **Materiales y Métodos:** Se seleccionaron pacientes con dolor anterior de rodilla, lesión condral de la rótula grado III-IV y que habían recibido o no algún tipo de manejo médico o quirúrgico. En estos pacientes, se usó un aloinjerto fresco de rótula con el fin de solucionar el cuadro y mejorar la función. **Resultados:** Todos los pacientes recuperaron la función y los arcos de movilidad, y no refirieron dolor. Se comprobó la integración del aloinjerto fresco al área receptora, sin evidencia de rechazos del tejido o infecciones. **Conclusiones:** El uso de aloinjerto fresco de rótula para tratar defectos osteocondrales amplios es una técnica quirúrgica valiosa, fácil de implementar, que no requiere una curva de aprendizaje extensa y que mejora considerablemente el dolor y la función en pacientes jóvenes.

Palabras clave: Rótula; defecto condral; aloinjerto fresco; preservación articular; viabilidad.

Nivel de Evidencia: IV

Fresh Patellar Allograft and Osteochondral Defects

ABSTRACT

Introduction: Chondral lesions of the patella are a challenge for the surgeon, mainly in young and active patients. Most patellar chondral defects are superficial injuries and can be managed with joint preservation techniques; however, deep injuries may require other types of management. The objective of this article is to manage osteochondral defects of the patella in young patients, using the technique of fresh allograft from a cadaveric donor. **Materials and Methods:** Patients with anterior knee pain, with grade III - IV chondral lesion of the patella and who had or had not undergone some type of medical or surgical management were included. They received a fresh patellar allograft that sought to provide a solution and improvement of the functionality. **Results:** In all cases, recovery of functionality and mobility, absence of pain and integration of the fresh allograft into the recipient area were achieved, without evidence of tissue rejection or infection. **Conclusions:** The advent of fresh osteochondral grafts allows adequate management and evolution of patients, with the aim of favoring joint preservation and avoiding total knee arthroplasty over time.

Key words: Patella; chondral defect; allograft; fresh; joint preservation; viability.

Level of Evidence: IV

Recibido el 3-4-2020. Aceptado luego de la evaluación el 5-1-2021 • Dra. VICTORIA E. RESTREPO NORIEGA • vickyrestrepo025@hotmail.com  <https://orcid.org/0000-0001-8703-7882>

Cómo citar este artículo: Guzmán Benedek RD, Álvarez Torres G, Correa Posada JR, Gómez Maya S, López González S, Mejía LA, Restrepo Noriega VE. Aloinjerto fresco de rótula y defectos osteocondrales. *Rev Asoc Argent Ortop Traumatol* 2021;86(2):207-218. <https://doi.org/10.15417/issn.1852-7434.2021.86.3.1088>

INTRODUCCIÓN

Las lesiones condrales de la rótula siguen siendo un reto para el cirujano ortopédico, principalmente en pacientes jóvenes y activos. La mayoría de los defectos condrales de la rótula son lesiones superficiales que no involucran el hueso subcondral y pueden ser manejadas a partir de técnicas de preservación articular por vía artroscópica;^{1,2} sin embargo, las lesiones profundas pueden requerir de otro tipo de manejo, como el trasplante de aloinjerto osteocondral, el cual permite resolver los defectos condrales de la rótula, especialmente en pacientes jóvenes, evitar la artrosis rápidamente progresiva de la articulación, restablecer la biomecánica articular, procurar la preservación articular y facilitar posteriormente la rehabilitación temprana.^{1,3}

Aunque las lesiones condrales superficiales de la rótula son más frecuentes no solo por la biomecánica de las lesiones, sino también por la superficie que comprometen, no se pueden tomar a la ligera y se deben tratar lo antes posible mediante técnicas de preservación articular por vía artroscópica,⁴ ya que las lesiones profundas dificultan el manejo y la evolución del paciente, en su gran mayoría, llevan a lesiones bipolares, es decir, lesiones del compartimento rotulofemoral.¹

El objetivo de este artículo es comunicar el tratamiento de defectos osteocondrales de la rótula en pacientes jóvenes, mediante la técnica de aloinjerto fresco de donante cadavérico.

MATERIALES Y MÉTODOS

Se seleccionaron pacientes con dolor anterior de rodilla, limitación funcional y compromiso de la calidad de vida, que contaban con una resonancia magnética de rodilla cuyo informe indicaba una lesión condral de la rótula grado III-IV y que habían sido sometidos o no a algún tipo de manejo médico o quirúrgico para solucionar el cuadro y mejorar la función.

Se solicitó al Banco de Tejidos de la región aloinjerto fresco de rótula para que, una vez que se notificara la presencia del injerto y su preservación a 37°C por un período ≤ 2 días, se procediera a programar la intervención quirúrgica y a realizar la operación.

Descripción de la técnica

Con el paciente en decúbito supino, se realiza un abordaje universal de rodilla en la articulación por tratar. Mediante una artrotomía pararrotuliana medial, se expone toda la rótula buscando preservar la integridad del cartílago y las estructuras restantes de la rodilla. Después de evertir y exponer la rótula, se procede a medir la altura rotuliana y la extensión de la lesión condral, con el fin de confirmar la técnica quirúrgica que se utilizará y especificar la forma de preparación del tejido por trasplantar. Luego se reseca la rótula receptora y se prepara el área donde se fijará finalmente el tejido donado.

Mientras tanto, se reseca el aloinjerto según las mediciones de la rótula del paciente (altura y tamaño de la lesión) y se conserva hasta que el área receptora esté lista. Cuando el área receptora (rótula del paciente) está lista, se trasplanta el bloque de hueso subcondral con cartílago hialino sano del donante y se fija con tornillos de autocompresión de cabeza ocultable en el sitio receptor del defecto articular, buscando así una resuperficialización total de la rótula y la integridad del cartílago donado.

Una vez fijado el tejido donado, se verifica la biomecánica articular mediante la flexo-extensión de la rodilla, con el fin de confirmar un adecuado *tracking* rotuliano y la ausencia de roce por parte de los tornillos de fijación. A continuación, se realiza el cierre por planos, asegurando un adecuado cierre del mecanismo extensor de la rodilla y la ausencia de áreas de posible dehiscencia en el posoperatorio.

RESULTADOS

Se seleccionó a tres pacientes que cumplían con los criterios de inclusión antes descritos. Se procedió a tratar la lesión osteocondral de rótula con aloinjerto fresco. A continuación, se presenta a cada uno de los tres pacientes.

Mujer de 32 años con dolor crónico de origen rotulofemoral en la rodilla izquierda y limitación para caminar en superficies inclinadas. Las radiografías anteroposterior y lateral de rodilla, y tangencial de rótula mostraban cambios artrósicos de la rótula (Figura 1). En enero de 2018, una resonancia magnética de rodilla reveló una lesión condral de la rótula grado IV. Se indicó rehabilitación e infiltración con corticoides, pero el dolor no mejoró (Figura 2). El 13 de febrero de 2018, fue sometida a una cirugía con aloinjerto fresco de rótula (Figura 3). La evolución fue satisfactoria, sin dolor ni derrame articular, los arcos de movilidad eran de 0° a 100°, no tenía limitaciones para caminar. En la radiografía y la tomografía computarizada de rótula (septiembre de 2018), se observó la incorporación del injerto (Figura 4).

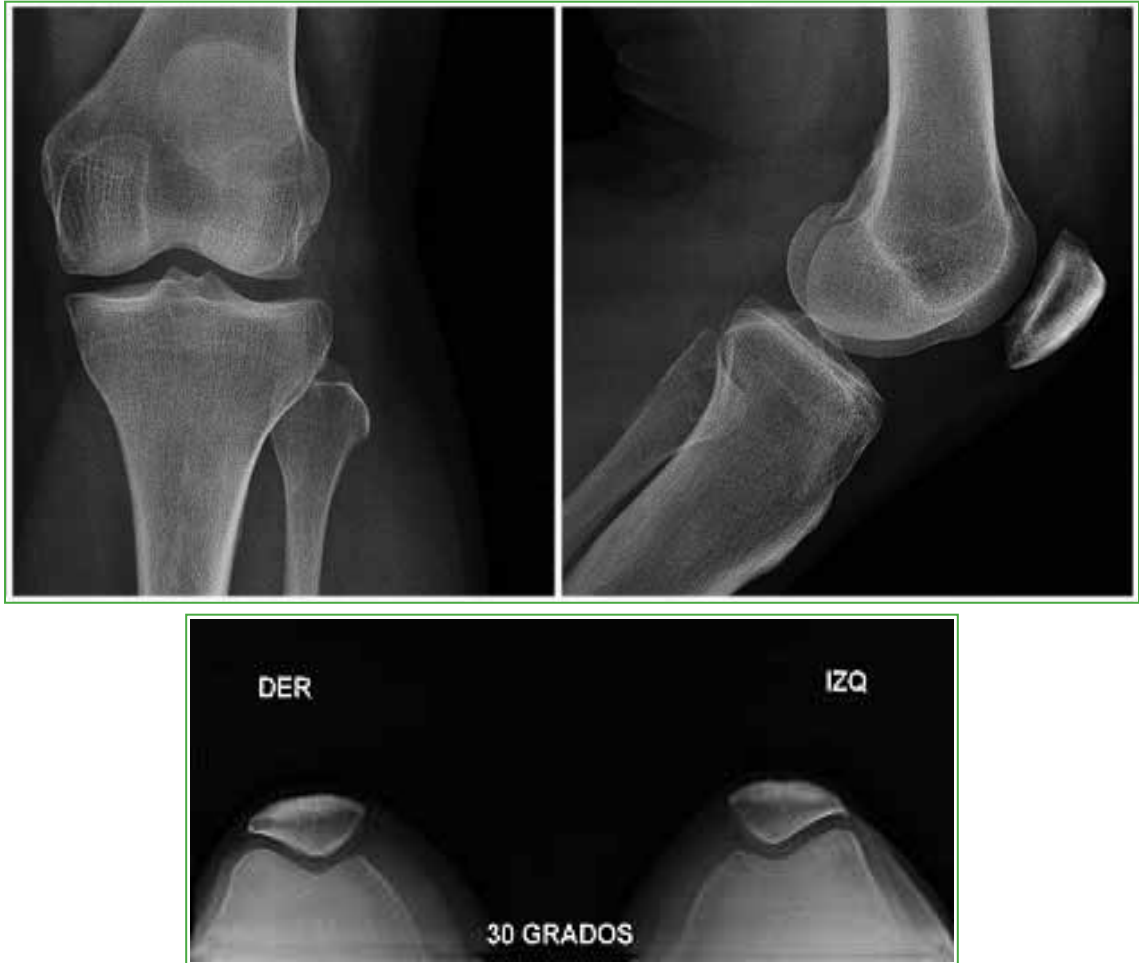

Figura 1. Set de radiografias preoperatorias.

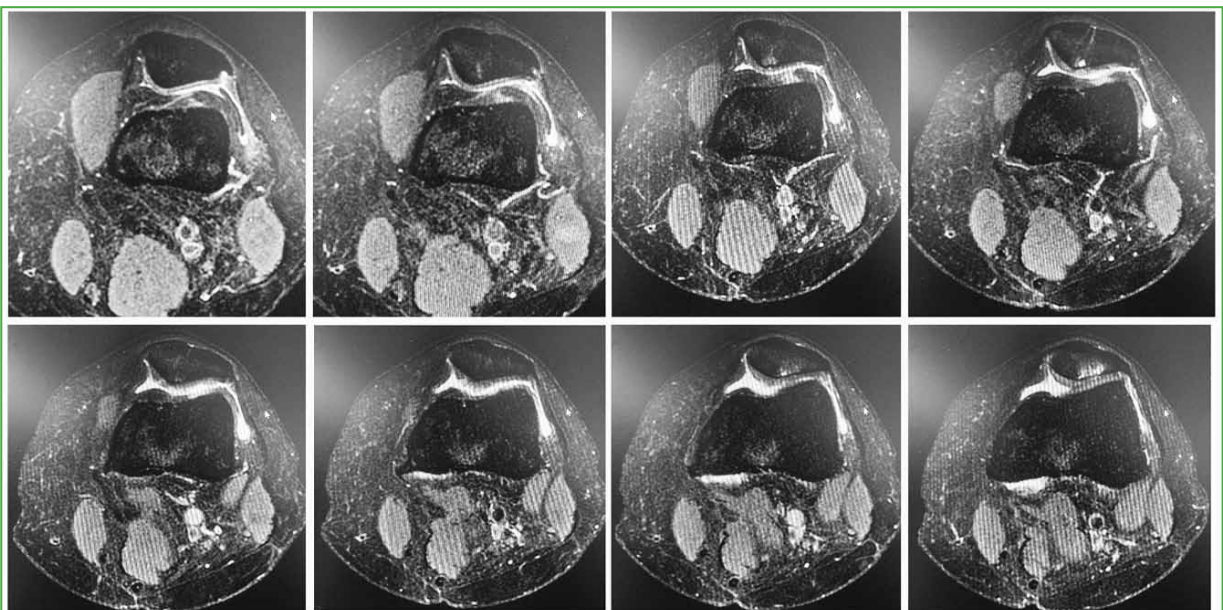


Figura 2. Resonancia magn tica de rodilla. Se observa una lesi n condral de r tula grado IV.

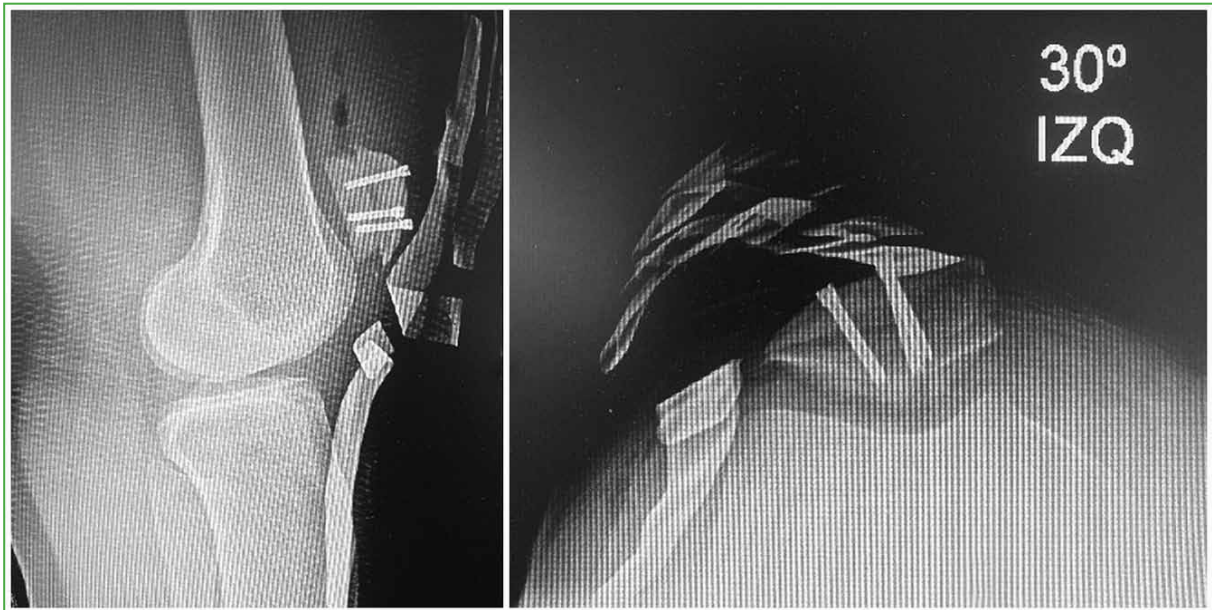

Figura 3. Radiografías del posoperatorio inmediato.

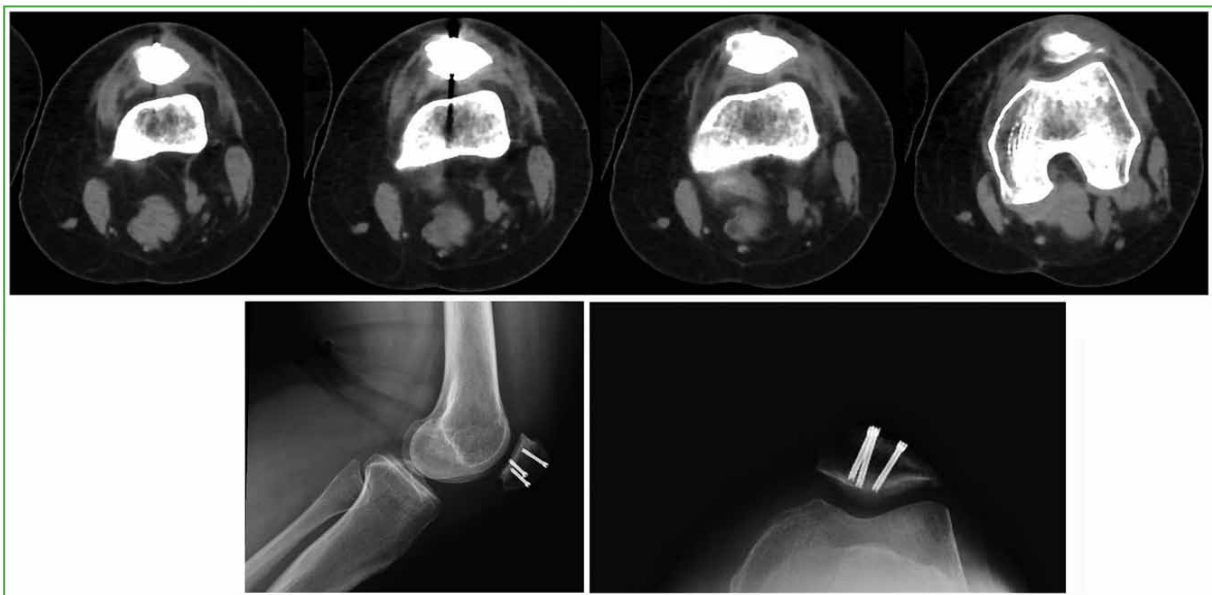

Figura 4. Secuencia de la tomografía computarizada de rótula, corte tangencial y radiografías de control.

Mujer de 55 años, enfermera, con dolor crónico de origen rotulofemoral de la rodilla derecha secundario a una fractura osteocondral de la rótula luego de un accidente laboral. En febrero de 2017, fue sometida a dos *plugs* de OATS (*Osteochondral Autograft Transplantation Surgery* [sistema de transferencia de autoinjerto osteocondral]) en la rótula, con evolución estacionaria, a pesar de la rehabilitación y los arcos de movilidad completos. En septiembre de 2017, se le realizó una viscosuplementación con hialino (Synvisc-One®); el dolor anterior de rodilla no mejoró, persistía la limitación para caminar en superficies inclinadas y tenía crepitaciones permanentes. En octubre de 2017, la artroresonancia directa de rodilla mostró una lesión condral grado IV de la rótula (**Figura 5**).

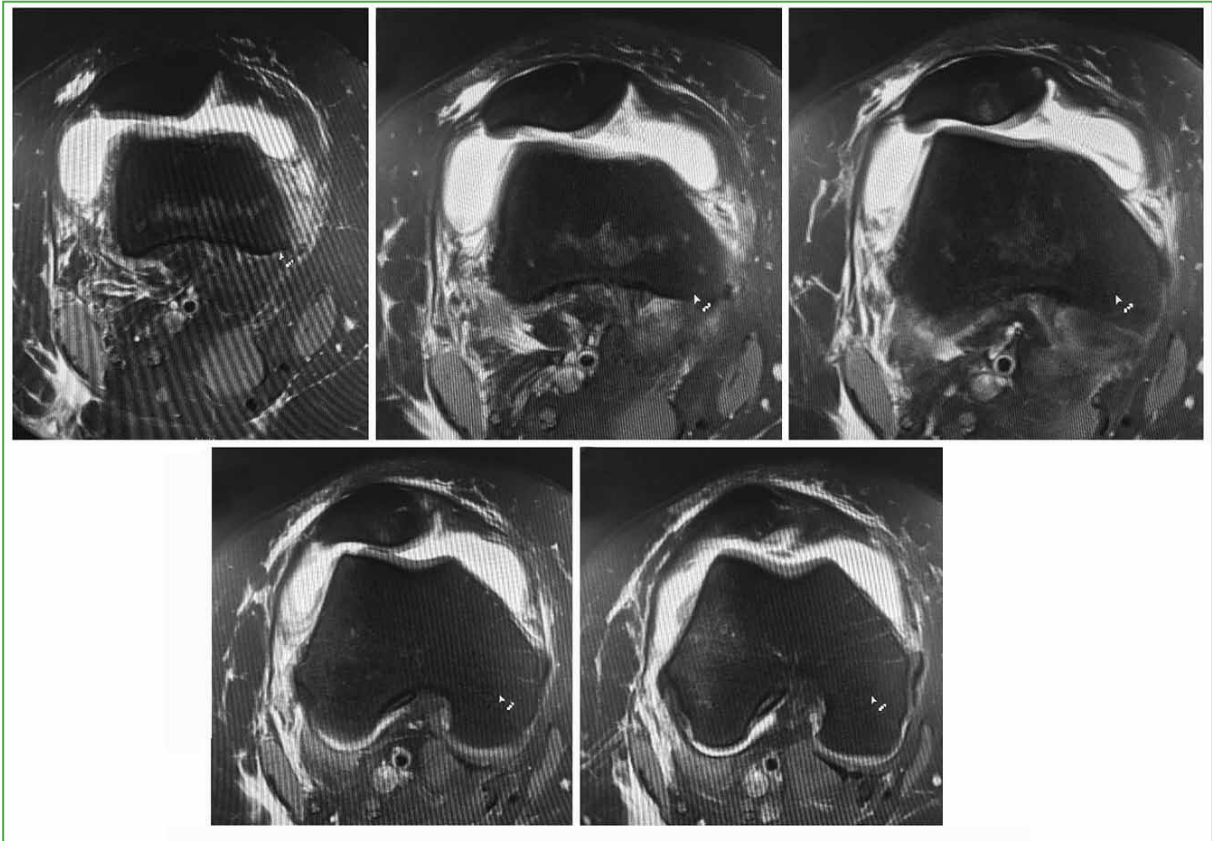


Figura 5. Artroresonancia directa de rodilla. Se detecta una lesión condral de rótula grado IV.

Ante estos hallazgos se decide la cirugía con aloinjerto fresco de rótula (8 de marzo de 2018) (Figura 6). La paciente tuvo una evolución satisfactoria, sin dolor, con arcos de movilidad de 0° a 120°, sin derrame articular, marcha libre, sin limitación de superficies. En la radiografía (Figura 7) y la tomografía computarizada de rótula (noviembre de 2018), se observó la incorporación del aloinjerto.

Mujer de 33 años, con dolor crónico de origen rotulofemoral derecho desde 2015, sin mejoría tras la rehabilitación. En 2011, había sido sometida a una condroplastia artroscópica bilateral de rodilla, sin mejoría del dolor. En 2015, se le realizó una viscosuplementación con Droyal®, tres dosis, pero el cuadro clínico no mejoró. En octubre de 2018, se realizó una resonancia magnética de rodilla que mostró una lesión condral grado III-IV de la rótula (Figura 8). El 13 de junio de 2018 se efectuó un aloinjerto fresco de rótula (Figura 9). En el posoperatorio, presentaba limitación para la flexión, por lo que se realizó una liberación artroscópica de adherencias, y se logró un arco de movilidad de 0° a 125°, sin dolor ni derrame articular, arcos de movilidad activos de 0° a 100°. En la radiografía (Figura 10) y la tomografía computarizada de rótula (noviembre de 2018), se observó la incorporación del injerto.

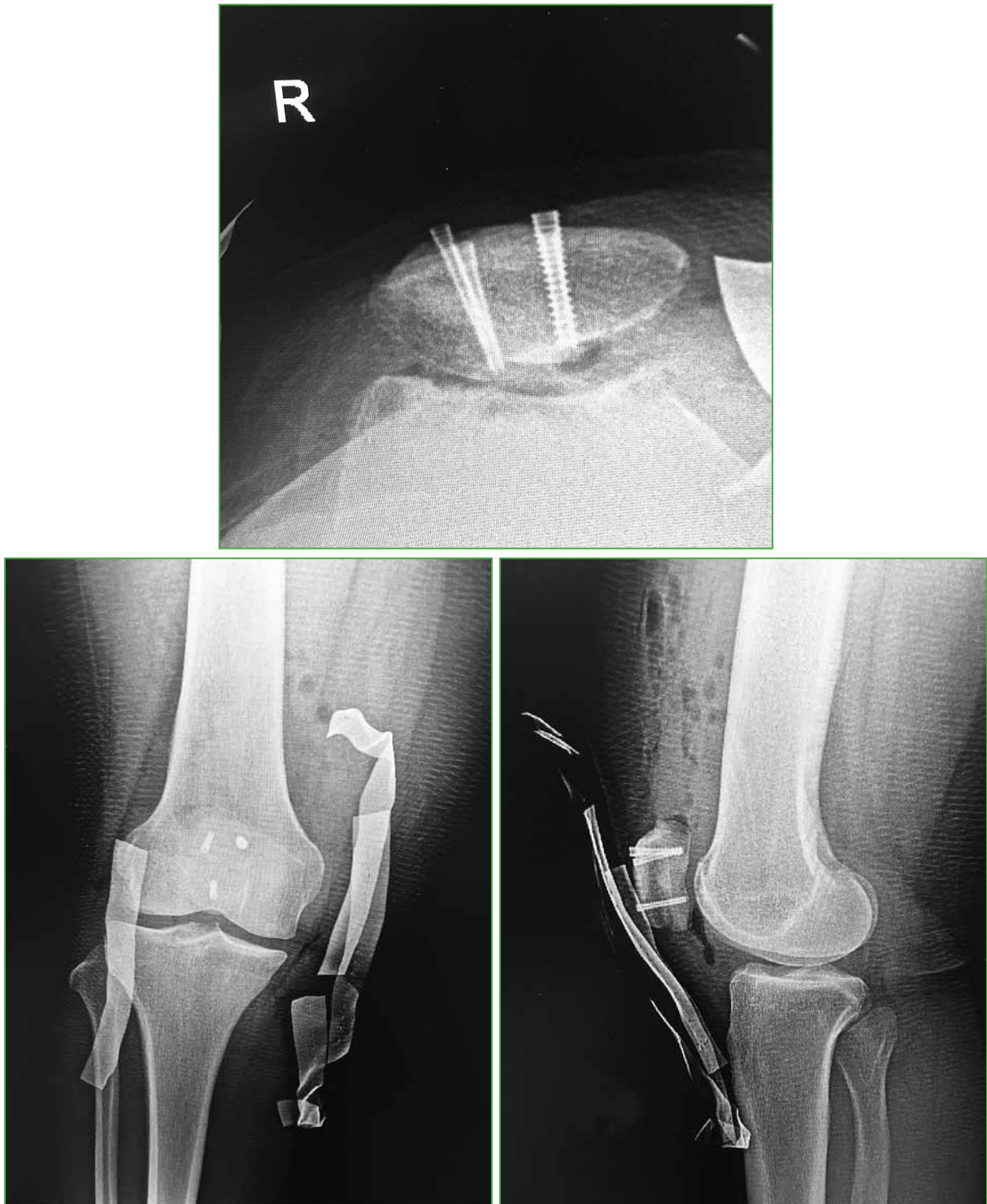


Figura 6. Radiografías del posoperatorio inmediato.

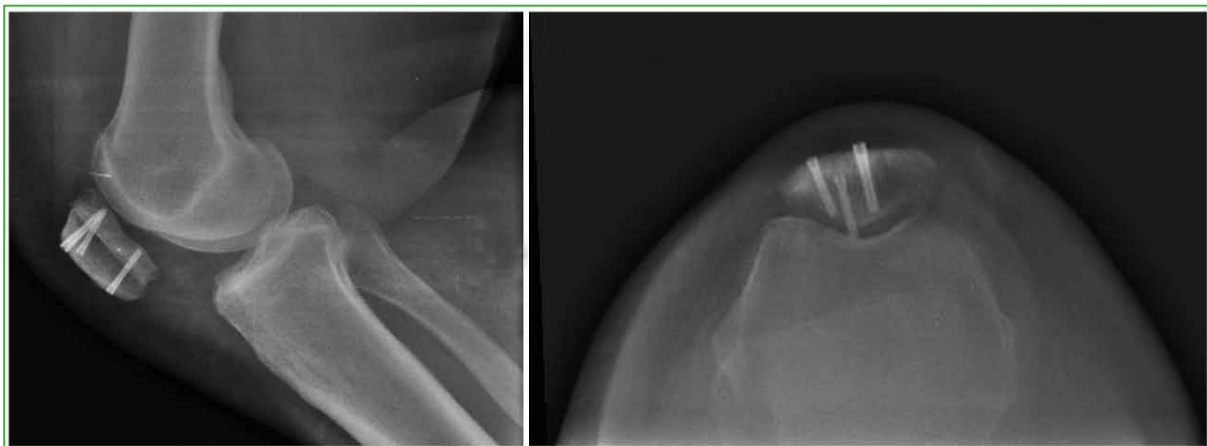


Figura 7. Radiograf a posoperatoria (noviembre de 2018). Aloinjerto incorporado.

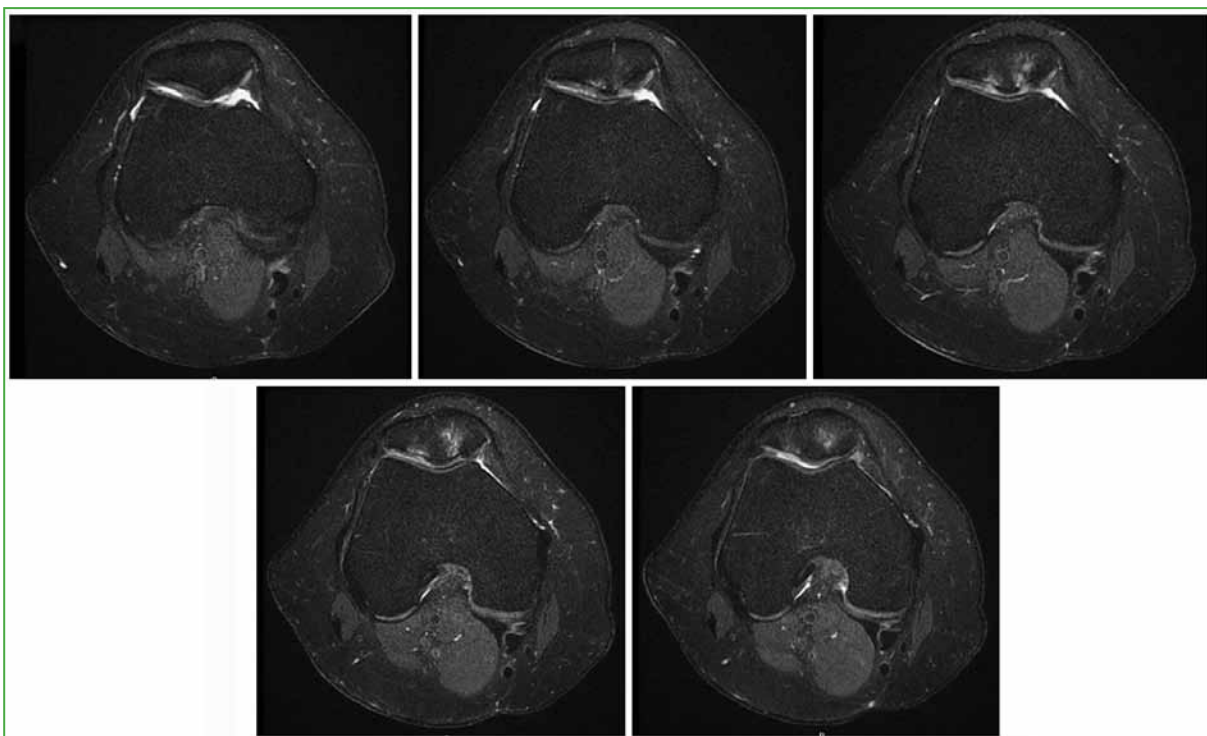


Figura 8. Resonancia magn tica de rodilla. Se observa una lesi n condral de r tula grado III-IV.

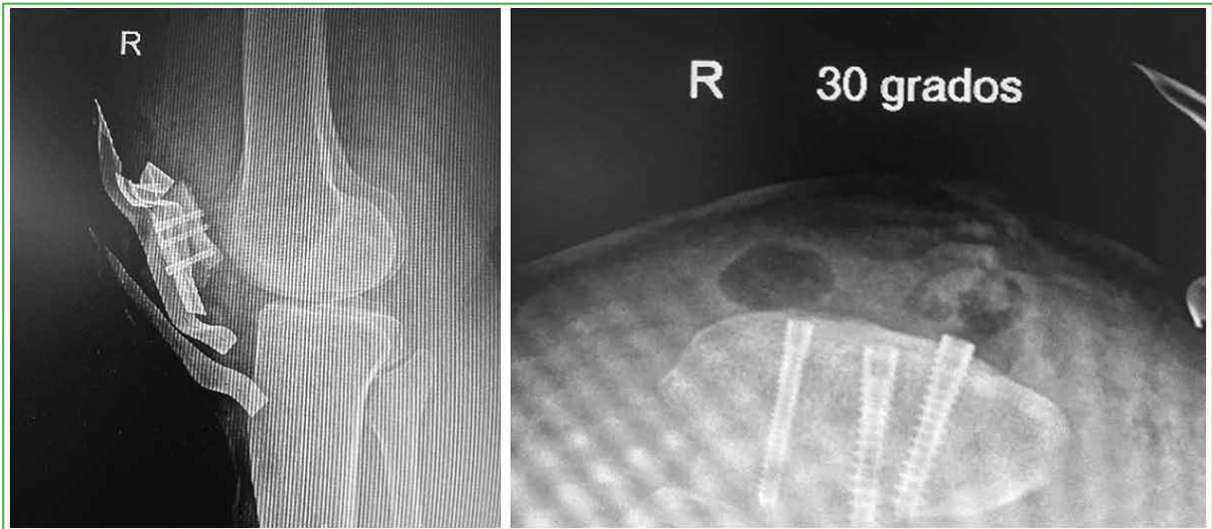


Figura 9. Radiografías del posoperatorio inmediato.

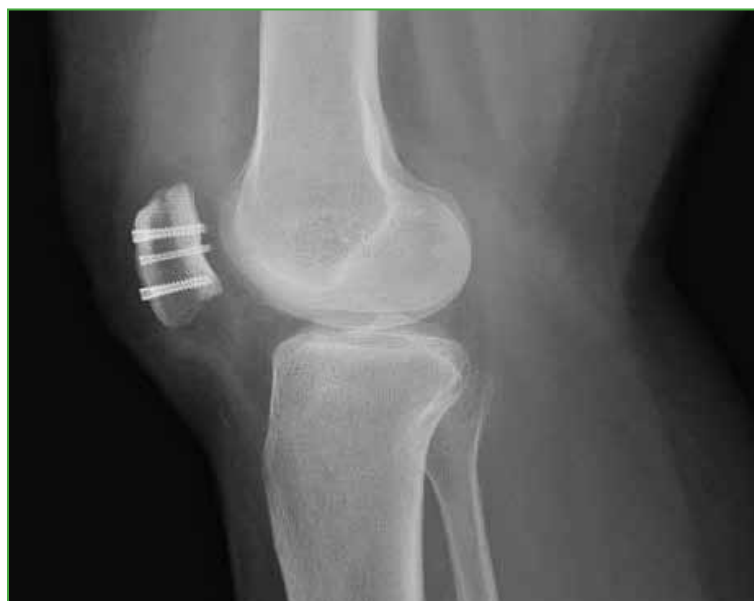

Figura 10. Radiografía lateral de rodilla posoperatoria. Se observa la incorporación del aloinjerto.

En las tres pacientes, la técnica mediante un abordaje universal de rodilla consistió en una artrotomía pararroto-
liana medial y la exposición de la rótula, la medición de la altura y la extensión de la lesión, la resección del área
receptora, la preparación del área donante según las medidas tomadas, y el trasplante y la fijación de un bloque de
hueso subcondral con cartilago hialino sano (Figuras 11-13).

En el posoperatorio, pese a que la evolución y la movilidad temprana fueron diferentes en cada caso, se con-
siguió recuperar la función y los arcos de movilidad, se logró la integración del aloinjerto al área receptora, sin
evidencia de rechazo del tejido ni de infecciones, y las pacientes no refirieron dolor.

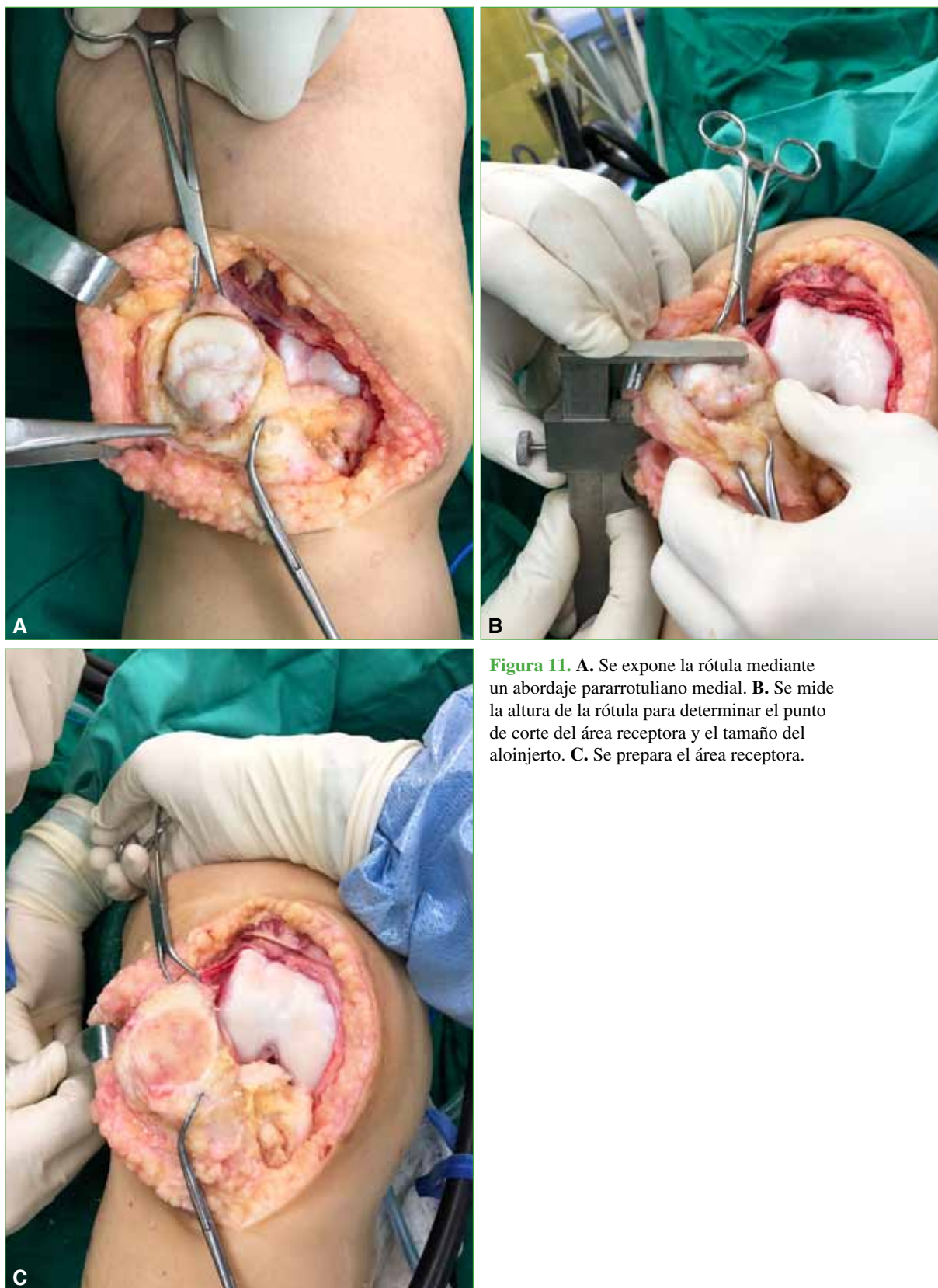


Figura 11. **A.** Se expone la rótula mediante un abordaje pararrotuliano medial. **B.** Se mide la altura de la rótula para determinar el punto de corte del área receptora y el tamaño del aloinjerto. **C.** Se prepara el área receptora.

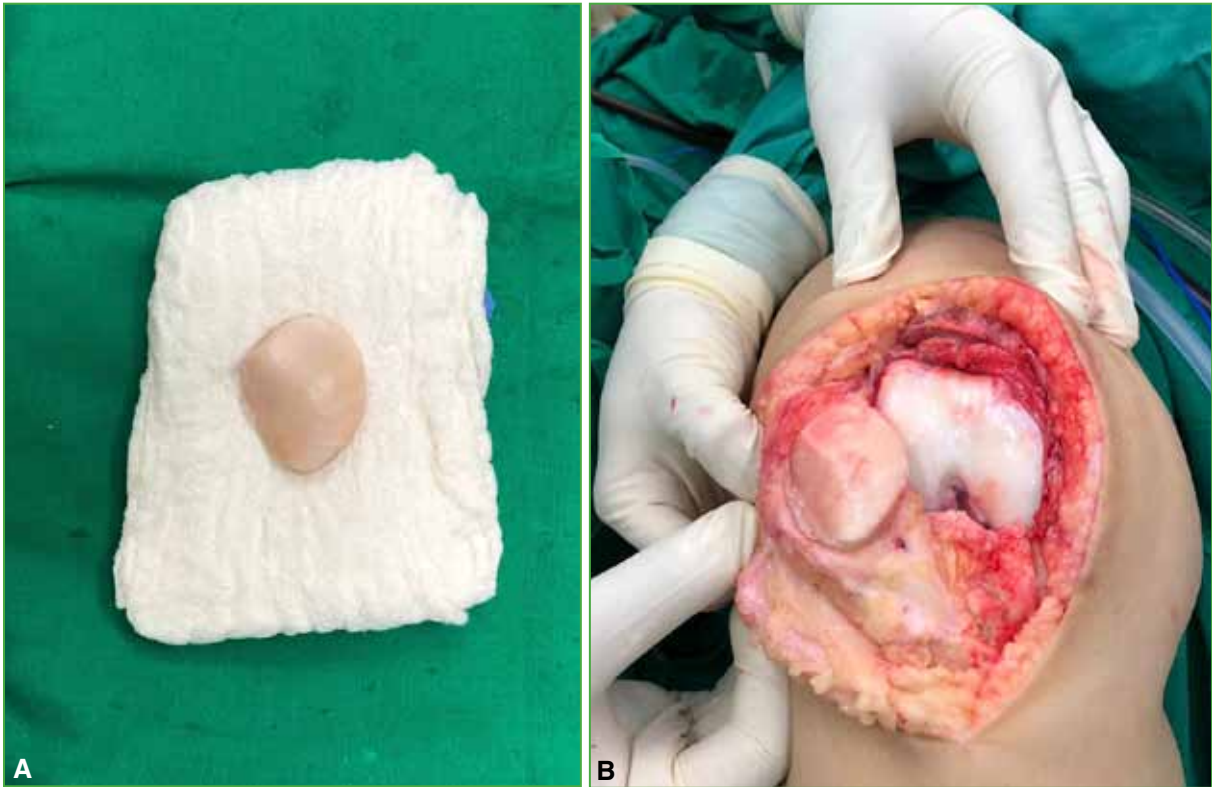


Figura 12. A. Aloinjerto preparado conservando el grosor necesario para el área receptora. B. Posicionamiento del aloinjerto en el área receptora.

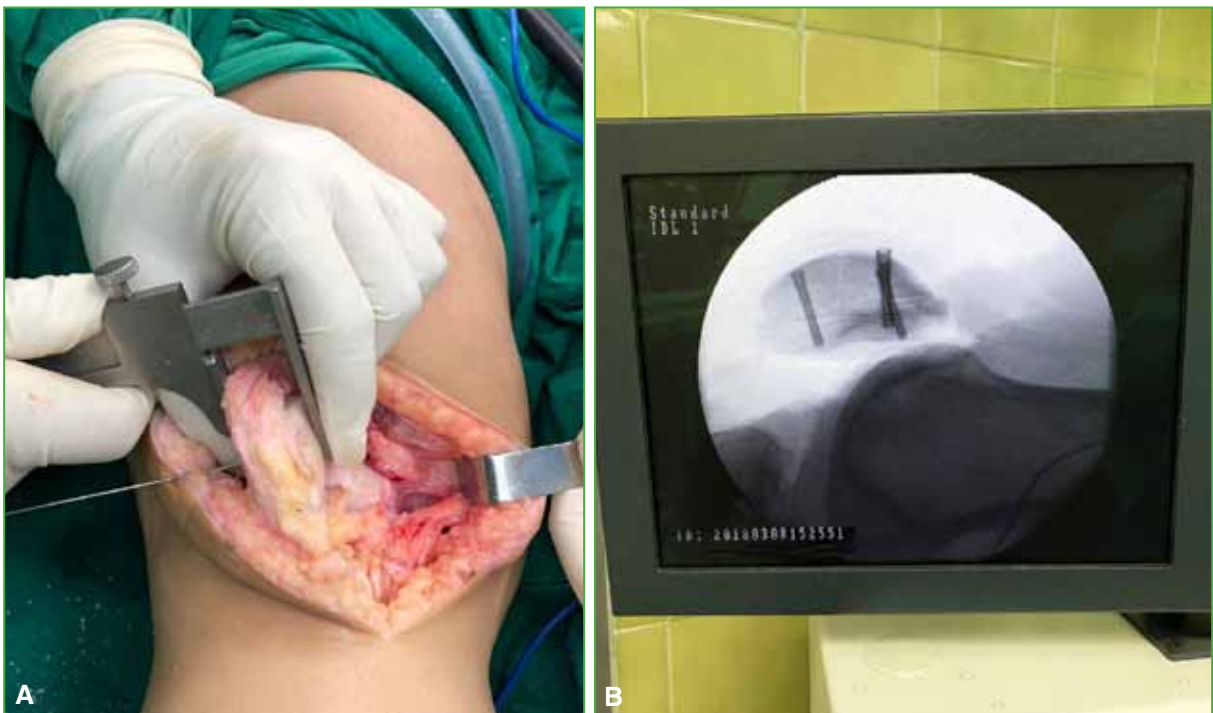

Figura 13. A. Fijación del aloinjerto con tornillos de autocompresión de cabeza ocultable, conservando la altura de la rótula previa de la paciente. B. Verificación fluoroscópica de la fijación del aloinjerto.

DISCUSIÓN

En los últimos años, los principios y las técnicas para el tratamiento de las lesiones condrales han evolucionado, y se dispone de una amplia variedad de posibilidades que permiten la preservación articular, como perforaciones subcondrales, condroplastia (abrasión superficial), microfracturas, mosaicoplastia e implantación de condrocitos autólogos.^{1,2} Sin embargo, la gran mayoría de estas técnicas se basan en la cicatrización mediante la formación de fibrocartilago que, desde el punto de vista biológico y biomecánico, es inferior al cartilago hialino nativo (colágeno tipo II).²

Debido a las limitaciones con las otras técnicas, desde hace 30 años, se está incrementando la cantidad de pacientes tratados con aloinjertos osteocondrales,^{2,5} frescos o congelados, cuyas indicaciones son: pacientes con lesiones grado III-IV, según la ICRS (*International Cartilage Regeneration & Joint Preservation Society*) que no han respondido a las otras técnicas de resuperficialización del cartilago; pacientes con grandes lesiones condrales que pueden estar o no asociadas a pérdida ósea, y pacientes que no deseen la artroplastia de rodilla.²⁻⁴ Por estos motivos, cobra especial importancia la implementación de técnicas que busquen preservar la articulación, mejorar la biomecánica articular y aliviar el dolor.

Los resultados clínicos de este procedimiento son satisfactorios, la probabilidad de éxito supera el 75% y el puntaje en las escalas funcionales de seguimiento, como IKDC (*International Knee Documentation Committee*) y Kujala (cuestionario específico para evaluar el dolor anterior de rodilla) mejora.^{2-4,6,7} Aproximadamente el 25% de los pacientes puede llegar a necesitar una revisión o una artroplastia total de rodilla en un período de 2 a 5 años después del procedimiento.^{1,4,8}

En el resultado de un aloinjerto osteocondral, influyen múltiples factores, que pueden estar relacionados con el paciente, el injerto o la técnica quirúrgica empleada, ya que se tiene que conservar una adecuada viabilidad de los condrocitos y las propiedades biomecánicas propias de la matriz extracelular del cartilago.^{6,7,9,10} Por esta razón, se prefiere el uso de aloinjertos frescos (preservados en su gran mayoría a 37°C por períodos no mayores a 3 semanas) sobre los congelados, porque la conservación a temperaturas de 4°C durante más de 28 días disminuye la viabilidad celular, lo que puede interferir en la integración posterior del injerto.^{6,9}

El procedimiento consiste en exponer toda la rótula a partir de un abordaje similar al de una artroplastia total de rodilla (artrotomía pararrotruliana medial), medir la altura de la rótula y la extensión de la lesión condral, reseca, según las mediciones de la rótula del paciente (altura y tamaño de la lesión) el aloinjerto, trasplantar y fijar un bloque de hueso subcondral con cartilago hialino sano en el sitio donante del defecto articular, buscando una resuperficialización total de la rótula (Figuras 11 y 12).¹¹ El trasplante puede ser unipolar (una superficie trasplantada, en este caso solo la rótula)¹² o bipolar (dos superficies articulares, rótula y tróclea).¹ El trasplante unipolar es más frecuente, tal como lo exponemos en este estudio, porque, como se sabe, las artroplastias rotulofemorales se indican mucho más para el manejo de los defectos osteocondrales bipolares (rótula y tróclea).

En la actualidad, se describen dos técnicas principales para el injerto osteocondral fresco basadas en el tamaño de la lesión condral: la técnica clavija o *press-fit*, para lesiones pequeñas (<5 cm²) y lesiones medianas (5-10 cm²), y la de bloque óseo, para lesiones grandes (>10 cm²) o que comprometen más del 75% de la superficie articular.^{4,5,13-15} Esta última técnica fue la que se empleó en nuestras pacientes, pues tenían lesiones osteocondrales que comprometían más del 75% de la superficie articular. Por ello, es necesario conocer el tamaño y localización de la lesión condral, porque de ello dependerán la planificación quirúrgica y el método de fijación del injerto a partir de anclajes o tornillos de autocompresión de cabeza ocultable (Figura 13).

Teniendo en cuenta esto, el uso de aloinjerto fresco de rótula para tratar defectos osteocondrales que comprometen más del 75% de la superficie articular, es una técnica quirúrgica muy valiosa, fácil de implementar, que no requiere una curva de aprendizaje extensa y que mejora considerablemente el dolor y la función en pacientes jóvenes con una función mejor y una esperanza de vida mucho más prolongada que la de pacientes que cuya única alternativa es la artroplastia total de rodilla.

CONCLUSIONES

Aunque el manejo de grandes defectos de la rótula se convierte en un reto para el ortopedista, el advenimiento de los injertos osteocondrales frescos permite un manejo y una evolución adecuados de los pacientes, con el objetivo de favorecer la preservación articular y evitar la artroplastia total de rodilla con el tiempo. Por tanto, el trasplante de aloinjerto fresco de rótula es una técnica quirúrgica útil para defectos osteocondrales de rótula en pacientes jóvenes.

Conflicto de intereses: Los autores no declaran conflictos de intereses.

ORCID de R. D. Guzmán Benedek: <https://orcid.org/0000-0002-1231-1338>

ORCID de G. Álvarez Torres: <https://orcid.org/0000-0003-0193-3454>

ORCID de J. R. Correa Posada: <https://orcid.org/0000-0002-0087-933X>

ORCID de S. Gómez Maya: <https://orcid.org/0000-0001-6067-4611>

ORCID de S. López González: <https://orcid.org/0000-0002-2662-2866>

ORCID de L. A. Mejía: <https://orcid.org/0000-0001-8201-0322>

BIBLIOGRAFÍA

1. Lattermann C, Kremser V, Altintas B. Use of fresh osteochondral allografts in the patellofemoral joint. *J Knee Surg* 2018;31(3):227-30. <https://doi.org/10.1055/s-0037-1607324>
2. De Caro F, Bisicchia S, Amendola A, Ding L. Large fresh osteochondral allografts of the knee: systematic clinical and basis science review of the literature. *Arthroscopy* 2015;31(4):757-65. <https://doi.org/10.1016/j.arthro.2014.11.025>
3. Aubin PP, Cheah HK, Davis AM, Gross AE. Long-term follow up of fresh femoral osteochondral allografts for posttraumatic knee defects. *Clin Orthop Relat Res* 2001;391:318-27. <https://doi.org/10.1097/00003086-200110001-00029>
4. Chow JC, Hantes ME, Houle JB, Zalavras CG. Arthroscopic autogenous osteochondral transplantation for treating knee cartilage defects: a 2- to 5-year follow-up. *Arthroscopy* 2004;20(7):681-90. <https://doi.org/10.1016/j.arthro.2004.06.005>
5. Gracitelli GC, Tirico LE, McCauley JC, Pulido PA, Bugbee WD. Fresh osteochondral allograft transplantation for fractures of the knee. *Cartilage* 2016;8(2):155-61. <https://doi.org/10.1177/1947603516657640>
6. Pallante-Kichura AL, Cory E, Bugbee WD, Sah RL. Bone cysts after osteochondral allograft repair of cartilage defects in goats suggest abnormal interaction between subchondral bone and overlying synovial joint tissues. *Bone* 2013;57:259-68. <https://doi.org/10.1016/j.bone.2013.08.011>
7. Martínez-Cano JP, Arango AS, Castro AM, Piña AM, Martínez-Rondanelli A. Validación de la escala de Kujala para dolor patelofemoral en su versión en español. *Rev CES Medicina* 2017;31(1):47-57. <https://doi.org/10.21615/ces%20med.v31i1.3977>
8. Assenmacher AT, Pareek A, Reardon PJ, Macalena JA, Stuart MJ, Krych AJ. Long-term outcomes after osteochondral allograft: a systematic review at long-term follow-up of 12.3 years. *Arthroscopy* 2016;32(10):2160-8. <https://doi.org/10.1016/j.arthro.2016.04.020>
9. Kusnick C, Hayward I, Sartoris DJ, Haghghi P, Meyers MH, Akeson W, Resnick D. Radiographic evaluation of joints resurfaced with osteochondral shell allografts. *AJR Am J Roentgenol* 1987;149:743-8. <https://doi.org/10.2214/ajr.14.9.4.743>
10. Beaver RJ, Mahomed M, Backstein D, Davis A, Zukor DJ, Gross AE. Fresh osteochondral allografts for post-traumatic defects in the knee: a survivorship analysis. *J Bone Joint Surg* 1992;74:105-10. <https://doi.org/10.1302/0301-620X.74B1.1732235>
11. Bugbee WD, Convery FR. Osteochondral allograft transplantation. *Clin Sports Med* 1999;18:67-75. [https://doi.org/10.1016/s0278-5919\(05\)70130-7](https://doi.org/10.1016/s0278-5919(05)70130-7)
12. Gracitelli GC, Meric G, Pulido PA, Görtz S, De Young AJ, Bugbee WD. Fresh osteochondral allograft transplantation for isolated patellar cartilage injury. *Am J Sports Med* 2015;43(4):879-84. <https://doi.org/10.1177/0363546514564144>
13. Jalali O, Vredenburgh Z, Prodromo J, Benvegnu N, Hatch GFR. Bipolar fresh osteochondral allograft transplantation and joint reconstruction for patellar and trochlear cartilage defects. *Arthrosc Tech* 2019;8(12):e1533-e1541. <https://doi.org/10.1016/j.eats.2019.08.003>
14. Rodrigo JJ, Thompson E, Travis C. Deep-freezing versus 4 degrees preservation of avascular osteocartilaginous shell allografts in rats. *Clin Orthop Relat Res* 1987;218:268-75. <https://doi.org/10.1097/00003086-198705000-00036>
15. Farr J, Gomoll A. Osteochondral allograft. En: Farr J, Gomoll A (eds). *Cartilage restoration: Practical clinical applications*. New York, NY: Springer; 2014:131-41.