

University of Groningen

## Dentoalveolaire traumatologie

Schoen, P. J.; Raghoobar, G. M.; Jansma, J.; Vissink, A.

*Published in:*  
 Nederlands tijdschrift voor tandheelkunde

**IMPORTANT NOTE: You are advised to consult the publisher's version (publisher's PDF) if you wish to cite from it. Please check the document version below.**

*Document Version*  
 Publisher's PDF, also known as Version of record

*Publication date:*  
 2004

[Link to publication in University of Groningen/UMCG research database](#)

*Citation for published version (APA):*

Schoen, P. J., Raghoobar, G. M., Jansma, J., & Vissink, A. (2004). Dentoalveolaire traumatologie. *Nederlands tijdschrift voor tandheelkunde*, 111(5), 160-167.  
<https://www.ntvt.nl/tijdschrift/editie/artikel/t/dentoalveolaire-traumatologie>

### Copyright

Other than for strictly personal use, it is not permitted to download or to forward/distribute the text or part of it without the consent of the author(s) and/or copyright holder(s), unless the work is under an open content license (like Creative Commons).

The publication may also be distributed here under the terms of Article 25fa of the Dutch Copyright Act, indicated by the "Taverne" license. More information can be found on the University of Groningen website: <https://www.rug.nl/library/open-access/self-archiving-pure/taverne-amendment>.

### Take-down policy

If you believe that this document breaches copyright please contact us providing details, and we will remove access to the work immediately and investigate your claim.

*Downloaded from the University of Groningen/UMCG research database (Pure): <http://www.rug.nl/research/portal>. For technical reasons the number of authors shown on this cover page is limited to 10 maximum.*



P.J. Schoen  
G.M. Raghoobar  
J. Jansma  
A. Vissink

## Samenvatting

Trefwoorden:

- Mondziekten en kaakchirurgie
- Dentoalveolair trauma

Uit de afdeling Mondziekten, Kaakchirurgie en Bijzondere Tandheelkunde van het Academisch Ziekenhuis in Groningen.

Datum van acceptatie:

19 januari 2004.

Adres:

P.J. Schoen  
AZ Groningen  
Postbus 30.001  
9700 RB Groningen  
p.j.schoen@kchir.azg.nl

# Dentoalveolaire traumatologie

Een patiënt met een dentoalveolair trauma meldt zich onverwacht en meestal op een voor de tandarts ongelegen moment. Toch moet deze patiënt met spoed op adequate wijze worden geholpen. Om daarbij geen afwijkingen over het hoofd te zien, is het sterk aan te bevelen de diagnostiek volgens een vast schema te laten plaatsvinden. In dit artikel wordt beschreven hoe de diagnostiek en de behandeling van de patiënt met een dentoalveolair letsel gestructureerd kunnen plaatsvinden. Ook wordt een overzicht gegeven van de klinische symptomen waarmee een dergelijk letsel gepaard kan gaan, worden richtlijnen gegeven voor de behandeling van de verschillende typen dentoalveolaire trauma's en wordt aandacht besteed aan de prognose. Tot slot volgen nog enige aanbevelingen met betrekking tot de nazorg en de preventie.

SCHOEN PJ, RAGHOEBAR GM, JANSMA J, VISSINK A. Dentoalveolaire traumatologie. Ned Tijdschr Tandheelkd 2004; 111: 160-167.

## Inleiding

De tandarts wordt vrijwel altijd onverwacht en op een ongelegen moment geconfronteerd met een patiënt met een dentoalveolair trauma: een letsel aan gebitselementen en/of het omgevende kaakbot en de gingiva. De patiënt moet met spoed op adequate wijze worden geholpen. Om geen afwijkingen over het hoofd te zien, is het sterk aan te bevelen bij de diagnostiek een vast schema te volgen. Gewoonlijk kunnen patiënten met een dentoalveolair trauma in de algemene praktijk worden behandeld. Alleen wanneer tevens verdenking bestaat op fracturen van het aangezichtsskelet, op neurologische afwijkingen of op andere letsels moet de patiënt voor nader onderzoek worden verwezen naar een afdeling voor eerste hulp van een ziekenhuis.

In dit artikel wordt beschreven hoe de diagnostiek en de behandeling van een patiënt met dentoalveolair letsel gestructureerd kunnen plaatsvinden. Tevens wordt een overzicht gegeven van de klinische symptomen waarmee een dergelijk letsel gepaard kan gaan, worden richtlijnen gegeven voor de behandeling van de verschillende typen dentoalveolaire trauma's die in de algemene tandartspraktijk zijn te behandelen en wordt aandacht besteed aan de prognose. Indien niet specifiek vermeld, zijn de achtergronden over het klinisch beeld, de diagnostiek en de behandeling in detail te vinden in het standaardwerk op dit gebied van de Deense auteurs Andreasen en Andreasen (1994). Ook mag niet onvermeld blijven dat om de prognose van een getraumatiseerd gebitselement goed te beoordelen, zowel op korte als lange termijn, het van groot belang is de tijdens de anamnese en het klinisch en röntgenologisch onderzoek verkregen gegevens goed vast te leggen. Dit laatst is ook een vereiste om latere, vanwege verzekerings-technische en medisch-juridische redenen vaak gestelde vragen adequaat te kunnen beantwoorden.

## Anamnese

Het eerste contact met een patiënt met dentoalveolair letsel verloopt vaak telefonisch omdat dergelijke let-

sels zich vaak voordoen buiten de normale werktijden of omdat een dienstdoend tandarts wordt geconsulteerd. Allereerst moet worden gevraagd naar de toedracht van het ongeval, het type letsel, de leeftijd van de patiënt en eventueel opgetreden bewusteloosheid. Bij een avulsie van een blijvend gebitselement moet de patiënt of begeleider worden geadviseerd dit gebitselement bij voorkeur, eventueel na voorzichtig afspoelen, direct in de mond terug te plaatsen. Als terugplaatsing niet mogelijk is – niet elke begeleider durft dit te doen of het lukt niet om het gebitselement terug te plaatsen – moet het gebitselement in een vochtige omgeving worden bewaard (Kenny *et al*, 2003). Goede bewaarplaatsen zijn onder de tong of in de wangzak en desnoods buiten de mond in een fysiologische zoutoplossing of in koude melk. De patiënt wordt, mits geen ander ernstig letsel wordt vermoed, aangeraden zich met spoed te melden en moet ook met spoed worden gezien (Dewhurst *et al*, 1998). Indien wel ernstig ander letsel wordt vermoed, kan de patiënt ook worden aangeraden zich met spoed te melden op de afdeling voor eerste hulp van een ziekenhuis (Vissink en Bos, 1997). Zodra de patiënt zich heeft gemeld, moet een volledige anamnese worden afgenomen. Hierbij moeten ten minste de in tabel 1 beschreven punten worden nagevraagd.

## Klinisch onderzoek

Het klinische onderzoek wordt bij voorkeur in een vaste volgorde uitgevoerd om geen afwijkingen over het hoofd te zien. In tabel 2 worden aandachtspunten beschreven die in ieder geval moeten worden beoordeeld. Verder moet men bij verwondingen altijd uitgaan van contaminatie, zelfs bij de meest eenvoudige verwondingen, en moet altijd aan tetanusprofylaxe worden gedacht (Becking, 1995). Naast tetanusprofylaxe geldt als uitgangspunt een zorgvuldige chirurgische wondbehandeling met grondige reiniging met behulp van een fysiologische zoutoplossing of een milde zeepoplossing, zoals cetrimide. Corpora aliena moeten worden verwijderd. Vanwege de goede doorbloe-

ding van het hoofd-halsgebied is wondexcisie zelden noodzakelijk.

## Röntgenologisch onderzoek

Gewoonlijk kan voor een dentoalveolair trauma worden volstaan met intraorale röntgenopnamen, zoals de tandfilm en de occlusale opname. De mate van wortelvorming, een eventuele wortelfractuur of een luxatie kunnen op deze opnamen vaak goed worden beoordeeld. Met behulp van een opname van de weke delen kan de aanwezigheid van glazuurpartikels of andere corpora aliena in de weke delen vaak worden uitgesloten. Voor deze opname wordt een belichtingstijd geadviseerd van een kwart van de normale belichtingstijd. Bij verdenking op fracturen van het aangezichtsskelet moet het onderzoek worden aangevuld met extraorale opnamen, een orthopantomogram of een opname volgens Waters. Bij een dergelijke verdenking is doorverwijzing naar een kaakchirurg sterk aan te raden.

## Diagnostiek, behandeling en prognose

### Kroonfracturen

Kroonfracturen kunnen worden verdeeld in glazuur-infracties, glazuurfractuur, ongecompliceerde glazuur-dentinefractuur en gecompliceerde glazuur-dentinefractuur. Hoewel niet frequent, komen kroonfracturen ook voor in combinatie met luxaties. Deze combinatie is prognostisch ongunstiger. Glazuur-infracties zijn smalle barstjes in het glazuur die de glazuur-cementgrens niet overschrijden. De barstjes kunnen horizontaal, verticaal en divergerend verlopen. Zij kunnen in combinatie met andere kroonfracturen voorkomen. Door middel van indirecte belichting kunnen infracties worden opgespoord. Ongecompliceerde glazuur- en glazuur-dentinefracturen zijn fracturen zonder pulpa-expositie. Deze komen zowel in het tijdelijke als in het blijvende gebit vaker voor dan gecompliceerde glazuur-dentinefracturen, dus met pulpa-expositie. Als dentine blootligt, klaagt de patiënt vaak over verhoogde gevoeligheid van het desbetreffende gebitselement bij thermische prikkeling of bij het kauwen van voedsel. Gecompliceerde fracturen vertonen meestal geringe bloeding vanuit de geëxposeerde pulpaholte. Röntgenologisch is het bij het beoordelen van kroonfracturen van belang om de grootte van de pulpaholte en de mate van wortelafvorming te beoordelen. Beide zijn van invloed op het behandelbeleid. Ook moeten uiteraard een wortelfractuur van het desbetreffende gebitselement of letsels van de buurelementen niet over het hoofd worden gezien.

Voor glazuur-infracties is in de regel geen behandeling nodig, hoewel bij multipole infracties overwogen kan worden het oppervlak te verzegelen om verkleuringen te voorkomen. Ook glazuurfracturen behoeven gewoonlijk geen andere onmiddellijke behandeling dan eventueel het afronden van scherpe randen en hoeken (tab. 3).

### Tabel 1 Anamnese bij een patiënt met een dentoalveolair trauma (Bos et al, 2000).

1. Naam, leeftijd en adres van de patiënt (neurologische screening).
2. Tijdstip van het ongeval in verband met de duur van de eventuele extra-alveolaire periode van gebitselementen.
3. Plaats van het ongeval in verband met de eventuele noodzaak van een tetanusprofylaxe.
4. Toedracht van het ongeval. Dit geeft vaak informatie over het te verwachten letsel.
5. Direct posttraumatisch uitgevoerde handelingen zoals repositie van gebitselementen en/of het bewaarmedium van geavulseeerde gebitselementen.
6. Eerder doorgemaakt dentoalveolair trauma.
7. Amnesie, bewusteloosheid, sufheid, overgeven of hoofdpijn (eventueel neurologisch onderzoek).
8. Pijn uitgaande van de kaken of de gebitselementen (screening op een trauma van het aangezichtsskelet).
9. Reactie van gebitselementen op warm, koud of zoet.
10. Gevoeligheid van de gebitselementen bij aanraken of bij eten.
11. Occlusiestoornis (verplaatste gebitselementen, gefractureerd botstuk).
12. Algemene gezondheid van de patiënt en medicijngebruik.

### Tabel 2. Aandachtspunten bij klinisch onderzoek van een patiënt met een dentoalveolair trauma (Bos et al, 2000).

1. Extraorale verwondingen en fracturen van het aangezichtsskelet.
2. Mondopeningsbewegingen en/of -beperkingen.
3. Verwondingen en hematomen van de orale mucosa of de gingiva.
4. Kroonfracturen, pulpa-exposities, kleurveranderingen van gebitselementen.
5. Standsveranderingen van gebitselementen.
6. Occlusie- en/of articulatiestoornissen.
7. Mobiliteit van gebitselementen of van een groep gebitselementen.
8. Onderbrekingen in en standsveranderingen van de processus alveolares.
9. Percussiegevoeligheid en vitaliteit van gebitselementen.

De behandeling van ongecompliceerde glazuur-dentinefracturen bestaat initieel uit het afdekken van het geëxposeerde dentine met glasionomeercement. Definitieve behandeling kan later volgen of direct worden uitgevoerd. De definitieve behandeling van deze fracturen bestaat uit het opnieuw cementeren van het afgebroken fragment, een composietrestauratie of een kroon (tab. 3).

De behandeling van gecompliceerde glazuur-dentinefracturen is vergelijkbaar met die van de ongecompliceerde gevallen (tab. 3). Uiteraard moet deze behandeling worden voorafgegaan door de behandeling van de geëxposeerde pulpa door middel van overkapping, partiële pulpotomie of pulpa-extirpatie. Bij de keuze van de behandeling, vooral het wel of niet nastreven van behoud van vitaliteit, zijn de mate van wortelafvorming en de ernst van het parodontale letsel belangrijke punten van overweging. Vitaliteit van de pulpa is immers van groot belang voor de afvorming van de wortel. Voor een pulpaoverkapping kan worden gekozen als er sprake is van een kleine pulpa-expositie die niet al te lang bestaat. Als grens voor een succesvolle behandeling wordt 24 uur aangehouden. De pulpa kan worden overkapt met bijvoorbeeld glasionomeercement. Partiële pulpotomie wordt uitgevoerd bij grote en/of langer bestaande pulpa-exposities. De geamputeerde pulpa kan worden afgedekt met glasionomeercement. Pulpa-extirpatie, reiniging van het wortelkanaal en het aanbrengen van een wortelkanaalvulling zijn alleen geïndiceerd bij geheel afgevormde gebitselementen. Dit geldt vooral als vitaliteitsbehoud niet is

**Tabel 3. Richtlijnen voor de behandeling van dentoalveolair trauma's van het blijvende gebit (Bos et al, 2000).**

Type trauma	Directe behandeling
<b>Kroonfracturen:</b> Glazuurfracties Glazuurfractuur Glazuur-dentinefractuur Gecomplieerde glazuur-dentinefractuur	Geen, eventueel oppervlak verzegelen. Geen, eventueel afronding scherpe randen. Afdekken geëxposeerd dentine. Behandeling geëxposeerde pulpa (overkapping, partiële pulpotomie of extirpatie) en afdekken geëxposeerd dentine.
<b>Kroon-wortelfracturen:</b> Verticaal Horizontaal	Extractie. Verwijdering van het coronale fragment, indien mogelijk restauratie (eventueel na orthodontische extrusie).
<b>Wortelfracturen:</b>	Reponeren van het coronale fragment, gevolgd door immobilisatie met een rigide etsspalk (12 weken); bij hoge wortelfracturen eventueel verwijdering van het coronale fragment gevolgd door extrusie.
<b>Luxaties:</b> Concussie Subluxatie Extrusieluxatie	Zacht dieet. Zacht dieet. Reponeren en fixeren met behulp van een flexibele etsspalk (3-4 weken).
Laterale luxatie	Reponeren en fixeren met behulp van een flexibele etsspalk (3-4 weken).
Intrusieluxatie	Afwachten van spontane reëruptie indien wortelafvorming nog niet compleet is; bij afgevormde wortels eventueel directe orthodontische extrusie in 3-4 weken.
<b>Avulsie:</b>	Reinigen gebitselement en alveole met een fysiologische zoutoplossing, reponeren en aanbrengen van een flexibele etsspalk (7-10 dagen). Endodontische behandeling in geval van een afgevormde apex; bij een niet afgevormde apex kan revascularisatie worden afgewacht.
<b>Fractuur processus alveolaris:</b>	Reponeren en fixeren met behulp van een rigide etsspalk gedurende 6-8 weken.

**Tabel 4. Richtlijnen voor de behandeling van dentoalveolair trauma van het tijdelijke gebit (Bos et al, 2000).**

Type trauma	Directe behandeling
<b>Kroonfracturen:</b> Ongecompliceerde glazuur-dentinefractuur Gecomplieerde glazuur-dentinefractuur	Afronding scherpe randen.  Indien coöperatief behandeling geëxposeerde pulpa (overkapping, partiële pulpotomie of extirpatie) en afdekken geëxposeerd dentine; anders extractie.
<b>Kroon-wortelfracturen:</b>	Extractie.
<b>Wortelfracturen:</b>	Zacht dieet of extractie van het coronale fragment (apicale deel <i>in situ</i> laten in verband met kans op beschadiging kiem bij verwijdering).
<b>Luxaties:</b> Concussie Subluxatie Extrusieluxatie Laterale luxatie Intrusieluxatie	Zacht dieet. Zacht dieet. Extractie. Zacht dieet. Zacht dieet.
<b>Avulsie:</b>	Geen; reponeren is gecontra-indiceerd in verband met de kans op beschadiging van de blijvende opvolger.

te verwachten, bijvoorbeeld als er tevens sprake is van een ernstige luxatie.

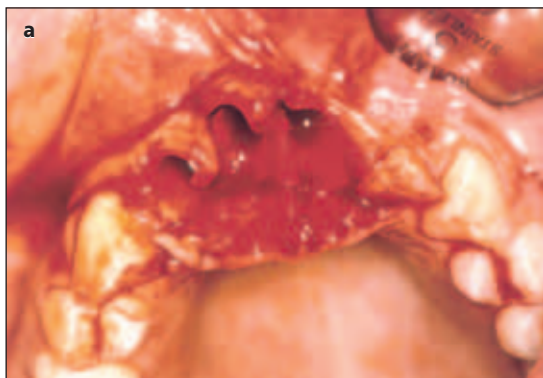In het tijdelijke gebit bestaat de behandeling bij ongecompliceerde kroonfracturen uit afronden van de scherpe randen en hoeken, terwijl gebitselementen met gecompliceerde kroonfracturen gewoonlijk worden geëxtraheerd. Alleen bij erg coöperatieve kinderen wordt overwogen een endodontische behandeling uit te voeren (tab. 4).

De prognose met betrekking tot het behoud van de vitaliteit na glazuurfracties en glazuurfracturen van blijvende gebitselementen is gunstig. De kans op het ontstaan van pulpanecrose bedraagt na ongecompliceerde glazuur-dentinefracturen 1-6%. Na pulpaoverkapping in geval van een gecompliceerde glazuur-dentinefractuur blijft 72-88% van de overkapte pulpa's vitaal, na partiële pulpotomie tussen de 72 en 96% (Andreasen en Andreasen, 1994). Deze percentages gelden uiteraard alleen bij het stellen van een juiste indicatie voor het toepassen van bovengenoemde behandelingen.

#### Kroon-wortelfracturen

De kroon-wortelfracturen kunnen op basis van hetzelfde criterium als bij de kroonfracturen worden onderscheiden in ongecompliceerde en gecompliceerde fracturen. Gewoonlijk verloopt de fractuur van labiaal enkele millimeters boven de gingiva naar palatinaal of linguaal onder de gingiva. Vaak is de verplaatsing gering omdat het coronale fragment nog op de plaats wordt gehouden door de aangehechte parodontale vezels. De fracturen verlopen meestal schuin of horizontaal en soms verticaal. Gewoonlijk is er slechts één fractuurlijn. De klachten zijn meestal minimaal. Röntgenonderzoek voegt maar weinig toe aan de klinische bevindingen omdat de fractuurlijn meestal loodrecht op de inschietrichting verloopt. Verticale fracturen zijn alleen zichtbaar als ze in labiopalatinale richting verlopen. Toch is het zinvol een röntgenfoto te vervaardigen omdat andere pathologie moet worden uitgesloten.

Behandeling van een gebitselement met een kroon-wortelfractuur bestaat helaas vaak uit extractie. Alleen als op het resterende fragment nog een restauratie kan worden vervaardigd, is behoud zinvol. Hiervan is vooral sprake bij een gunstig verlopende, min of meer horizontale fractuur. De behandeling kan onder andere bestaan uit 1. verwijdering van het coronale fragment en supragingivale restauratie, 2. verwijdering van het coronale fragment, gingivectomie, zo nodig botcorrectie en restauratie, of 3. verwijdering van het coronale fragment, orthodontische extrusie van het apicale fragment en restauratie (tab. 3 en 4). Bij behoud van het gebitselement is het endodontische beleid gelijk aan dat bij kroonfracturen (Willemsen en Van der Meer, 2001). In de literatuur zijn nog onvoldoende gegevens beschikbaar om de prognose op behoud van het gebitselement na een dergelijke behandeling met voldoende zekerheid te kunnen inschatten.



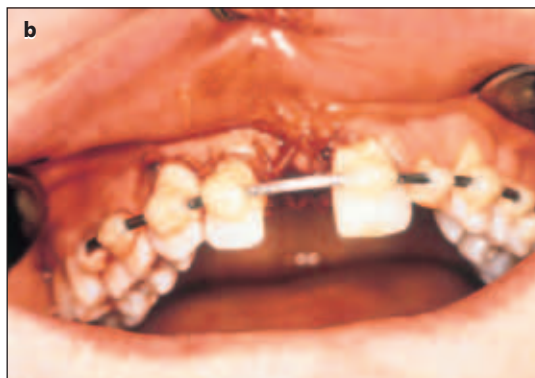### Wortelfracturen

Bij een wortelfractuur is meestal sprake van een geringe extrusie van het desbetreffende gebitselement. De mobiliteit in palatinale of linguale richting is gewoonlijk toegenomen. Dit letsel is daarom klinisch vaak moeilijk te onderscheiden van een luxatie. Een bloeding uit de sulcus hoeft niet op te treden. Röntgenonderzoek is bij deze vorm van dentoalveolair letsel differentieel diagnostisch van groot belang. Op de röntgenfoto is de fractuurlijn vaak zichtbaar wegens het schuine verloop van de fractuur. De fractuur verloopt meestal van labiaal naar palatinaal of linguaal. Soms kan met een andere verticale inschietrichting van de röntgenstraling de fractuur beter zichtbaar worden gemaakt.

Als de fractuur op het niveau van de limbus alveolaris of nog meer naar incisale is gelokaliseerd, kan verwijdering van het coronale fragment gevolgd door orthodontische extrusie van het apicale fragment worden overwogen (tab. 3). Hiertoe wordt een metalen oogje in het wortelkanaal gecementeerd. De primaire behandeling bij meer apicaal gelokaliseerde fracturen bestaat uit reponeren van het coronale fragment en immobilisatie van dit fragment met behulp van een rigide spalk gedurende drie maanden (afb. 1). Een rigide spalk is een starre halfronde draad die aan weerszijden van het defect wordt gefixeerd aan twee gebitselementen.

Pulpanecrose treedt in 18-44% van de gebitselementen met een wortelfractuur op, afhankelijk van de mate van verplaatsing van het coronale fragment en de mate van afvorming van de apex (Andreasen en Andreasen, 1994). Endodontische behandeling is geïndiceerd en bestaat uit behandeling van alleen het avitale coronale fragment of van het gehele wortelkanaal. Indien de behandeling niet succesvol is, kan chirurgische verwijdering van het apicale fragment worden overwogen. Obliteratie van het wortelkanaal wordt in 70% en externe oppervlakkige wortelresorptie in 60% van de gebitselementen met een wortelfractuur gezien (Andreasen en Andreasen, 1994). Wortelkanaalobliteratie en oppervlakkige wortelresorptie behoeven geen behandeling en worden beschouwd als een onderdeel van het genezingsproces.

Bij wortelfracturen in het tijdelijke gebit gelden dezelfde richtlijnen, met dien verstande dat een spalk achterwege kan worden gelaten. Indien wordt overgegaan tot extractie kan het apicale fragment *in situ* worden gelaten (tab. 4).



### Luxaties

Luxaties kunnen worden onderscheiden in concussie of contusie, subluxatie, extrusieluxatie (of partiële avulsie), laterale luxatie en intrusieluxatie. Bij klinisch onderzoek moet vooral worden gelet op bloeding in de sulcus gingivalis, de richting van de verplaatsing van het gebitselement, occlusiestoornissen, verhoogde mobiliteit, vitaliteit en eventuele percussiegevoeligheid. Röntgenologisch onderzoek is zinvol. Op een juist ingeschoten röntgenopname kunnen soms zelfs zeer geringe verplaatsingen worden gezien. Hierbij moet vooral worden gelet op de breedte van de parodontale spleet en dient een wortelfractuur te worden uitgesloten. Bij het tijdelijke gebit moet worden gelet op de relatie met de opvolgende blijvende gebitselementen. Vaak moeten hiertoe röntgenopnamen worden gemaakt uit verschillende richtingen.

De behandeling van een concussie en een subluxatie bestaat uit het voorschrijven van een zacht dieet. Bij extrusie en laterale luxatie moet het gebitselement worden teruggeplaatst en worden gefixeerd met een flexibele spalk (afb. 2). Dit kan een roestvrijstalen flexibele draad zijn met een diameter van 0,4 mm die aan weerszijden van het geluxeerde gebitselement wordt gefixeerd aan één buurelement. Deze behandeling moet worden gevolgd door röntgenologische controle van de repositie. De spalk moet drie tot vier weken *in situ* blijven. Bij aanwijzingen voor fracturen of verbrijzeling van de alveolewanden moet de fixatieduur worden verlengd tot zes weken. In geval van intrusie kan spontane re-eruptie worden afgewacht als de wortelvorming nog niet is voltooid. In gevallen met afgevoerde wortels kan orthodontische extrusie in een periode van drie tot vier weken worden overwogen. Onmiddellijk chirurgisch reponeren in de originele positie is geen goede behandeling vanwege de verhoogde kans op wortelresorptie.

Bij een extrusieluxatie in het tijdelijke gebit vindt meestal extractie plaats. Bij intrusie en laterale luxatie kan spontane correctie worden afgewacht, alleen bij een ernstig vermoeden op beschadiging van het opvolgende blijvende gebitselement wordt het tijdelijke gebitselement verwijderd.

Vooral intrusie geeft een zeer grote kans op pulpanecrose en maakt vrijwel altijd een endodontische behandeling noodzakelijk. Bij alle andere letsels is de beslissing tot een endodontische behandeling afhankelijk van de verkleuring van de kroon, de sensibiliteit en

Afb. 1. Trauma van het blijvende gebit waarbij meerdere gebitselementen zijn geavulseerd.

a. Avulsie van gebitselementen 12, 11 en 21. Tevens is sprake van een fractuur van de labiale alveolewanden en laceratie van de gingiva.

b. Situatie na reponeren van gebitselementen 12 en 21, fixatie met rigide etsspalk en hechten van de verwondingen van de gingiva.

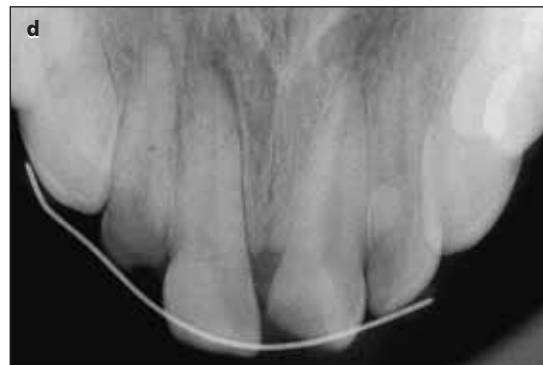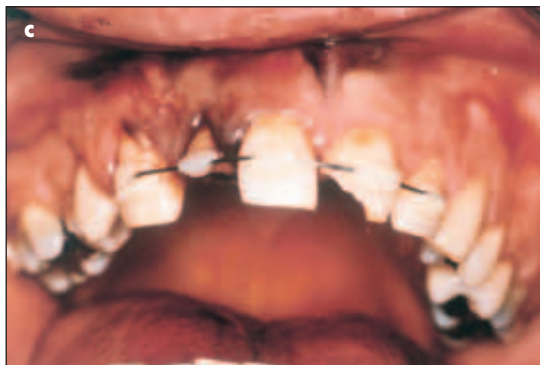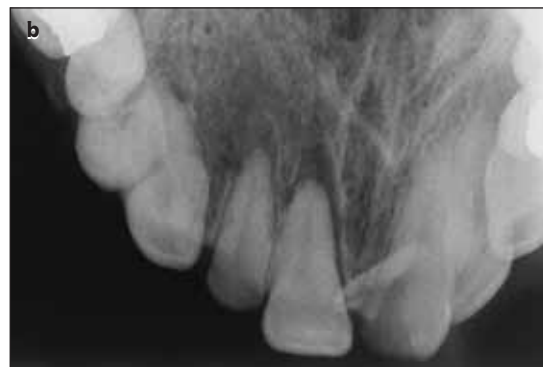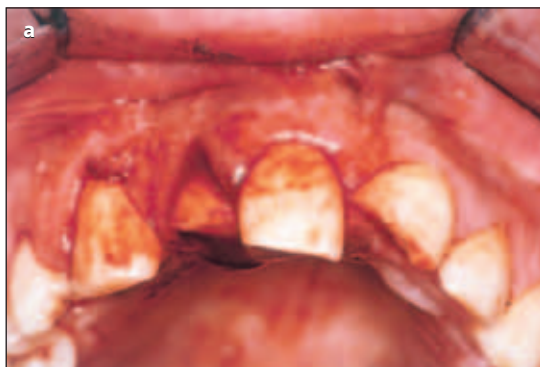**Afb. 2. Trauma van meerdere gebitselementen in het bovenfront.**

**a. Klinisch beeld van luxatie van gebitselementen 12 en 11 en ongecompliceerde glazuur-dentinefracturen van gebitselementen 14, 12 en 21.**

**b. Occlusale röntgenopname waarbij de luxatie van gebitselementen 12 en 11 duidelijk is waar te nemen. De parodontale spleet rond deze gebitselementen is verbreed.**

**c. Klinisch beeld na reponeren van gebitselementen 12 en 11, fixatie met een flexibele etsspalk en afdekking van het geëxposeerde dentine.**

**d. Occlusale röntgenopname ter controle van de repositie na het aanbrengen van de spalk. De parodontale spleet is niet langer verbreed. Er is sprake van een goede repositie.**



de röntgenologische bevindingen. De kans op pulpanecrose bij luxaties bedraagt 15-59%, afhankelijk van de wortelafvorming en het type letsel (Andreasen en Andreasen, 1994). Wortelkanaalobliteratie, wortelresorptie en verlies van steunend bot zijn andere complicerende factoren. De prognose op langere termijn met betrekking tot behoud van het gebitselement is na luxaties over het algemeen gunstig, met uitzondering van intrusieluxaties waarbij de intrusie meer dan 3 mm bedraagt (Kenny *et al*, 2003).

### Avulsie

Een geavulseerd gebitselement wordt bij voorkeur direct teruggeplaatst. Indien dit niet mogelijk is, of als het gebitselement zichtbaar is verontreinigd, wordt het bewaard in speeksel (wangzak, onder de tong) of in een isotone vloeistof zoals een fysiologische zoutoplossing. Eventueel kan melk worden gebruikt. Een droge extra-alveolaire periode van meer dan zestig minuten resulteert meestal in aanzienlijke wortelresorptie en uiteindelijk vaak in verlies van het gebitselement (Trobe, 2002). Andere factoren die van belang zijn, zijn de toestand van de alveole en de parodontale conditie. Bij het klinische en het aanvullende röntgenonderzoek dient te worden gelet op eventuele verbrijzeling van de alveolewand of op letsel van de buurelementen.

De behandeling bestaat uit reiniging van het geavulseerde gebitselement en de alveole met een fysiologische zoutoplossing, reponeren van het gebitselement en het aanbrengen van een flexibele spalk voor de duur van een week (afb. 3). De fixatieduur moet worden verlengd als ook de wanden van de alveole zijn beschadigd. Als het foramen apicale is afgevormd, dient vóór de verwijdering van de spalk het gebitse-

ment endodontisch te zijn behandeld. In geval van een nog niet afgevormde apex kan revascularisatie worden afgewacht. Bij aanwijzingen voor een periapicale ontsteking of wortelresorptie moet onmiddellijk een endodontische behandeling worden uitgevoerd en calciumhydroxide in het wortelkanaal worden aangebracht om de wortelresorptie te stoppen (tab. 3).

Bij avulsie in het tijdelijke gebit is reponeren gecontra-indiceerd in verband met de kans op beschadiging van het opvolgende blijvende gebitselement (tab. 4).

Bij de endodontische behandeling moet onderscheid worden gemaakt tussen gebitselementen met en zonder afgevormde wortel. Bij gebitselementen met een nog niet-afgevormde apex bestaat de behandeling uit zorgvuldige en voorzichtige mechanische reiniging van het wortelkanaal. Eventueel aanwezig apicaal vitaal pulpaweefsel moet *in situ* worden gelaten. Het gereinigde deel van het wortelkanaal wordt gevuld met calciumhydroxide. Na drie en zes maanden volgt röntgenologische controle van de genezing en als lucenties in de wortelkanaalvulling te zien zijn, wordt opnieuw calciumhydroxide ingebracht. Het doel van het inbrengen van calciumhydroxide is tweeledig, namelijk het verkrijgen van periapicale genezing en de vorming van een harde weefsellaag waartegen een wortelkanaalvulling kan worden aangebracht. Dit kan een half tot anderhalf jaar duren. Indien apicaal vitaal pulpaweefsel is achtergelaten, kan zelfs vorming van dentine en afvorming van de wortel optreden. De kans op succes van deze behandeling bedraagt volgens de literatuur 79-96% (Andreasen en Andreasen, 1994). Bij gebitselementen met een al afgevormde apex kan een normale endodontische behandeling worden uitgevoerd. De kans op periapicale genezing kan worden verhoogd door gedurende een tot zes maanden calciumhydroxide in te sluiten. De kans op periapicale genezing

bedraagt dan 92-96% (Andreasen en Andreasen, 1994). In het tijdelijke gebit bestaat geen indicatie voor endodontische behandeling bij avulsies omdat er immers geen indicatie voor reponeren is.

Bij een langdurige extra-alveolaire droge periode van meer dan zestig minuten kan genezing van het parodontale ligament niet meer worden verwacht. Sommigen propageren voorbehandeling van het parodontale ligament met natriumfluoride om wortelresorptie te voorkomen en, bij afwezigheid van een parodontaal ligament, te streven naar een ankylotische verbinding. In dit geval moet de spalk minimaal zes weken *in situ* blijven. De prognose blijft echter zeer matig (Kenny *et al.*, 2003).

Prognostisch belangrijke gegevens zijn de duur van de extra-alveolaire periode en het bewaarmedium. De kans op behoud van een gebitselement na avulsie varieert van 51-89%. Genezing van het parodontale ligament treedt op in 9-50% van de gevallen en pulpagenazing wordt waargenomen bij 4-15% van de geavulseeerde gebitselementen (Andreasen en Andreasen, 1994). Avulsie van een gebitselement met een afgevoerd foramen apicale heeft een betere prognose ten aanzien van het behoud ervan dan wanneer de apex nog open is. De wortelvorming is in het laatste geval nog niet voltooid en ook het parodontale ligament is nog niet volgroeid, zodat er meer kans bestaat op wortelresorptie. Pulpagenazing treedt echter juist vaker op bij een open foramen apicale en in geval van een korter wortelkanaal, beide als gevolg van revascularisatie.

### Letsel van het steungevende bot

Bij letsel van het steungevende bot moet onderscheid worden gemaakt tussen fracturen van de alveole, fracturen van de processus alveolaris en fracturen van de kaak. Kaakfracturen worden hier niet besproken.

In geval van een partiële fractuur van de alveole treden meestal ook luxaties van gebitselementen op, vaak in combinatie met dislocatie en/of avulsie van gebitselementen. Als het alveolaire bot is verbrijzeld, spreekt men van een verbrijzelingsfractuur van de alveole. Vaak zijn dan ook enkele gebitselementen geavulseeerd. De prognose van de bij de fractuur betrokken gebitsele-

menten is afhankelijk van de mate van botverbrijzeling. Losse botfragmenten die niet meer aan het periost zijn gehecht, moeten worden verwijderd.

Bij een fractuur van de gehele processus alveolaris is vaak sprake van 'en bloc' verplaatste gebitselementen. Bij palpatie van de betrokken gebitselementen valt op dat een deel van de processus alveolaris meebeweegt. Door röntgenologisch onderzoek worden de mate van dislocatie en de relatie tussen de fractuurlijn en de gebitselementen zichtbaar.

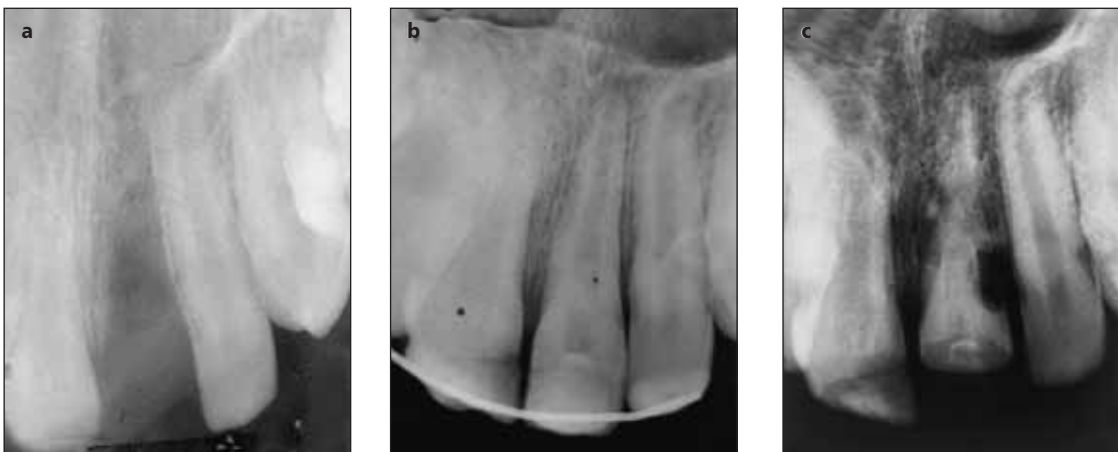
Bij de behandeling van letsel van het steungevende bot wordt gestreefd naar het reponeren en fixeren van de gebitselementen, waarbij tevens het gefractureerde deel van de alveolewand of de processus alveolaris wordt meegefixeerd. Hierbij wordt gebruikgemaakt van een rigide spalk (afb. 1b). De fixatieduur is zes tot acht weken (tab. 3).

### Wekedelenletsel

Als tanden door de lip zijn geslagen of delen van de tand zijn afgebroken, dan zijn deze afgebroken fragmenten vaak bij nauwkeurige inspectie en palpatie terug te vinden in de lip. Het is verstandig deze fragmenten direct te verwijderen omdat anders een gestoorde wondgenezing met ontsierende littekenvorming kan ontstaan. Bij twijfel kan eerst een röntgenopname van de lip worden gemaakt. De behandeling van lipverwondingen bestaat uit nauwkeurige inspectie, reiniging met een fysiologische zoutoplossing en eventueel verwijderen van corpora aliena na toediening van lokale anesthesie. Verwondingen van de lipmucosa worden gehecht met een resorbeerbaar materiaal, bijvoorbeeld Vicryl Rapide<sup>®</sup> of Safil Quick<sup>®</sup>. Aan de huidzijde worden verwondingen gehecht met een niet resorbeerbaar monofilament, bijvoorbeeld Ethilon<sup>®</sup>.

Schaafverwondingen in het gelaat behoeven niet te worden gehecht. Wel is het zaak, teneinde littekenvorming en blijvende verkleuring te voorkomen, deze verwondingen grondig te ontdoen van eventuele verontreiniging met asfalt- of gravelpartikels, zondig met een borstel en een milde zeepoplossing.

Intraoraal worden vaak letsels van de orale mucosa en/of de gingiva waargenomen. Beperkte letsels van de orale mucosa genezen vaak zonder behandeling en



**Afb. 3. Trauma van het bovenfront.**  
**a.** De tandfilm toont avulsie van gebitselement 21 en luxatie met glazuur-dentinefractuur van gebitselement 11. De extra-alveolaire periode bedroeg ongeveer 3 uur.  
**b.** Situatie na reponeren van gebitselement 21 en aanbrengen van een flexibele etsspalk. Er is sprake van een goede repositie.  
**c.** Situatie na 1 jaar. Evident is de forse externe vervangingsresorptie van gebitselement 21.

zonder complicaties. Alleen grote en vooral diepe slijmvliesverwondingen behoeven behandeling. De behandeling bestaat uit het primair sluiten van de wond met resorbeerbaar hechtmateriaal na reiniging met een fysiologische zoutoplossing onder lokale anesthesie.

Bij een combinatie van letsel van de weke delen met dentaal trauma kan beter eerst het dentale trauma worden behandeld om spanning op zojuist gehechte wondranden te vermijden.

### Wortelresorptie

Na een doorgemaakt dentoalveolair trauma, in het bijzonder na een avulsie en een luxatie, kan wortelresorptie optreden. Er wordt onderscheid gemaakt tussen interne en externe wortelresorptie. Externe wortelresorptie kan worden onderverdeeld in oppervlakte-, vervangings- en ontstekingsresorptie.

Oppervlakteresorptie is een reactie op lokale beschadiging van het parodontale ligament of cement als gevolg van het dentale trauma. Deze aandoening is zelflimiterend, herstelt vaak spontaan en behoeft derhalve geen behandeling.

Bij vervangingsresorptie is een directe verbinding tussen het bot en de wortel ontstaan. De wortel gaat deel uitmaken van de normale botfysiologie met osteoclasten- en osteoblastenactiviteit, waarbij de wortel wordt vervangen door bot. De parodontale spleet verdwijnt en de aandoening is progressief. Tot op heden bestaat voor deze vorm van resorptie geen behandeling (afb. 3c).

Ontstekingsresorptie wordt gekenmerkt door komvormige resorptie van cement en dentine samen met ontsteking van het nabijgelegen alveolaire bot. De ontstekingsresorptie heeft altijd een relatie met een necrotische pulpa en een geïnfecteerde pulpaholte. Er moet dan ook onmiddellijk een endodontische behandeling worden uitgevoerd. Bij gebitselementen met een niet afgevormde apex of bij gebitselementen met een wortelperforatie als gevolg van de resorptie dient tijdelijk calciumhydroxide te worden ingesloten. In het eerste geval om de afvorming van de apex te laten plaatsvinden en in het laatstgenoemde geval om de vorming van een harde weefsellaag op gang te brengen, waardoor de perforatie wordt afgesloten. Hierna kan een definitieve wortelkanaalvulling worden aangebracht. De prognose is meestal gunstig (Andreasen en Andreasen, 1994).

Interne wortelresorptie is een late en zeldzame bevinding die meestal optreedt bij gebitselementen met een wortelfractuur of bij geluxeerde gebitselementen. Röntgenologisch is er sprake van progressief verlies van tandmateriaal, soms ovaal van vorm. Als oorzaak wordt gedacht aan bacteriële irritatie vanuit het parodontale ligament via een accessoir wortelkanaal of via haarscheurtjes op cervicaal niveau. Een endodontische behandeling wordt bemoeilijkt door de vorm van de resorptieholte die een effectieve mechanische reiniging bemoeilijkt. Geadviseerd wordt tijdelijk cal-

ciumhydroxide in te sluiten om resten necrotisch weefsel op te lossen en een eventuele perforatie af te sluiten. Hiertoe dient de calciumhydroxide om de twee tot drie weken te worden vervangen. De prognose op lange termijn is onbekend.

Tijdelijke gebitselementen met resorptiekenmerken moeten worden geëxtraheerd.

### Wortelkanaalobliteratie

Obliteratie van het wortelkanaal treedt relatief frequent op na een luxatietrauma. In 13-16% van de gevallen kan op termijn een periapicale radiolucentie ontstaan (Andreasen en Andreasen, 1994). Hoewel in veel gevallen geen wortelkanaal op de röntgenopname zichtbaar was, bleek in 98% van de gevallen klinisch toch een wortelkanaal aanwezig te zijn dat kon worden gevuld en gevuld. Gezien de toch nog goede kans op genezing na late endodontische behandeling (80%) lijkt profylactische behandeling niet geïndiceerd (Andreasen en Andreasen, 1994).

### Nazorg

Iedere patiënt die is behandeld vanwege een dentoalveolair trauma moet regelmatig worden teruggezien voor klinische en röntgenologische controle, namelijk 1, 3, 6, 12 en 26 weken na het trauma en vervolgens tijdens de reguliere controles. Bij het klinische onderzoek in de nazorgfase moet in het bijzonder worden gelet op de kleur van het gebitselement, verhoogde mobiliteit, gevoeligheid bij percussie, de percussietoon, de vitaliteit en eventuele fistel- of pocketvorming. Bij ieder bezoek wordt in de regel een röntgenopname gemaakt om periapicale of periradiculaire afwijkingen vroegtijdig te kunnen opsporen en zo nodig te behandelen. Hiervan kan worden afgeweken bij letsels waarvan de kans op pulpanecrose relatief gering is, zoals bij glazuurinfracties, glazuurfracturen of ongecompliceerde glazuur-dentinefracturen.

Bij het verwijderen van een spalk – het tijdstip waarop dit gebeurt, is afhankelijk van het type trauma – is het raadzaam te beginnen met het losmaken van het getraumatiseerde gebitselement. Daarmee krijgt men al een indruk van de mobiliteit van dit gebitselement voordat de gehele spalk is verwijderd. Zodoende kan, bij gebleken verhoogde mobiliteit, worden besloten om de fixatieduur te verlengen door het gebitselement opnieuw met composiet aan de spalk vast te zetten.

### Epiloog

De gevolgen van een dentoalveolair trauma zijn vaak ernstig en blijvend van aard, tevens is de (juridische) nasleep vaak langdurig. Dit komt vooral omdat de prognose van getraumatiseerde gebitselementen vaak moeilijk is te voorspellen. Derhalve lijkt ook hier preventie de beste vorm van behandeling. Vooral kinderen



en jongvolwassenen worden getroffen door een dentoalveolair trauma bij sport en spel. Preventieve maatregelen kunnen bestaan uit het dragen van een helm, bijvoorbeeld bij skateboarden of crossfietsen, en van een gebitsbeschermer bij contactsporten (Bolhuis, 1999). Er bestaan verschillende soorten gebitsbeschermers, variërend van een geprefabriceerd model dat zich na verwarming in warm water vormt naar het model van de bovenkaak, tot een op maat vervaardigd model. Gedurende de wisselfase van het gebit zal het eerste model beter voldoen, terwijl daarna een op maat vervaardigd model meer bescherming biedt en daarmee de voorkeur geniet. Naast preventie lijkt ook voorlichting aan docenten en sportbegeleiders over hoe te handelen bij een dentoalveolair trauma, van groot belang om de schade bij bijvoorbeeld een avulsie te beperken.

## Literatuur

- ANDREASEN JO, ANDREASEN FM. Textbook and color atlas of traumatic injuries to the teeth. Copenhagen: Munksgaard, 1994.
- BECKING AC. Tetanusprofylaxe bij verwondingen. Richtlijnen voor de tandheelkundige praktijk. Ned Tijdschr Tandheelkd 1995; 102: 266-268.
- BOLHUIS JHA. Preventie van dentaal trauma. Ned Tijdschr Tandheelkd 1999; 106: 165-168.
- BOS RRM, SCHOEN PJ, JANSMA J, STEGENGA B. Traumatologie. In: Stegenga B, Vissink A, Bont LGM de. Mondziekten en kaakchirurgie. Assen: Van Gorcum, 2000.
- DEWHURST SN, MASON C, ROBERTS GJ. Emergency treatment of orofacial injuries: a review. Br J Oral Maxillofac Surg 1998; 36: 165-175.
- KENNY DJ, BARRETT EJ, CASA MJ. Avulsions and intrusions: the controversial displacement injuries. J Can Dent Assoc 2003; 69: 308-313.
- TROPE M. Clinical management of the avulsed tooth: present strategies and future directions. Dent Traumatol 2002; 18: 1-11.
- VISSINK A, BOS RRM. Maxillofaciale traumata. Hoe te handelen? Ned Tijdschr Tandheelkd 1997; 104: 410-413.
- WILLEMSSEN WL, MEER WJ VAN DER. Reparatie en revisie 4. Gebarsten gebitselement: diagnostiek en behandeling. Ned Tijdschr Tandheelkd 2001; 108: 170-172.

## Dentoalveolar traumatology

The dentist will be confronted unexpectedly with a dentoalveolar trauma patient. This patient has to be seen immediately and has to be treated adequately. The risk of overlooking trauma-related signs when examining these patients, can be minimized by following a strict protocol. This article describes a protocol for examination and treatment of a patient with a dentoalveolar trauma. The prognosis after treatment of the trauma is discussed. Also some recommendations regarding aftercare and prevention are presented

## Summary

### Key words:

- Oral and maxillofacial surgery
- Dentoalveolar trauma