

University of Groningen

Prothetisch concept bij implanteren in de geresorbeerde edentate bovenkaak.

Reintsema, H.; van Oort, R. P.; Raghoobar, G. M.

Published in:
 Nederlands tijdschrift voor tandheelkunde

IMPORTANT NOTE: You are advised to consult the publisher's version (publisher's PDF) if you wish to cite from it. Please check the document version below.

Document Version
 Publisher's PDF, also known as Version of record

Publication date:
 1997

[Link to publication in University of Groningen/UMCG research database](#)

Citation for published version (APA):

Reintsema, H., van Oort, R. P., & Raghoobar, G. M. (1997). Prothetisch concept bij implanteren in de geresorbeerde edentate bovenkaak. *Nederlands tijdschrift voor tandheelkunde*, 104(7), 277-279.
<https://www.scopus.com/record/display.uri?eid=2-s2.0-0031176919&origin=inward&txGid=bb062d5c772f7b7debf171682f9f4452>

Copyright

Other than for strictly personal use, it is not permitted to download or to forward/distribute the text or part of it without the consent of the author(s) and/or copyright holder(s), unless the work is under an open content license (like Creative Commons).

The publication may also be distributed here under the terms of Article 25fa of the Dutch Copyright Act, indicated by the "Taverne" license. More information can be found on the University of Groningen website: <https://www.rug.nl/library/open-access/self-archiving-pure/taverne-amendment>.

Take-down policy

If you believe that this document breaches copyright please contact us providing details, and we will remove access to the work immediately and investigate your claim.

Downloaded from the University of Groningen/UMCG research database (Pure): <http://www.rug.nl/research/portal>. For technical reasons the number of authors shown on this cover page is limited to 10 maximum.

Prothetisch concept bij implanteren in de geresorbeerde edentate bovenkaak

H. Reintsema
R.P. van Oort
G.M. Raghoobar

Samenvatting. Voor de implantologische behandeling van de (sterk) geresorbeerde bovenkaak is de toepassing van uitneembare prothetische constructies noodzakelijk voor de juiste lipsteun, de spraak en de reinigingsmogelijkheden. Voor een goede prognose van de implantaten is grote rigiditeit van de suprastructuur noodzakelijk, waardoor een optimale krachtenverdeling kan worden bereikt. Een prothetisch concept waarbij gebruikgemaakt wordt van een dubbelconstructie, bestaande uit een gegoten en gefreesde mesostructuur op de implantaten, met daaroverheen een deels gegoten, uitneembare prothetische voorziening waarop de kunstelementen worden bevestigd, voldoet hieraan. Vastgesteld wordt dat een strikt behandelingsprotocol een absolute voorwaarde is voor een goed en voorspelbaar resultaat.

REINTSEMA H, OORT RP VAN, RAGHOEBAR GM. Prothetisch concept bij implanteren in de geresorbeerde edentate bovenkaak. Ned Tijdschr Tandheelkd 1997; 104: 277-9.

Uit de afdeling Mondziekten,
Kaakchirurgie en Bijzondere
Tandheelkunde van het Academisch
Ziekenhuis te Groningen.

Trefwoorden: Implantologie –
Bovenkaak – Overkappingsprothese

Datum van acceptatie: 27 mei 1997.

Adres: Dr. H. Reintsema,
AZ Groningen,
postbus 30.001,
9700 RB Groningen.

1 Inleiding

Voortvloeiend uit het succes van implantologische behandelingen in de onderkaak werd enkele jaren geleden ook de vraag naar dergelijke behandelingen in de bovenkaak groter. Ondanks de grote verschillen tussen de anatomische situatie in de onder- en bovenkaak werden de bestaande behandelconcepten voor de onderkaak nagenoeg onveranderd in de bovenkaak toegepast. De anatomische beperkingen kunnen, zoals in de bijdragen van Slagter et al. en Raghoobar et al. elders in dit nummer wordt uiteengezet, gecorrigeerd worden door sinusbodempverhoging en botaugmentatie.¹ Desondanks blijken mislukkingen en complicaties in de bovenkaak vaker voor te komen dan in de onderkaak.²⁻⁷ Hiervoor wordt vooral de slechtere botconditie in de bovenkaak verantwoordelijk gehouden (zie bijdrage van Naert elders in dit nummer). Dat hiermee het verlies van implantaten gepaard gaat, is derhalve te begrijpen. De gerapporteerde problemen na het plaatsen van de prothese roepen echter de vraag op of de gangbare prothetische concepten voor de onderkaak wel zonder meer in de bovenkaak toegepast kunnen worden.

Door gebruikers van het Brånemark-systeem is vanouds het concept van de vaste brugconstructie gepropageerd. De overkappingsprothese werd alleen voor die gevallen gereserveerd waar een vaste voorziening niet mogelijk was. Pas later werd door anderen het concept ontwikkeld voor het toepassen van een overkappingsprothese. Vooral in de sterk geresorbeerde bovenkaak biedt dit concept voordelen, onder andere voor de esthetiek (lipvulling, zichtbaarheid abutments), de spraak en de reinigingsmogelijkheden.⁸ In de literatuur wordt echter weinig aandacht aan dit onderwerp besteed. Er wordt vooral gerapporteerd over de implantologische procedures en de evaluaties daarvan zonder de eventuele invloed van de prothetische constructie in acht te nemen. In dit artikel zal nader ingegaan worden op het concept zoals dat in het Academisch Ziekenhuis Groningen in de loop der jaren is ontwikkeld.

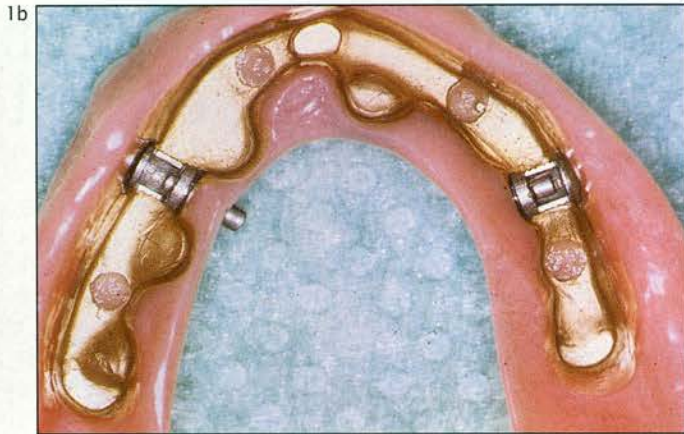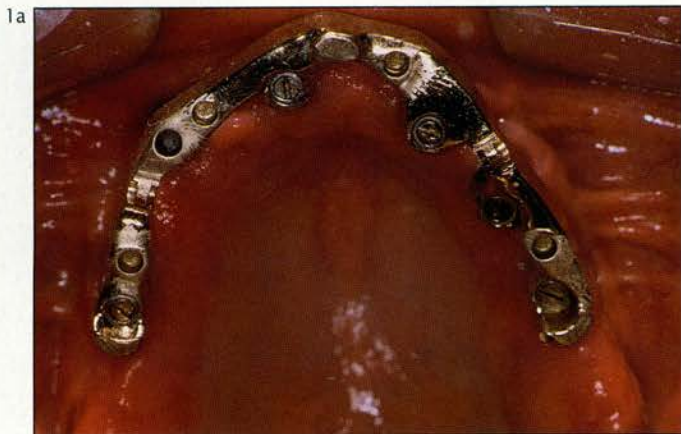2 Het 'Gronings' concept

De eerste edentate patiënten die vanaf 1985 implantaten in de bovenkaak kregen, werden volgens de 'gangbare' concepten van de edentate onderkaak behandeld. De implantaten werden daar geplaatst waar mogelijk en de prothetische constructie werd erop aangepast. Veelal werd een overkappingspro-

these op enkele implantaten met een simpele staafconstructie vervaardigd of de implantaten werden van solitaire attachments voorzien. Bij evaluatie bleek dat naast verlies van enkele implantaten met solitaire attachments veelvuldig progressief botverlies rond de implantaten optrad. Aangenomen werd dat vooral de belasting van de individuele implantaten te hoog was, in elk geval voor de behandelaars onvoldoende beheersbaar. Vanaf 1990 wordt daarom een ander behandelingsconcept toegepast met als uitgangspunt een optimale implantaatbotbelasting door het toepassen van een zo star mogelijke constructie. Hierdoor worden de krachten op de constructie maximaal verdeeld.

Bij de uitvoering werd gekozen voor een dubbelconstructie, bestaande uit een gegoten en gefreesde mesostructuur bevestigd op de implantaten, met daaroverheen een secundair, deels gegoten, uitneembare prothetische constructie waarop de kunstelementen worden bevestigd.⁹⁻¹² De constructie voorziet in een scheiding tussen de onderdelen van de constructie die zorgen voor stabiliteit, steun en retentie (afb. 1). Door deze functies bewust uit elkaar te halen wordt voorkomen dat vooral de retentieve delen te veel belast worden en snel slijtage vertonen. Door de vormgeving van de mesostructuur wordt een optimale rigiditeit van de constructie bereikt; de goede pasvorm en de verankering van de prothetische constructie op de mesostructuur zorgt voor een volledig implantaatgedragen constructie met een star karakter.

Wezenlijk voor het succes is daarnaast de optimale spreiding en de positionering van de implantaten. Een proefopstelling is noodzakelijk om dit vast te leggen in relatie tot de antagonistische tandboog. Esthetische, fonetische en functionele aspecten kunnen hierbij worden betrokken. Vaak wordt de mesostructuur in een afzonderlijk linker en een rechter deel opgebouwd, niet alleen omdat er dan in het front meer ruimte aanwezig is voor een optimaal esthetisch en fonetisch resultaat, vooral bij beperkte intermaxillaire ruimte, maar ook omdat zo gemakkelijker een goede passieve pasvorm van de constructie wordt verkregen. De delen steunen dan in principe op minimaal drie implantaten, geplaatst in de regio van de oorspronkelijke cuspidaat tot en met de eerste molaar (afb. 2). Dat betekent dat er geen implantaten in de frontregio worden opgesteld tenzij de patiënt een klasse III-kaakrelatie heeft of er anderszins een ongunstige occlusale belasting op zou treden als niet ook in de incisiefstreek wordt geïmplanteerd. De links-rechtsverbinding wordt in principe via de gegoten overstructuur tot stand gebracht. Voor de retentie wordt, in ieder geval



Afb. 1. Een gefreesde mesostructuur (1a), plus bijbehorende prothetische constructie (1b) op de implantaten in de edentaten bovenkaak. Er zijn drie steunpunten te onderscheiden (één in het front en twee dorsaal) waarop de overkappingsprothese stabiel kan afsteunen. Via de laterale wanden van de structuur, die onder de 4° zijn gefreesd, vindt de gegoten constructie horizontale stabiliteit. De retentie wordt verkregen via twee grendels (MK-1®) die tussen de steunpunten zijn geplaatst voor mechanische bescherming.

initieel, bij voorkeur gebruikgemaakt van een grendelsysteem om ongewenste krachten bij het uitnemen tegen te gaan. Andere attachments, zoals drukknoppen, voldoen echter ook goed.

3 Het behandelingsprotocol

Om de behandeling zo voorspelbaar mogelijk te laten verlopen, is het essentieel dat volgens een vast protocol wordt gewerkt. In een dergelijk protocol zijn de volgende behandelingsonderdelen te onderscheiden:

Prechirurgisch: 1. het multidisciplinair onderzoek (anamnese, intra- en extraoraal, en röntgenologisch onderzoek); 2. de proefopstelling; 3. het operatiesjabloon ten behoeve van de locatie van bottransplantaties; en 4. het operatiesjabloon ten behoeve van het plaatsen van de implantaten

Chirurgisch: 1. de diverse chirurgische technieken, inclusief de bottransplantaties en de controles; 2. het plaatsen van de implantaten (1e-fase chirurgie) met controles; 3. de abutmentoperatie (2e-fase chirurgie) met controles.

Postchirurgisch: 1. de definitieve abutmentkeuze en afdrukprocedures. 2. het vastleggen van de intermaxillaire relatie; 3. het controleren van de prothese-opstelling; 4. het ontwerpen van de mesostructuur: bepaling van de positie van de steunpunten, keuze van aard retentie, contourering bar in verband met reiniging; 5. de klinische controle van de pasvorm van de

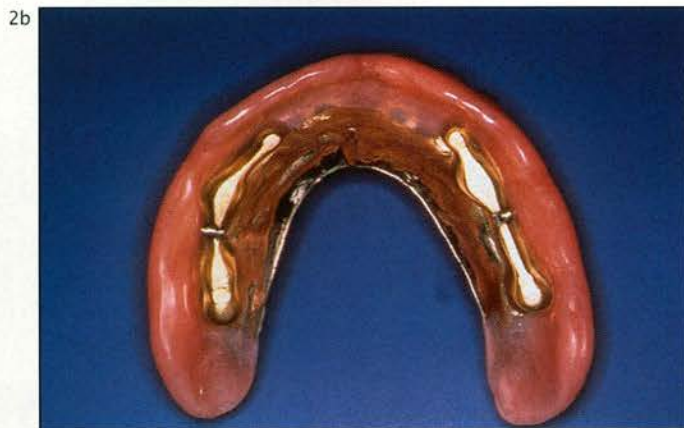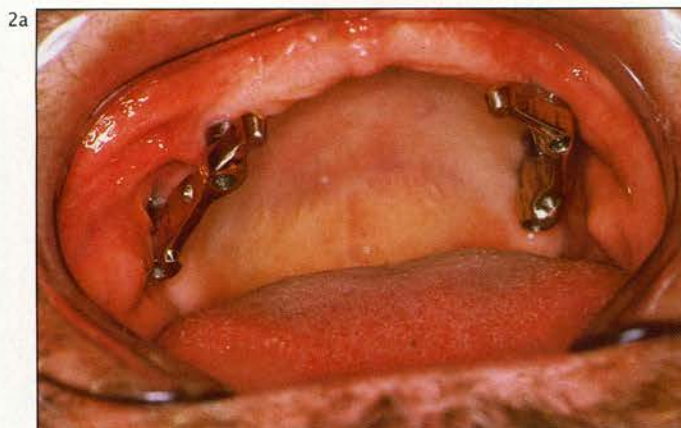
mesostructuur; 6. de vervaardiging van de prothetische constructie, inclusief de overkappingsprothese; 7. het plaatsen van de mesostructuur en de prothetische constructie; 8. de nazorg.

4 Tot slot

Ofschoon langetermijnonderzoek de waarde van het gepresenteerde concept voor de implantologische behandeling van de sterk geresorbeerde edentate bovenkaak nog moet bewijzen, zijn de resultaten tot op heden zeer bemoedigend. Implantaatverlies is na vervaardiging van het hierboven beschreven type overkappingsprothese tot op heden nauwelijks opgetreden. Na vervanging van eerder vervaardigde, minder rigide staafconstructies door dit type suprastructuur lijkt de progressieve botresorptie zich te stabiliseren.

Evaluatie van 42 over de periode van 1990-1995 aldus behandelde patiënten (gemiddelde evaluatietijd 25 maanden), bij wie 262 implantaten werden geplaatst in de bovenkaak, liet een verlies zien van 1 implantaat na ruim 2 jaar belasting en 3 implantaten binnen 2 maanden na prothetische belasting. Daarentegen trad een verlies van 24 implantaten op gedurende de inhelingsfase. Een minimum aantal van 6 implantaten voor dergelijke constructies lijkt daarom noodzakelijk. Nadere evaluatie zal de waarde van het concept moeten aantonen.

Afb. 2. Een tweedelige mesostructuur (2a) plus bijbehorende constructie (2b). Hetzelfde principe van scheiding tussen stabiliteit, steun en retentie is ook hier toegepast. De constructie zorgt voor de verbinding van de linker en rechter mesostructuur in functie. In het front blijft voldoende ruimte voor een esthetisch, fonetisch en functioneel verantwoorde opstelling over.



Literatuur

- 1 Tolman DE. Reconstructive procedures with endosseous implants in grafted bone: A review of the literature. *Int J Oral Maxillofac Implants* 1995; 10: 275-94.
- 2 Åstrand P, Nord PG, Brånemark PI. Titanium implants and onlay bone grafts to the atrophic edentulous maxilla. A 3-year longitudinal study. *Int J Oral Maxillofac Surg* 1996; 25: 25-9.
- 3 Hürzeler MB, Kirsch A, Ackermann KL, Quinones CR. Reconstruction of the severely resorbed maxilla with dental implants in the augmented maxillary sinus: A 5-year clinical investigation. *Int J Oral Maxillofac Implants* 1996; 11: 466-75.
- 4 Hutton JE, Heath MR, Chai JY, et al. Factors related to success and failure rates at 3-year follow-up in a multicenter study of overdentures supported by Brånemark implants. *Int J Oral Maxillofac Implants* 1995; 10: 33-42.
- 5 Jemt T, Lekholm U. Implant treatment in edentulous maxillae: A 5-year follow-up report on patients with different degrees of jaw resorption. *Int J Oral Maxillofac Implants* 1995; 10: 303-11.
- 6 Jemt T, Harnett J, Heath MR, et al. A 5-year prospective multicenter follow-up report on overdentures supported by osseointegrated implants. *Int J Oral Maxillofac Implants* 1996; 11: 291-8.
- 7 Palmqvist S, Sondell K, Swartz B. Implant-supported maxillary overdentures: outcome in planned and emergency cases. *Int J Oral Maxillofac Implants* 1994; 9: 184-90.
- 8 Desjardins RP. Prosthesis design for osseointegrated implants in the edentulous maxilla. *Int J Oral Maxillofac Implants* 1992; 7: 311-20.
- 9 Behaeghel D. De tandtechnische kant bij problemen met suprastructuren. *NVG-bulletin* 1991; 9: 15-8.
- 10 Lothigius E, Smedberg JI, De Buck V, Nilner K. A new design for a hybrid prosthesis supported by osseointegrated implants: 1. Technical aspects. *Int J Oral Maxillofac Implants* 1991; 6: 80-6.
- 11 Salinas TJ, Finger IM, Thaler JJ, II, Clark RS. Spark erosion implant-supported overdentures: clinical and laboratory techniques. *Implant Dent* 1992; 1: 246-51.
- 12 Roedel NB van. Prosthesis fabrication using electrical discharge machining. *Int J Oral Maxillofac Implants* 1992; 7: 56-61.

Summary

A PROSTHODONTIC CONCEPT USING IMPLANTS IN THE ATROPHIC EDENTULOUS MAXILLA

Key words: Dental implants – Maxilla – Overdenture

For the treatment of the atrophic edentulous maxilla implant supported overdentures provide the opportunity to obtain proper lip support, speech and cleanliness. A superstructure with high rigidity is needed for an optimal distribution of occlusal loading, to ensure good prognosis for implant survival. A prosthodontic concept using a hybrid construction meets these criteria. It consists of a cast and precision-milled mesostructure fixed to the implants, over which that a removable cast prosthodontic device is placed to which the teeth are attached. It is essential to follow a strict treatment protocol to obtain a good and predictable result.