

University of Groningen

**Nabezwaren en complicaties na verwijdering van de derde molaar in de onderkaak. Een prospectief klinisch onderzoek.**

Schoen, P. J.; Hulshoff, A. C.; Raghoobar, G. M.; Stegenga, B.; de Bont, L. G.

*Published in:*  
 Nederlands tijdschrift voor tandheelkunde

**IMPORTANT NOTE: You are advised to consult the publisher's version (publisher's PDF) if you wish to cite from it. Please check the document version below.**

*Document Version*  
 Publisher's PDF, also known as Version of record

*Publication date:*  
 1998

[Link to publication in University of Groningen/UMCG research database](#)

*Citation for published version (APA):*

Schoen, P. J., Hulshoff, A. C., Raghoobar, G. M., Stegenga, B., & de Bont, L. G. (1998). Nabezwaren en complicaties na verwijdering van de derde molaar in de onderkaak. Een prospectief klinisch onderzoek. *Nederlands tijdschrift voor tandheelkunde*, 105(5), 170-173.

<https://www.scopus.com/record/display.uri?eid=2-s2.0-0032073321&origin=inward&txGid=7db6214c4bcf9d16c5b910581f17b6ab>

**Copyright**

Other than for strictly personal use, it is not permitted to download or to forward/distribute the text or part of it without the consent of the author(s) and/or copyright holder(s), unless the work is under an open content license (like Creative Commons).

The publication may also be distributed here under the terms of Article 25fa of the Dutch Copyright Act, indicated by the "Taverne" license. More information can be found on the University of Groningen website: <https://www.rug.nl/library/open-access/self-archiving-pure/taverne-amendment>.

**Take-down policy**

If you believe that this document breaches copyright please contact us providing details, and we will remove access to the work immediately and investigate your claim.

Downloaded from the University of Groningen/UMCG research database (Pure): <http://www.rug.nl/research/portal>. For technical reasons the number of authors shown on this cover page is limited to 10 maximum.

# Nabezwaren en complicaties na verwijdering van de derde molaar in de onderkaak

## Een prospectief klinisch onderzoek

### Samenvatting

**DOEL.** Het optreden van nabezwaren en complicaties als gevolg van verwijdering van de derde molaar in de onderkaak en de invloed daarvan op het dagelijks functioneren van de patiënt te evalueren gedurende de eerste 7 dagen na de ingreep.

**OPZET.** Prospectief, klinisch.

**PLAATS.** Afdeling Mondziekten, Kaakchirurgie en Bijzondere Tandheelkunde van het Academisch Ziekenhuis te Groningen.

**METHODE.** Patiënten, verwezen voor verwijdering van alleen een derde molaar in de onderkaak, werden gevraagd een week na de ingreep voor controle terug te komen en dagelijks het aantal pijnstillers, de duur van de pijn en de pijnintensiteit te noteren.

**RESULTATEN.** Bij 12% van de patiënten werden complicaties gezien. De meeste hinder van de pijn werd gedurende de eerste 4 dagen ervaren. In geval van complicaties werd meer en langduriger pijnstillende medicatie gebruikt en werd vaker andere dan de voorgeschreven medicatie gebruikt. Het werkverzuim bedroeg gemiddeld 1,5 dag.

**CONCLUSIE.** Deze 'routine' ingreep kan leiden tot nabezwaren die het functioneren van de patiënt gedurende enkele dagen beïnvloeden. Bij ruim 10% van de patiënten zijn complicaties te verwachten die leiden tot meer en langduriger pijnklachten en hinder bij het dagelijks functioneren.

SCHOEN PJ, HULSHOFF AC, RAGHOEBAR GM, STEGENGA B, BONT LGM DE. Nabezwaren en complicaties na verwijdering van de derde molaar in de onderkaak. Een prospectief klinisch onderzoek. *Ned Tijdschr Tandheelkd* 1998; 105: 170-173.

P.J. Schoen  
A.C. Hulshoff  
G.M. Raghoebar  
B. Stegenga  
L.G.M. de Bont

Uit de afdeling Mondziekten,  
Kaakchirurgie en Bijzondere  
Tandheelkunde van het Academisch  
Ziekenhuis te Groningen.

Trefwoorden: Mondziekten en  
kaakchirurgie – Verstandskiezen

Datum van acceptatie: 11 februari 1998.

Adres: P.J. Schoen,  
AZ Groningen,  
postbus 30.001,  
9700 RB Groningen.

## 1 Inleiding

Het verwijderen van de derde molaar in de onderkaak is één van de meest frequent uitgevoerde ingrepen in de dento-alveolaire chirurgie. Behalve nabezwaren als pijn en zwelling treden in 4 tot 11 procent van de gevallen complicaties op zoals trismus, gestoorde wondgenezing, alveolitis, abscesvorming en sensibiliteitsstoornissen (Goldberg *et al*, 1985; Osborn *et al*, 1985; Al-Khateeb *et al*, 1991; Herpey en Goupil, 1991; Oikarinen en Rasanen, 1991; Larsen, 1992; Chiapasco *et al*, 1993; De Boer *et al*, 1995;).

Nabezwaren en complicaties van het verwijderen van verstandskiezen kunnen van invloed zijn op het dagelijks functioneren van de patiënt. Door pijn en eventueel optredende koorts kan de patiënt zich ziek voelen en genoodzaakt zijn het bed te houden. Uit een prospectief onderzoek bleek 42,4% van de patiënten zich ziek te hebben gevoeld na verwijdering van de derde molaar in de onderkaak; meer dan de helft (54,7%) had enige dagen (gemiddeld 2,5 dag) niet gewerkt (Van Gool, 1975).

Uit een eerder door ons verricht retrospectief onderzoek kwam naar voren dat 10,5% van de geopereerde patiënten wegens complicaties werd teruggezien (De Boer *et al*, 1995). Direct samenhangend met de retrospectieve aard van dit onderzoek kon niet betrouwbaar worden bepaald of en in welke mate de patiënten die niet werden teruggezien complicaties hebben gehad. Bovendien kunnen patiënten zich daarvoor ook bij de tandarts of de huisarts hebben gemeld.

Het doel van dit onderzoek was prospectief het optreden van nabezwaren en complicaties als gevolg van verwijdering van de derde molaar in de onderkaak en de invloed daarvan op het dagelijks functioneren van de patiënt te evalueren gedurende de eerste 7 dagen na de ingreep.

## 2 Materiaal en methode

### 2.1 Patiënten

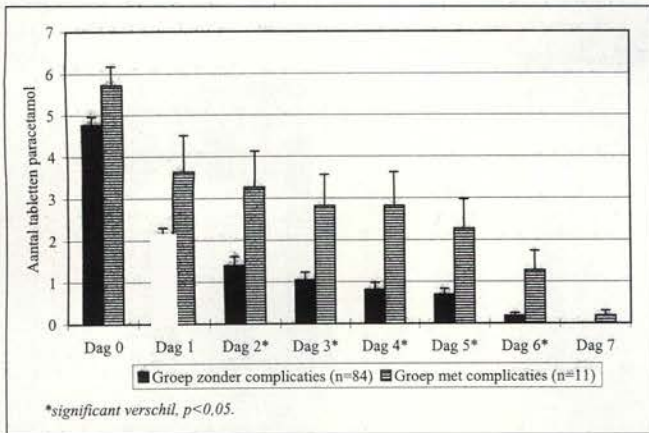
In de onderzoeksperiode voldeden 33 mannen en 62 vrouwen (gemiddelde leeftijd 23,9 jaar; s.d. 4,3) aan de volgende, vooraf vastgestelde, inclusiecriteria:

- Verwezen voor verwijdering van alleen een derde molaar in de onderkaak naar de kliniek voor Mondziekten, Kaakchirurgie en Bijzondere Tandheelkunde (Academisch Ziekenhuis, Groningen). Patiënten bij wie tevens een derde molaar in de bovenkaak moest worden verwijderd of een andere chirurgische ingreep moest worden uitgevoerd vielen buiten dit onderzoek.
- Afspraak voor verwijdering van de derde molaar tussen 8 en 12 uur 's ochtends.
- Niet ouder dan 35 jaar.
- Geen afwijkingen van de algemene gezondheid
- Geen gebruik van medicatie behoudens eventuele orale anticonceptiva.
- Bereid te zijn een week na de ingreep voor controle terug te komen en een 'informed consent' voor deelname aan het onderzoek te ondertekenen.

### 2.2 Procedure

Voorafgaand aan de ingreep werd de patiënt geïnformeerd over de operatieprocedure en de mogelijke risico's, zoals zenuwbeschadiging in geval van een nauwe relatie van de derde molaar met de n. alveolaris inferior. De maximale interincisaalafstand ter plaatse van de 11-41 werd, als maat voor de functionele mondopening, tweemaal met een schuifmaat





Afb. 1. Dagelijks gebruikte pijnmedicatie (tabletten paracetamol 500 mg per dag) door patiënten met en zonder complicaties na verwijdering van de derde molaar in de onderkaak.

gemeten, waarna de grootste van deze twee metingen (in millimeters) werd vastgelegd. Na toediening van mandibulaire geleidingsanesthesie en buccale infiltratieanesthesie (Ultracaine D-S ForteR®, Hoechst) werd de derde molaar lege artis verwijderd, waarna de wond zorgvuldig werd gespoeld met fysiologisch zout alvorens het mucoperiost te repositioneren en te hechten met catgut (Boering *et al*, 1993).

Direct na de ingreep werd de patiënt volgens een gestandaardiseerde instructie door de operateur geïnformeerd over de mogelijke nabezwaren. Als analgeticum werd paracetamol voorgeschreven. De patiënt werd geïnstrueerd 1 uur na de ingreep te starten met 1000 mg, vervolgens gedurende de eerste dag iedere 4 uur 500 mg en de volgende dagen pijnstilling naar behoefte te gebruiken (doch maximaal 3000 mg per dag). Bovendien werd een voorlichtingsfolder betreffende de te verwachten nabezwaren meegegeven aan de patiënt. De patiënten werden geïnstrueerd bij klachten contact op te nemen met de polikliniek en niet de eigen tandarts of huisarts te consulteren.

Iedere patiënt werd verzocht dagelijks het aantal gebruikte pijnstillers, de duur van de pijn (in uren) en de pijnintensiteit (op een visueel analoge schaal (VAS) van 0-100 mm) vast te leggen en de mate van hinder door de pijn bij het werk of de dagelijkse bezigheden en eventuele problemen bij het kauwen van hard en zacht voedsel middels een dagelijkse vragenlijst te scoren.

Zeven dagen na de ingreep werden de patiënten teruggezien, waarbij de ingevulde vragenlijsten werden ingenomen. De maximale mondopening werd opnieuw (op dezelfde wijze als eerder beschreven) gemeten en eventuele subjectieve sensibiliteitsveranderingen werden vastgelegd. Tevens werd gevraagd of in de week na verwijdering van de derde molaar andere dan de voorgeschreven pijnstillers werden gebruikt. Bovendien werd met behulp van een tweede vragenlijst de uitgevoerde 'arbeid' (betaald werk, vrijwilligerswerk, studie en andere dagelijkse bezigheden behoudens hobbies) gedurende de week na de ingreep vastgelegd. De patiënt werd ontslagen als sprake was van een normale wondgenezing, complicaties werden lege artis behandeld.

### 2.3 Analyse

Verschillen tussen continue variabelen werden geanalyseerd met de Student t-toets en een eventueel verband tussen kwalitatieve variabelen werd getoetst met behulp van de Chi-kwadraattoets; zo nodig werd de continuïteitscorrectie van Yates toegepast. In beide gevallen werd als significantieniveau  $\alpha = 0,05$  gekozen.

Tabel 1. Complicaties na het verwijderen van derde molaren in de onderkaak.

Complicaties	n	% totaal
Geen	84	88,4
Gestoorde wondgenezing	6	6,3
Alveolitis	3	3,2
Hypo-esthesie	2	2,1
Totaal	95	100

### 3 Resultaten

Na verwijdering van de derde molaar in de onderkaak traden in 11 gevallen (12%) complicaties op (tab. 1). Bij geen van de patiënten kwamen twee of meer complicaties voor. Zes van de 11 patiënten met complicaties kwamen op eigen initiatief eerder retour. Met betrekking tot het optreden van complicaties bestond geen verschil tussen mannen en vrouwen ( $X^2 = 1,47$ ;  $df = 1$ ;  $p > 0,05$ ).

Pre-operatief was de gemiddelde mondopening 48,7 mm (s.d. 7,2). Eén week na de ingreep was de mondopening sterker afgenomen ( $t = 3,09$ ;  $df = 93$ ;  $p < 0,05$ ) bij patiënten met complicaties (gemiddeld 35,0 mm (s.d. 10,9)) dan bij patiënten zonder complicaties (43,8 mm (s.d. 8,6)).

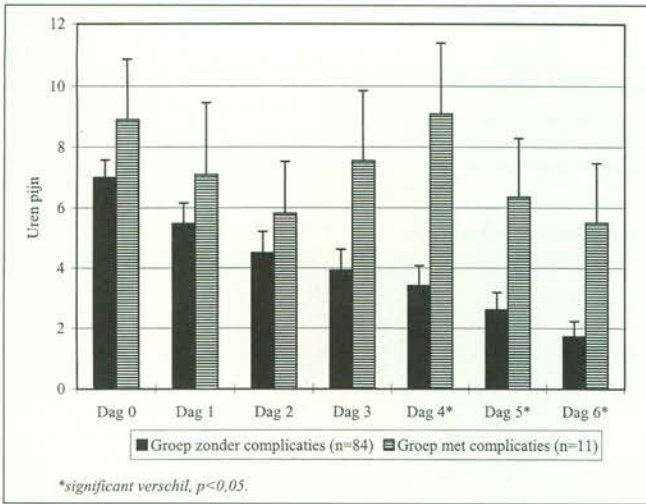
De patiënten zonder complicaties gebruikten gedurende de eerste week na verwijdering van de derde molaar gemiddeld 11 tabletten (s.d. 8,3) paracetamol om de postoperatieve pijn te onderdrukken. Dit was significant ( $t = 2,74$ ;  $df = 93$ ;  $p < 0,05$ ) minder dan de patiënten met complicaties (gemiddeld 22,0 tabletten; s.d. 12,9). De patiënten met complicaties gebruikten langer en meer tabletten per dag dan de patiënten zonder complicaties (afb. 1). Vrouwen gebruikten gemiddeld meer pijnstillers dan mannen, respectievelijk gemiddeld 14,0 en 9,2 tabletten ( $t = 2,53$ ;  $df = 93$ ;  $p < 0,05$ ).

Vrijwel alle patiënten (92%) gebruikten alleen paracetamol als pijnmedicatie. De overige patiënten gebruikten geen medicatie of naast paracetamol nog andere pijnmedicatie. Het gebruik van een andere dan de voorgeschreven medicatie bleek samen te hangen met het optreden van complicaties ( $X^2 = 13,10$ ;  $df = 1$ ;  $p < 0,05$ ). De patiënten met alveolitis bleken alledrie andere dan de voorgeschreven pijnmedicatie te hebben gebruikt.

Op de dag van operatie duurde de pijn gemiddeld 7,2 uur (s.d. 5,4). Vanaf de vierde postoperatieve dag ervoeren de patiënten met complicaties significant meer pijn dan de patiënten zonder complicaties ( $p < 0,05$ ) (afb. 2). De pijnintensiteit was eveneens vanaf de vierde dag significant hoger in de complicatiegroep ( $p < 0,05$ ) (afb. 3). Ook ondervonden de patiënten met complicaties vanaf de vierde dag na de ingreep significant meer hinder van de pijn bij het gebruik van de onderkaak dan patiënten zonder complicaties ( $p < 0,05$ ). Vooral het kauwen van hard voedsel werd bemoeilijkt door de postoperatieve pijn.

Een zonder complicaties verwijderde derde molaar in de onderkaak leidde gemiddeld tot 1,3 dagen (s.d. 1,6) werkverzuim vanwege de nabezwaren. Het werkverzuim bij patiënten met postoperatieve complicaties bedroeg gemiddeld 2,3 dagen (s.d. 2,0) en was niet significant hoger dan bij patiënten zonder complicaties ( $t = 1,76$ ;  $df = 93$ ;  $p > 0,05$ ). Patiënten die ondanks de nabezwaren toch hadden gewerkt, schatten hun werkefficiëntie lager in, namelijk 55% in de groep zonder complicaties en 74% in de groep met complicaties ( $t = 1,99$ ;  $df = 93$ ;  $p = 0,05$ ).





Afb. 2. Duur van de pijn ervaren door patiënten met en zonder complicaties na verwijdering van de derde molaar in de onderkaak.

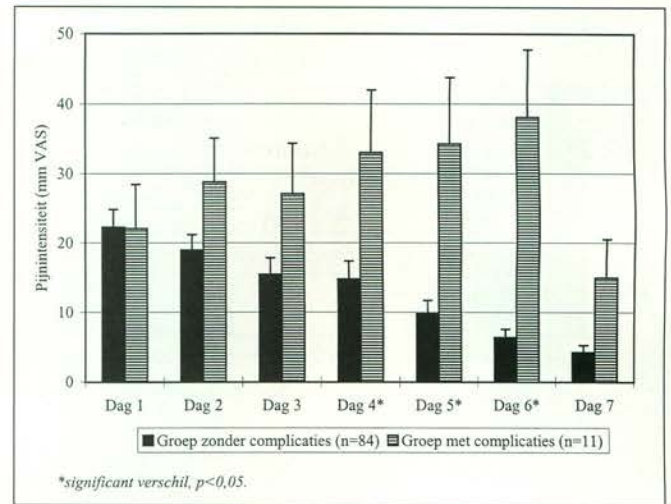
#### 4 Discussie

In dit prospectieve onderzoek bleek verwijdering van de derde molaar in de onderkaak bij 12% van de patiënten tot complicaties te leiden. Dit percentage is vergelijkbaar met een eerder in onze kliniek verricht retrospectief onderzoek (11%) (De Boer *et al.*, 1995). Dit vergelijkbare percentage tussen het retrospectieve en het prospectieve onderzoek geeft aanleiding te veronderstellen dat patiënten, wanneer complicaties optreden, geneigd zijn contact op te nemen met de behandelaar en niet zelf gaan 'dokteren' of zich vervoegen bij de huisarts en de tandarts. Verder is het opvallend dat in dit onderzoek bij geen van de patiënten twee of meer complicaties werden gezien; waarschijnlijk heeft dit te maken met de relatief kleine onderzoekspopulatie.

Hoewel tussen patiënten met en zonder complicaties een significant verschil in mondopening bleek te bestaan, was trismus voor geen van de patiënten een reden om eerder naar de polikliniek te komen. Klaarblijkelijk wordt een beperkte mondopening beschouwd als een normaal nabezwaar en niet als alarmteken waarover men (eerder) contact opneemt met de behandelaar. Mogelijk hangt dit ook samen met de zowel mondelinge als schriftelijke informatie over de nabezwaren, die alle patiënten hadden gekregen.

Bij de twee patiënten met een hypo-esthesie van de n. alveolaris inferior bleek de derde molaar röntgenologisch een nauwe relatie te vertonen met het verloop van de zenuw; de sensibiliteit was na 4 weken geheel hersteld. In totaal werd bij 25 patiënten op grond van de röntgenfoto een nauwe relatie vermoed tussen de derde molaar en de n. alveolaris inferior, maar bij deze patiënten leidde dit echter niet tot schade bij de verwijdering van de derde molaar. Hoewel het kleine aantal geen verstrekkende conclusies toelaat is het, gezien van de ernst van deze complicatie, gewenst de patiënt over deze mogelijke complicatie te informeren. Gelukkig is het optreden van een hypo-esthesie na het verwijderen van de derde molaar in de onderkaak meestal van tijdelijke aard (Osborn *et al.*, 1985).

In de meeste gevallen ging het optreden van complicaties gepaard met (veel) pijn, hetgeen zich onder meer uitte in het gebruik van meer pijnstillers en in het op eigen initiatief wijzigen van de pijnmedicatie. Ondanks de instructie om bij klachten contact op te nemen en geen andere dan de voorgeschreven medicatie te gebruiken, bleken na een week toch andere pijnstillers te zijn genomen. Geen van de patiënten, bij wie zich een alveolitis ontwikkelde, ondervond voldoende pijn-



Afb. 3. Pijnintensiteit (mm VAS) ervaren door patiënten met en zonder complicaties na verwijdering van de derde molaar in de onderkaak.

verlichting van paracetamol; volgens de ervaring van deze patiënten bleek een Non-Steroid Anti Inflammatory Drug (NSAID) de pijnklachten beter te bestrijden.

Het optreden van verschillen in duur en intensiteit van de pijn tussen de groepen met en zonder complicaties vanaf de vierde postoperatieve dag is opvallend. Dit zou kunnen aangeven dat de nabezwaren na de derde dag verminderen, terwijl in geval van complicaties de klachten langer aanhouden. De geleidelijke afname van het aantal gebruikte tabletten per dag in beide groepen zou erop kunnen duiden dat de pijnklachten ook bij patiënten met complicaties geleidelijk afnemen, zij het minder snel dan bij patiënten zonder complicaties.

In de literatuur bestaat geen overeenstemming over de invloed van de sexe bij het optreden van nabezwaren of complicaties na het verwijderen van de derde molaar in de onderkaak. In een prospectief onderzoek vond Larsen (1992) geen verschil tussen mannen en vrouwen betreffende de kans op het ontwikkelen van een alveolitis. Ook De Boer *et al.* (1995) vonden geen verschil tussen mannen en vrouwen met betrekking tot de kans op het ontwikkelen van postoperatieve complicaties in hun retrospectief onderzoek. Herpey en Goupil (1991) daarentegen melden dat vrouwen een 1,5 keer grotere kans hebben op postoperatieve complicaties zoals gestoorde wondgenezing en alveolitis.

Dat gemiddeld 1,5 dag niet gewerkt werd of kon worden vanwege nabezwaren geeft aan dat de mate van pijn en zwelling die optreedt bij de normale wondgenezing na de verwijdering van een derde molaar in de onderkaak, niet moet worden onderschat. Dit blijkt ook uit de lagere werkefficiëntie als er wel werd gewerkt. Het optreden van complicaties lijkt het werkverzuim te vergroten en de werkefficiëntie nadelig te beïnvloeden. Deze 'routine'-ingreep heeft derhalve relatief veel invloed op het dagelijks functioneren van de patiënt. Dit is in overeenstemming met de resultaten van Van Gool (1975), die in zijn onderzoek gemiddeld 2,5 dagen werkverzuim vond. Ook het onderzoek van Shugars *et al.* (1996), die vooral gedurende de eerste 3 dagen na de ingreep, bij 37-75% van de patiënten een aanzienlijke beperking in dagelijkse werkzaamheden en activiteiten vaststelden, stemt hiermee overeen.

Dit onderzoek laat zien dat verwijdering van de derde molaar in de onderkaak tot nabezwaren leidt die het functioneren van de patiënt gedurende enkele dagen relatief sterk beïnvloeden. Nader onderzoek zal moeten uitwijzen bij welke patiënten dit soort nabezwaren te verwachten zijn.

Ook de betekenis van de verschillende moderne analgetica



voor het voorkomen of het effectief bestrijden van nabezwaren en complicaties is niet eenduidig. Om dienaangaande meer verregaande conclusies te kunnen trekken en de invloed van nabezwaren en complicaties op het welbevinden en functioneren van de patiënt na deze 'routine'-ingreep te beperken is nader onderzoek met een grotere onderzoekspopulatie noodzakelijk.

## Literatuur

- AL-KHATEEB TL, EL-MARSAFI AI, BUTLER NP. The relationship between the indications for the surgical removal of impacted third molars. *J Oral Maxillofac Surg* 1991; 49: 141-145.
- BOER MPJ DE, RAGHOEBAR GM, STEGENGA B, SCHOEN PJ, BOERING G. Complications after mandibular third molar extraction. *Quintessence Int* 1995; 26: 779-784.
- BOERING G, BAART JA, RHEENEN GJ VAN, VOORSMIT RACA. Gebitsextractie. Utrecht: Wetenschappelijke Uitgeverij Bunge, 1993.

- CHIAPASCO M, DE CICCO L, MARRONE G. Side effects and complications associated with third molar surgery. *Oral Surg Oral Med Oral Pathol* 1993; 76: 412-420.
- GOLDBERG MH, NEMARICH AN, MARCO WP. Complications after mandibular surgery; a statistical analysis of 500 consecutive procedures in private practice. *J Am Dent Assoc* 1985; 111: 277-279.
- GOOL AV VAN. De verstandskies in de onderkaak. Groningen: Rijksuniversiteit Groningen, 1975. Academisch proefschrift.
- HERPEY AK, GOUPIL MT. A monitoring and evaluating study of third molar surgery complications at a major medical center. *Milit Med* 1991; 156: 10-12.
- LARSEN PE. Alveolar osteitis after surgical removal of impacted mandibular third molars. *Oral Surg Oral Med Oral Pathol* 1992; 73: 393-397.
- OIKARINEN K, RASANEN A. Complications of third molar surgery among university students. *J Am Coll Health* 1991; 39: 281-285.
- OSBORN TP, FREDERICKSON G, SMALL IA, TORTERSON TS. A prospective study of complications related to mandibular third molar surgery. *J Oral Maxillofac Surg* 1985; 43: 767-769.
- SHUGARS DA, BENSON K, WHITE RP, SIMPSON KN, BADER JD. Developing a measure of patient perceptions of short-term outcomes of third molar surgery. *J Oral Maxillofac Surg* 1996; 54: 1402-1408.

## Summary

### A PROSPECTIVE STUDY OF COMPLAINTS AND COMPLICATIONS ASSOCIATED WITH REMOVAL OF THE MANDIBULAR THIRD MOLAR

Key words: Oral surgery – Mandibular third molar

**OBJECTIVE.** To study the incidence of complaints and complications after removal of the mandibular third molar and to evaluate the influence of this procedure on functioning of the patient during the first post-surgical week.

**DESIGN.** Prospective, clinical.

**SETTING.** Department of Oral and Maxillofacial Surgery, University Hospital Groningen.

**METHODS.** Patients referred for removal of a mandibular third molar were asked to return one week after the procedure and to keep a daily record of the use of pain medication, duration of the pain and intensity of the pain.

**RESULTS.** Removal of mandibular third molars resulted in an overall complication rate of 12 %. Pain medication was used more frequently and for a longer period by patients with post-surgical complications. Due to complaints following the removal of the mandibular third molar, the mean absence from work was one and a half day. Work was generally resumed with decreased perceived efficiency.

**CONCLUSION.** After this commonly performed procedure in dento-alveolar surgery most of the patients were hampered as a result of pain during the first four post-surgical days. Over 10% of the patients developed complications leading to more frequently and prolonged use of pain medication. Removal of the mandibular third molar gave rise to complaints which influenced the patients relatively strong in their daily functioning.