

University of Groningen

Secundaire retentie van blijvende molaren

Raghoobar, G. M.; Boering, G.; Vissink, A.

Published in:
 Nederlands tijdschrift voor tandheelkunde

IMPORTANT NOTE: You are advised to consult the publisher's version (publisher's PDF) if you wish to cite from it. Please check the document version below.

Document Version
 Publisher's PDF, also known as Version of record

Publication date:
 1992

[Link to publication in University of Groningen/UMCG research database](#)

Citation for published version (APA):

Raghoobar, G. M., Boering, G., & Vissink, A. (1992). Secundaire retentie van blijvende molaren: II. Therapie. *Nederlands tijdschrift voor tandheelkunde*, 99(12), 485-488.
https://www.ntvt.nl/sites/ntvt/uploads/historisch_archief_artikelen/1992/12/Gecomprimeerd_NTvT_99-1992_485-488.pdf

Copyright

Other than for strictly personal use, it is not permitted to download or to forward/distribute the text or part of it without the consent of the author(s) and/or copyright holder(s), unless the work is under an open content license (like Creative Commons).

The publication may also be distributed here under the terms of Article 25fa of the Dutch Copyright Act, indicated by the "Taverne" license. More information can be found on the University of Groningen website: <https://www.rug.nl/library/open-access/self-archiving-pure/taverne-amendment>.

Take-down policy

If you believe that this document breaches copyright please contact us providing details, and we will remove access to the work immediately and investigate your claim.

Downloaded from the University of Groningen/UMCG research database (Pure): <http://www.rug.nl/research/portal>. For technical reasons the number of authors shown on this cover page is limited to 10 maximum.

ONDERZOEK

Secundaire retentie van blijvende molaren

II. Therapie

Samenvatting. Bij 62 patiënten met 92 secundair geretineerde molaren werden 5 behandelingswijzen voor secundaire retentie in het blijvend gebit geëvalueerd. Tevens werden richtlijnen opgesteld voor adequate behandeling van deze afwijking. Indien secundaire retentie optreedt *laat in of ná* de groeispuurt en de infrapositie gering is, kan het element worden behouden. De opbouw van het oclusale vlak met behulp van composiet is dan een goede therapie. Als secundaire retentie optreedt *vóór* de groeispuurt, zal een zo vroeg mogelijke verwijdering van het geretineerde element meestal het beste klinische resultaat opleveren. Als secundaire retentie optreedt tijdens de groeispuurt en de mate van infrapositie gering is, kan worden volstaan met periodieke observatie. Bij toenemende infrapositie en/of kippen van de buurelementen moet het desbetreffende gebitselement alsnog worden verwijderd en het ontstane diasteem veelal orthodontisch worden gesloten.

RAGHOEBAR GM, BOERING G, VISSINK A. Secundaire retentie van blijvende molaren. II. Therapie. Ned Tijdschr Tandheelkd 1992; 99: 485-8.

G.M. Raghoobar, kaakchirurg
G. Boering, kaakchirurg
A. Vissink, kaakchirurg i.o.

Uit de kliniek voor Mondziekten, Kaakchirurgie en Bijzondere Tandheelkunde van het Academisch Ziekenhuis te Groningen.

Trefwoorden: **Mondziekten en Kaakchirurgie – Orthodontie** – Secundaire retentie

Datum van acceptatie: 20 november 1991.

Adres: Dr. G.M. Raghoobar, postbus 30.001, 9700 RB Groningen.

1 Inleiding

Secundaire retentie is het stoppen van de eruptie van een gebitselement na aanvankelijke doorbraak in de mondholte zonder dat er sprake is van een duidelijk aanwijsbare fysische barrière in het eruptietraject of van een abnormale ligging van dit element.¹ De belangrijkste kenmerken van deze afwijking met implicaties voor de in te stellen therapie zijn, zoals in het eerste deel van dit artikel is beschreven,¹ de ankylotische verbinding van het worteloppervlak van een secundair geretineerde molaar met het kaakbot en het feit dat de mate van infrapositie toeneemt bij patiënten in de groei. Deze beide kenmerken maken de behandeling van een secundair geretineerd gebitselement gecompliceerd vanwege het aanwezig zijn van een parodontaal, restoratief en orthodontisch probleem. In geval van extreme infrapositie kan bij verwijdering van een geretineerde blijvende molaar zelfs fractuur van het kaakbot optreden.² De richtlijnen voor behandeling van deze eruptiestoornis in het blijvend gebit berusten, in tegenstelling tot de behandeling van secundaire retentie in het melkgebit,^{3,4} voornamelijk op casuïstiek.⁵⁻⁸

Succesvolle behandeling van secundaire retentie van blijvende molaren vereist een nauwe samenwerking tussen tandarts, kaakchirurg en orthodontist. In deze studie worden de resultaten van vijf behandelingswijzen geëvalueerd met als doel het opstellen van richtlijnen voor adequate behandeling van deze afwijking.

2 Materiaal en methode

Definitie. Een molaar werd als secundair geretineerd beschouwd wanneer het occlusie-

sievlak zich 1 mm of meer beneden het niveau van het oclusievlak van de betreffende gebitsboog bevond op een leeftijd waarbij dit gebitselement in occlusie zou moeten staan. Molaren met een verstoorde morfologie ten gevolge van cariës en/of restauraties werden van het onderzoek uitgesloten.

Materiaal. Op grond van de operationele definitie werd een groep geselecteerd van 27 vrouwen en 35 mannen (gemiddelde leeftijd $23,2 \pm 12,5$ jaar, mediaan 18,7 jaar, spreiding 9-62 jaar) met één of meer secundair geretineerde molaren. Alle patiënten waren gezond en hadden geen ziektegeschiedenis met een dentaal trauma. In totaal werden in deze patiëntengroep 92 secundair geretineerde gebitselementen aangehouden (tab. 1).

Klinisch en röntgenologisch onderzoek. De mate van infrapositie van het geretineerde gebitselement, de mate van kipping van de buurelementen en de verticale ontwikkeling van de processus alveolaris ter plaatse van het geretineerde gebitselement.

Therapie. De resultaten van 5 therapieën werden geëvalueerd. De vervolgperiode bedroeg 1 tot 8 jaar. Gekeken werd naar de grootte van het extractiediasteem, kipping van de buurelementen, de verticale interdigittatie van de gebitselementen, de ontwikkeling van de kaken en het resultaat van de

behandeling. De therapieën waren: *Geen behandeling* (n = 22). Deze patiënten weigerden behandeling, omdat zij geen klachten hadden.

Chirurgische verwijdering (n = 62). Diep carieuze molaren, molaren in diepe infrapositie en molaren met sterke kipping van de buurelementen werden chirurgisch verwijderd. Achttien molaren konden met de tang worden verwijderd, 16 molaren na verwijdering van de buccale corticalis en 28 molaren na het splitsen van de wortels. Bij 7 diep geretineerde maxillaire molaren werd de sinus maxillaris geopend. Beschadiging van de nervus alveolaris inferior trad op bij één patiënt. Orthodontische nabehandeling werd uitgevoerd in 11 gevallen; in de 17 overige gevallen waar orthodontische behandeling was geïndiceerd, werd deze door de patiënt geweigerd. In 5 gevallen werd een brug vervaardigd om het diasteem te sluiten.

Prothetische behandeling (n = 3). Bij volwassenen werd het oclusale vlak van de secundair geretineerde molaar met composiet opgebouwd indien de infrapositie minder dan 4 mm bedroeg en de buurelementen geen sterke kipping vertoonden (afb. 1).

Luxatie (n = 4). In 4 gevallen, waarbij eventuele eruptie niet werd tegengehouden door gekipte buurelementen, werd gepoogd de ankylotische verbinding van het gebitselement met het kaakbot te verbreken door luxatie van de aangedane molaar. Luxatie werd met behulp van een tang onder lokale anesthesie uitgevoerd. Het geretineerde gebitselement werd in buccolinguale richting bewogen. De patiënt en zijn ouders werd meegedeeld dat deze behandeling zou kunnen resulteren in het niet van zijn plaats komen van de geretineerde molaar en zelfs in een endodontische behande-

Tabel 1. Verdeling van secundair geretineerde blijvende molaren over de kaken.

	M1	M2	n
Mandibula	44	12	56
Maxilla	30	6	36
n	74	18	92

ling en/of verlies van dit gebitslement. In 2 van de 4 gevallen werd luxatie gecombineerd met orthodontische nabehandeling. *Orthodontie* (n = 1). Eén element dat niet werd tegengehouden door gekipte buurelementen werd orthodontisch behandeld. De mate van infrapositie was 3 mm.

3 Resultaten

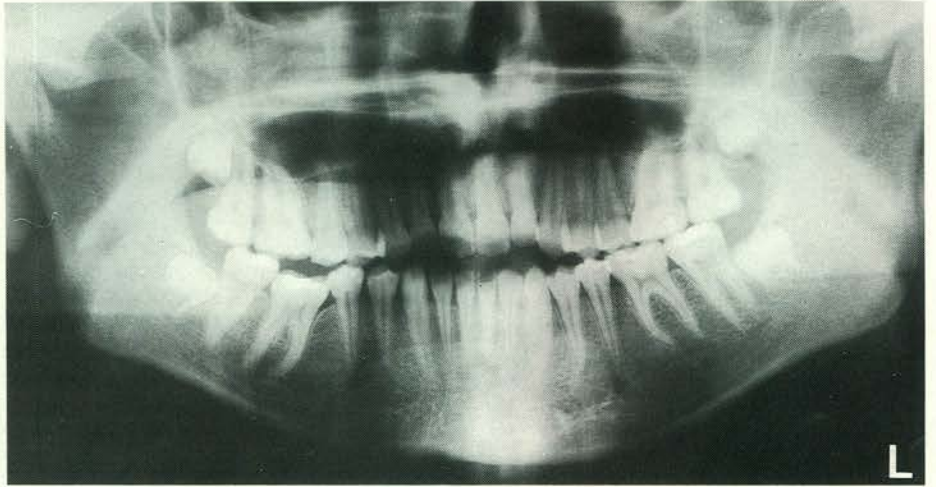
De gemiddelde mate van infraocclusie bij aanvang van de behandeling bedroeg $4,4 \pm 2,3$ mm. In 40 gevallen werd geen kipping van de buurelementen gezien, 42 gevallen toonden matige kipping, terwijl in 4 gevallen sprake was van extreme kipping. Zes molaren hadden geen buurelementen. De verticale dimensie van het kaakbot was verminderd bij alle secundair geretineerde molaren.

Geen behandeling. In 20 van de 22 gevallen bleef de mate van infrapositie stabiel (deze patiënten waren ouder dan 17 jaar), terwijl in de 2 patiënten uit deze groep die jonger waren dan 17 jaar (respectievelijk 12 en 13 jaar) de mate van infrapositie toenam. Het niet behandelen van de secundaire retentie van de eerste blijvende molaar heeft in een aantal gevallen mogelijk tot impactie van de tweede blijvende molaar geleid (afb. 2).

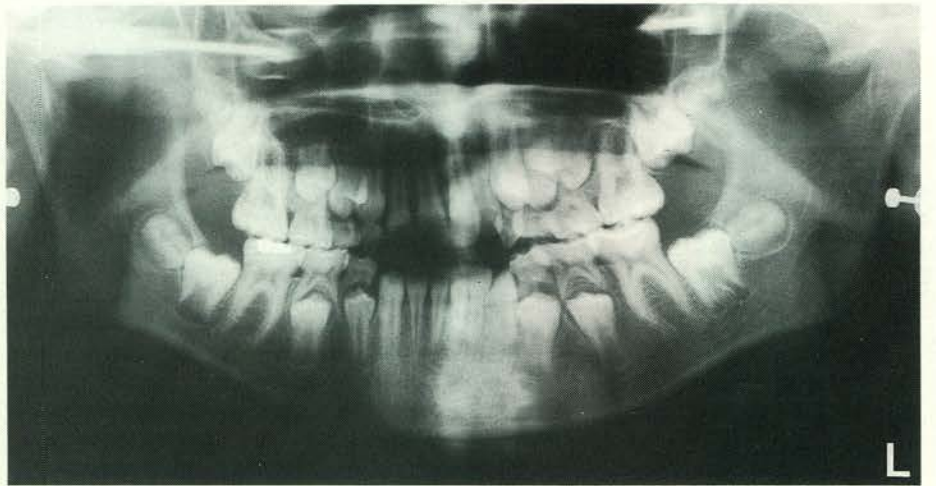Chirurgische verwijdering. In de helft van de 8 gevallen waarbij de mandibulaire eerste molaar was verwijderd zonder vervolgbehandeling bleef het diasteem tussen de premolaar en de tweede molaar open ten gevolge van de verticale interdigtitie. In de overige 4 gevallen sloot het diasteem spontaan ten gevolge van kipping en mesiale migratie van de buurelementen. In de maxilla sloot het diasteem spontaan in 7 gevallen als een gevolg van kipping en rotatie van de buurelementen (afb. 3), terwijl in 2 gevallen het diasteem open bleef als een gevolg van de verticale interdigtitie. Chirurgische verwijdering van een secundair geretineerde blijvende molaar in combinatie met een orthodontische nabehandeling resulteerde in alle gevallen in sluiting van het diasteem en goede verticale interdigtitie van de dentitie. Een vergelijkbaar resultaat werd bereikt na sluiting van het diasteem met een brug. In 29 gevallen waren geen buurelementen aanwezig. De perforaties van de sinusbodem genazen alle zonder complicaties. Het gevoel in de gelaedeerde nervus alveolaris inferior herstelde zich binnen een jaar. Na verwijdering van een secundair geretineerde eerste molaar erupteerden niet aangedane tweede en derde molaren vroegtijdig.

Prothetische behandeling. De aangebrachte composietopbouw functioneerden naar tevredenheid (afb. 2) en bleven alle in occlusie (vervolgperiode 1-3 jaar).

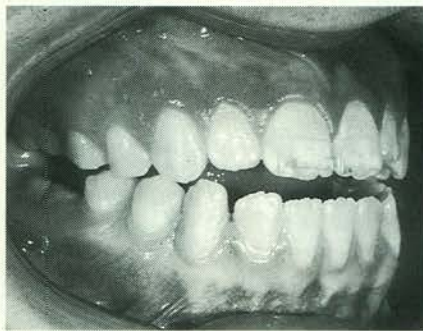Luxatie. Luxatie, al dan niet gecombineerd met een orthodontische nabehandeling, resulteerde niet in verplaatsing van het secun-



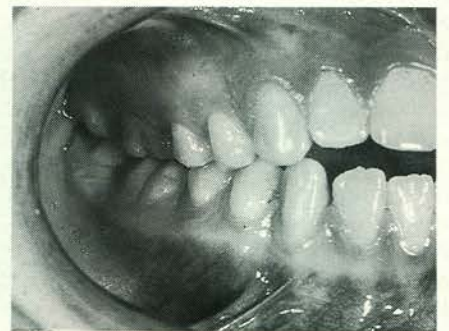a.



b.

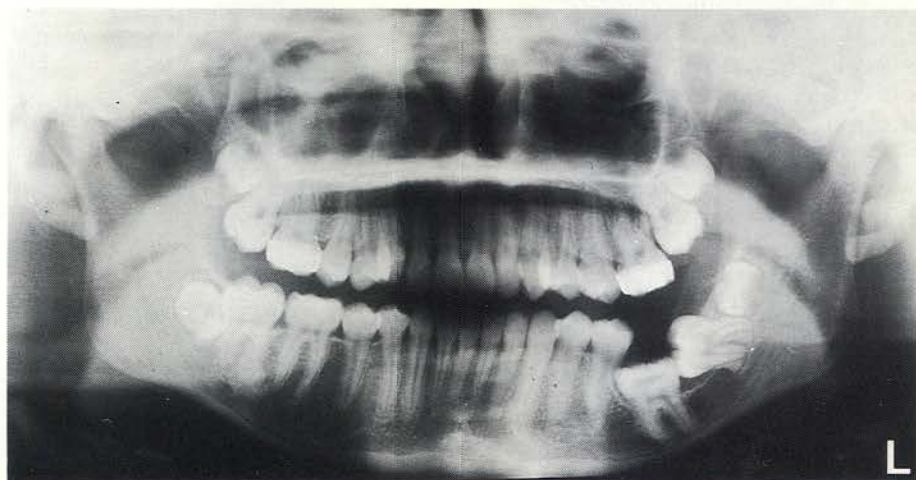

c.

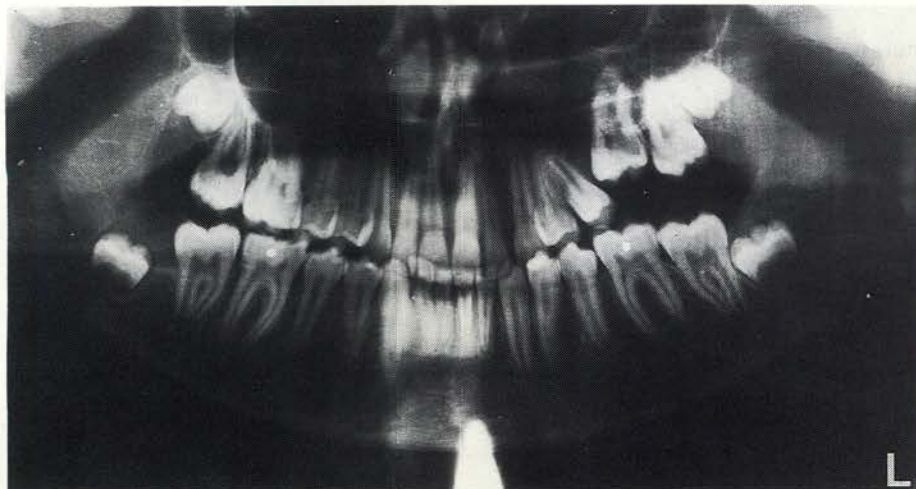


d.

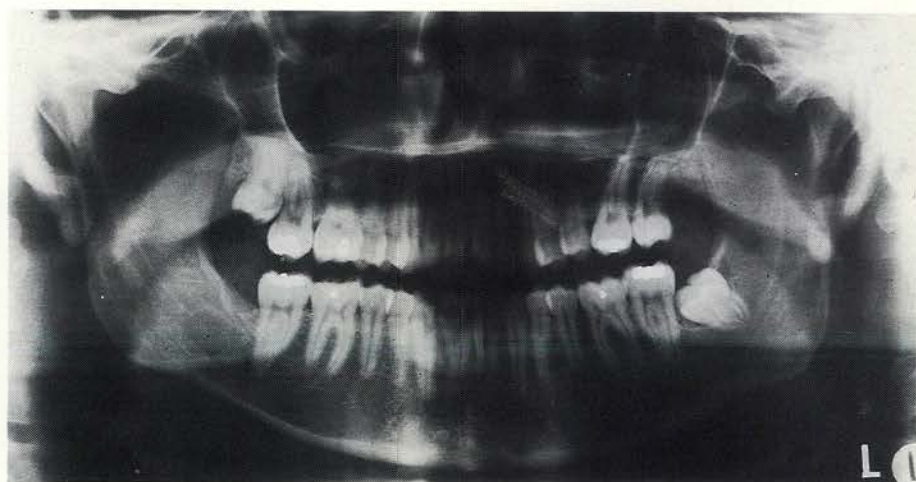
Afb. 1. Orthopantomogram van een 11-jarig meisje met alle eerste blijvende molaren in occlusie (a). Orthopantomogram van dezelfde patiënte na vijf jaar. Het element 46 is secundair geretineerd (b). Klinisch beeld van de secundaire retentie van element 46 (c). Klinisch beeld van element 46 3 jaar na opbouw met composiet (d). (Met toestemming overgenomen uit de *J Oral Maxillofac Surg.*)



Afb. 2. Orthopantomogram van een 14-jarig meisje met secundaire retentie van element 36 en impactie van element 37. (Met toestemming overgenomen uit Quintessence Int.)



a.



b.

Afb. 3. Orthopantomogram van een 14-jarige jongen met secundaire retentie van element 26 (a). Orthopantomogram van dezelfde patiënt 5 jaar na verwijdering van element 26. De elementen 27 en 28 zijn geërupteerd en staan in contact met de premolaar (b). (Met toestemming overgenomen uit J Oral Maxillofac Surg.)

dair geretineerde gebitselement. Drie van de 4 geluxeerde gebitselementen werden verwijderd.

Orthodontie. Een orthodontische behandeling gedurende een jaar resulteerde niet in eruptie van de geretineerde molaar. De molaar werd verwijderd.

4 Discussie

Uit de beschreven behandelingswijzen voor secundaire retentie van blijvende molaren komt naar voren dat een effectieve therapie afhankelijk is van de toestand van het geretineerde gebitselement, de relatie en occlusie, de tandleeftijd op het moment van de diagnose en de bereidheid van de patiënt om een behandeling te ondergaan. Dit in tegenstelling tot de behandeling van secundaire retentie in het melkgebit waar in de meeste gevallen na doorbraak van de premolaar, welke vertraagd kan zijn, de ontwikkeling van het gebit normaal doorgaat.⁴

Indien secundaire retentie van een molaar zich laat in of ná de groeispuurt ontwikkelt, is de mate van infrapositie en haar progressie gewoonlijk gering. In dergelijke gevallen kan door opbouw van het occlusievlak met composiet de occlusie worden hersteld en kipping van de buurelementen worden voorkomen. Vanwege de continue eruptie van de buurelementen en slijtage van de opbouw kan het na verloop van tijd noodzakelijk zijn de opbouw aan te passen. Aangezien een dergelijke aanpassing met een composiet-materiaal eenvoudiger is dan het aanbrengen van een nieuwe kroon om de occlusie te herstellen en uitgroei van de antagonist tegen te gaan, geniet de eerste behandeling de voorkeur.

Indien secundaire retentie zich vóór de groeispuurt ontwikkelt, is veelal verwijdering van de aangedane molaar geïndiceerd. In het merendeel van de gevallen zal verwijdering van de eerste molaar in de maxilla leiden tot een sluiting van het diasteem ten gevolge van mesiale migratie van de tweede molaar. In de mandibula dient vaak orthodontisch te worden nabehandeld.

Indien secundaire retentie zich ontwikkelt tijdens de groeispuurt is de in te stellen behandeling afhankelijk van de mate van infrapositie en de mate van kipping van de buurelementen. Indien de mate van infrapositie gering is en geen kipping van de buurelementen is opgetreden, kan worden volstaan met vervolgen van de afwijking met intervallen van 6 maanden. In geval van toenemende infrapositie en kipping van buurelementen zijn verwijdering van de geretineerde molaar en orthodontische nabehandeling geïndiceerd.

Het diasteem dat ontstaat door de verwijdering van een geretineerde molaar zou ook kunnen worden gesloten door transplantatie van een derde molaar in dit ge-

bied. Transplantatie van een molaar kan, vooral bij oudere patiënten, leiden tot wortelresorptie en ankylose. Een bijkomend probleem is de geringe bothoogte in deze regio. Transplantatie van een nog niet doorgebroken derde molaar heeft de grootste kans van slagen.⁹ Ten slotte is een segment-osteotomie van de processus alveolaris met het geretineerde element beschreven om de occlusie te herstellen.⁵⁻⁷ Een nadeel hiervan is dat door botresorptie dit segment opnieuw in infrapositie kan komen te staan. In het onderhavige onderzoek werd geen segment-osteotomie verricht omdat er of sprake was van kipping van de buurelementen of kans bestond op beschadiging van de nervus alveolaris inferior. Naar onze mening is een segment-osteotomie alleen geïndiceerd bij de tweede molaar in de bovenkaak.

In tegenstelling tot gegevens uit de literatuur was luxatie van secundair geretineerde gebitselementen niet succesvol in onze handen.¹⁰ Luxatie met goed resultaat impliceert behoud van de periapicale bloedvoorziening en het ontstaan van een nieuw fibreus ligament in het ankylotische gebied ten gevolge van een lokale ontstekingsreactie door verstoring van dat gebied. Wij verwachten evenwel dat luxatie eerder tot ankylose leidt dan dat het een ankylotisch gebied elimineert. Dit wordt gesteund door het feit dat, zoals beschreven in het eerste deel van dit artikel,¹ ankylotische gebieden in het bijzonder worden aangetroffen op het interradiculaire worteloppervlak en in de bifurcatie. Luxatie zal, zonder het toepassen van grote krachten, niet snel tot verbreking van de ankylotische verbinding in dit gebied leiden, omdat tijdens luxatie het rotatiepunt zich in de bifurcatie be-

vindt. Evenzeer zal orthodontie niet leiden tot een goed behandelingsresultaat, omdat de ankylotische verbinding door de toegepaste orthodontische krachten niet wordt verbroken.^{5,7,11}

Vroege herkenning van secundaire re-

tentie, gevolgd door adequate behandeling op het juiste tijdstip, kan een cruciale rol spelen bij de preventie van de nadelige effecten van deze eruptiestoornis op de gebitsontwikkeling, de occlusie en de articulatie.

Summary

SECONDARY RETENTION OF PERMANENT MOLAR TEETH; PART II. TREATMENT

Key words: Oral surgery – Eruption disturbance of teeth – Orthodontics

The efficacy of 5 treatment modalities for secondary retention of permanent molars was evaluated in 62 patients with 92 affected molars. The results showed that a prosthetic build up is a proper treatment if secondary retention develops late in or after the growth spurt. In these cases the extent of infraocclusion is slight and relatively stable. If secondary retention starts before the growth spurt, immediate removal of the retained molar followed by orthodontic treatment to close the diastema gives maximal success. When secondary retention develops during the growth spurt, the tooth affected has to be observed at six monthly intervals. In such cases, no active treatment is indicated if the extent of infraocclusion is minor and stable. In all other cases the affected molar should be removed, followed by orthodontic closure of the diastema.

Literatuur

- ¹RAGHOEBAR GM, BOERING G, VISSINK A. Secundaire retentie van blijvende molaren. I. Klinische, röntgenologische en histologische kenmerken. *Ned Tijdschr Tandheelkd* 1992; 99: 397-400.
- ²ADAMS D. An impacted permanent first molar. *Oral Surg Oral Med Oral Pathol* 1975; 40: 702-3.
- ³BIEDERMAN W. The incidence and etiology of tooth ankylosis. *Am J Orthod* 1956;42:921-6.
- ⁴KUROL J, THILANDER B. Infraocclusion of primary molars and the effect on occlusal development, a longitudinal study. *Eur J Orthod* 1984; 6: 277-93.
- ⁵PROFFIT WR, VIG KWL. Primary failure of eruption: a possible cause of posterior open-bite. *Am J Orthod* 1981; 80: 173-90.
- ⁶HALL GM, READE PC. Quadrilateral submersion of permanent teeth. Brief review and case report. *Aus Dent J* 1981; 26: 73-6.
- ⁷PIRET JL, WACKENS G. Eruptiestoornissen van definitieve molaren. *Acta Stomatol Belg* 1988; 85: 289-97.
- ⁸ALBERS DD. Ankylosis of teeth in the developing dentition. *Quintessence Int* 1986;17:303-8.
- ⁹HERNANDEZ SL, CUESTAS-CARNERO R. Autogenic tooth transplantation: a report of ten cases. *J Oral Maxillofac Surg* 1988; 46: 1051-5.
- ¹⁰BIEDERMAN W. Etiology and treatment of tooth ankylosis. *Am J Orthod* 1962; 48: 670-84.
- ¹¹MITCHELL DL, WEST JD. Attempted orthodontic movement in the presence of suspected ankylosis. *Am J Orthod* 1975; 68: 404-11.