

University of Groningen

Dentoalveolaire chirurgie voor de tandarts

Jansma, J.; Schoen, P. J.; Raghoobar, G. M.; Vissink, A.

Published in:
 Nederlands tijdschrift voor tandheelkunde

IMPORTANT NOTE: You are advised to consult the publisher's version (publisher's PDF) if you wish to cite from it. Please check the document version below.

Document Version
 Publisher's PDF, also known as Version of record

Publication date:
 2004

[Link to publication in University of Groningen/UMCG research database](#)

Citation for published version (APA):

Jansma, J., Schoen, P. J., Raghoobar, G. M., & Vissink, A. (2004). Dentoalveolaire chirurgie voor de tandarts: verwijdering van derde molaren. *Nederlands tijdschrift voor tandheelkunde*, 111(4), 133-140. <https://www.ntvt.nl/tijdschrift/editie/artikel/t/dentoalveolaire-chirurgie-voor-de-tandarts-verwijdering-van-derde-molaren>

Copyright

Other than for strictly personal use, it is not permitted to download or to forward/distribute the text or part of it without the consent of the author(s) and/or copyright holder(s), unless the work is under an open content license (like Creative Commons).

The publication may also be distributed here under the terms of Article 25fa of the Dutch Copyright Act, indicated by the "Taverne" license. More information can be found on the University of Groningen website: <https://www.rug.nl/library/open-access/self-archiving-pure/taverne-amendment>.

Take-down policy

If you believe that this document breaches copyright please contact us providing details, and we will remove access to the work immediately and investigate your claim.

Downloaded from the University of Groningen/UMCG research database (Pure): <http://www.rug.nl/research/portal>. For technical reasons the number of authors shown on this cover page is limited to 10 maximum.

See discussions, stats, and author profiles for this publication at: <https://www.researchgate.net/publication/242752181>

Dentoalveolaire chirurgie voor de tandarts: verwijdering van derde molaren

Article

CITATIONS

4

READS

224

4 authors, including:



[Johan Jansma](#)

University of Groningen

118 PUBLICATIONS 3,426 CITATIONS

[SEE PROFILE](#)



[Pieter J Schoen](#)

Admiraal de Ruyter Ziekenhuis

31 PUBLICATIONS 1,070 CITATIONS

[SEE PROFILE](#)

Dentoalveolaire chirurgie voor de tandarts: verwijdering van derde molaren

J. Jansma
P.J. Schoen
G.M. Raghoobar
A. Vissink

In tegenstelling tot andere gebitselementen en wortelresten worden derde molaren vaak preventief verwijderd. Over de juiste indicatie voor verwijderen van een derde molaar bestaat nog veel onduidelijkheid. Na het stellen van de indicatie voor chirurgische verwijdering van een derde molaar staat de tandarts voor de keus om de ingreep zelf uit te voeren of de patiënt naar een kaakchirurg te verwijzen. Bij de besluitvorming spelen de moeilijkheidsgraad van de ingreep en de ervaring, de beschikbare tijd, de beschikbaarheid voor nazorg en de persoonlijke interesse van de tandarts een rol. Het artikel geeft een systematische beschrijving van de indicatiestelling, onder andere met behulp van röntgendiagnostiek, de factoren die bepalend zijn voor de wijze van verwijdering en de daadwerkelijke chirurgische procedures.

JANSMA J, SCHOEN PJ, RAGHOEBAR GM, VISSINK A. Dentoalveolaire chirurgie voor de tandarts: verwijdering van derde molaren. Ned Tijdschr Tandheelkd 2004; 111: 133-141.

Inleiding

De chirurgische verwijdering van gebitselementen en wortelresten is in een andere bijdrage in dit themanummer beschreven (Jansma *et al*, 2004). De belangrijkste redenen voor verwijdering van een gebitselement zijn cariës profunda, ernstig parodontaal verval, impactie, retentie, ontsteking, prothetische overwegingen, orthodontische overwegingen en een wortelfractuur. Het merendeel van deze redenen geldt in veel mindere mate voor derde molaren. Vaak wordt een derde molaar preventief verwijderd, dus vóór deze klachten heeft gegeven of mogelijk zal gaan geven. Het is echter de vraag of de indicatie tot het preventief verwijderen van een derde molaar altijd terecht wordt gesteld. In dit artikel wordt ingegaan op de indicatiestelling, onder andere met behulp van röntgendiagnostiek, de factoren die bepalend zijn voor de wijze van verwijdering en de daadwerkelijke chirurgische procedures voor het verwijderen van derde molaren in boven- en onderkaak. De mogelijke complicaties na dentoalveolaire chirurgie krijgen aandacht in andere artikelen (Meijer *et al*, 2004; Stoelinga, 2004).

Indicaties

De indicatie voor het preventief verwijderen van een derde molaar heeft de laatste jaren aan veel discussie blootgestaan (Luhrman en Smeele, 1998; Knutsson *et al*, 2000; Knutsson *et al*, 2001; Van der Sanden *et al*, 2002; Stoelinga, 2003). In tabel 1 staan de voornaamste, andere dan de al in de inleiding genoemde redenen om een derde molaar te verwijderen. Het behoort geen automatisme meer te zijn een derde molaar te verwijderen, maar ook het tegenovergestelde, een derde molaar in principe *in situ* laten, moet niet rigide wor-

den gevolgd. Vooral in geval van twijfel kan men beter tot verwijdering overgaan indien er geen redenen voor terughoudendheid zijn. Dit bespaart de patiënt klachten en voorkomt dat de derde molaar op een ongelegen tijdstip moet worden verwijderd. Ook de leeftijd van de patiënt moet daarbij in ogenschouw worden genomen. De kans op blijvende schade aan het parodontium distaal van de tweede molaar in het geval van een gedeeltelijk doorgebroken derde molaar en het optreden van postoperatieve complicaties nemen namelijk toe met de leeftijd (Kugelberg *et al*, 1991).

Naast indicaties voor het verwijderen van een derde molaar zijn ook meerdere redenen aan te geven om de derde molaar juist *in situ* te laten. Als bijvoorbeeld een derde molaar van goede kwaliteit is, recht op in de tandboog staat en de patiënt in staat is gebleken het gebit ter plekke goed schoon te houden, behoeft deze niet te worden verwijderd. Voor een derde molaar die in de toekomst mogelijk als pijler voor een brug of een frameprothese kan dienen, geldt dit eveneens. Ook een derde molaar die geheel is bedekt door bot en geen klachten geeft, hoeft meestal niet te worden verwij-

Tabel 1. Indicaties voor verwijdering van een derde molaar (in aanvulling op de gebruikelijke indicaties voor het verwijderen van een gebitselement).

- Slechte verkalking van de kroon
- Slechte bereikbaarheid voor de tandenborstel
- Niet adequaat conserverend te behandelen
- Aanleiding tot ontstekingen (pericoronair of periapicaal)
- Articulatiestoornis door uitgroei boven het occlusievlak
- Geen rol bij de kauwfunctie door ontbreken van een antagonist
- Abnormale positie en daarom affunctioneel
- Neiging tot cystevorming
- Aanleiding tot resorptie van de wortel van het buurelement
- Cariës in het distale vlak van het buurelement
- Parodontitis tussen de tweede en derde molaar
- Orthodontische redenen, zoals gedrongen stand van het onderfront bij doorbraak van de derde molaar (hierover bestaat in de literatuur geen overeenstemming)

Samenvatting

Trefwoorden:

- Mondziekten en kaakchirurgie
- Verstandskiesverwijdering

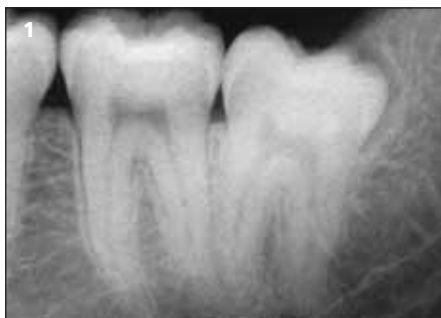Uit de afdeling Mondziekten, Kaakchirurgie en Bijzondere Tandheelkunde van het Academisch Ziekenhuis Groningen.

Datum van acceptatie:

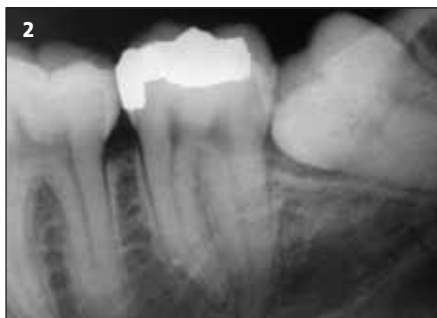13 december 2003.

Adres:

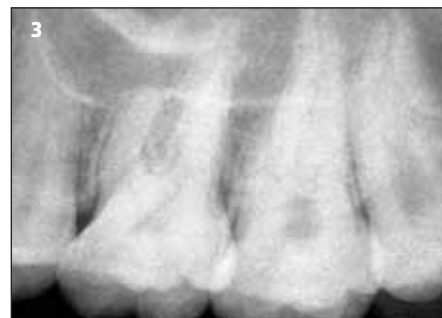Dr. J. Jansma
AZ Groningen
Postbus 30.001
9700 RB Groningen
j.jansma@kchir.azg.nl



Afb. 1. Tandfilm van gebitselement 38 ter beoordeling van de relatie van de wortels tot de canalis mandibulae.



Afb. 2. Tandfilm van gebitselement 38 waarop de wortels en de relatie tot de canalis mandibulae niet goed zijn te beoordelen.



Afb. 3. Tandfilm van gebitselement 28 met een sterk gepneumatiseerde sinus maxillaris, waarvan de bodem is uitgezakt tussen de radices van de molaren.

derd. Zeker moet terughoudendheid worden betracht als een nauwe relatie bestaat tussen de wortels van een derde molaar en de canalis mandibulae. Wanneer in een dergelijke situatie toch tot verwijdering wordt besloten, dient de patiënt altijd te worden gewezen op een mogelijke beschadiging van de nervus alveolaris inferior en de gevolgen daarvan. Deze voorlichting dient ook in het patiëntdossier te worden vastgelegd (Stoelinga en Brouns, 1997; Admiraal, 2003).

Röntgendiagnostiek

In alle gevallen moet men voorafgaand aan het verwijderen van een derde molaar beschikken over een röntgenfoto waarop het gehele gebitselement is afgebeeld (afb. 1). Hierop kunnen het aantal wortels en de vorm en positie van de wortels worden beoordeeld. Een orthopantomogram of halve kaakopname moet worden vervaardigd als op grond van de tandfilm te weinig informatie kan worden verkregen. In de onderkaak geldt dit bijvoorbeeld voor de relatie van de wortels van de derde molaar tot de canalis mandibulae (afb. 2) en in de bovenkaak voor de relatie tot de sinus maxillaris (afb. 3). Alle verkregen informatie is van invloed op de wijze waarop het gebitselement moet worden verwijderd.

Bepalende factoren voor wijze van verwijdering

Indien geïndiceerd, kunnen veel derde molaren eenvoudig per forceps (tang) of per elevatorium (hevel) worden verwijderd. Voor chirurgische verwijdering kan men soms volstaan met alleen een incisie van de mucoosa en eventueel het afschuiven van het mucoperiost. In gecompliceerdere gevallen kan alveolotomie, decapiteren van de derde molaar en splitsen van de wortels.

van het gebitselement, splitsen van de kroon en/of splitsen van de wortels noodzakelijk zijn.

Of een derde molaar het beste met een tang of een hevel of chirurgisch kan worden verwijderd, is mede afhankelijk van de stand, de graad van doorbraak en de kwaliteit van de kroon van de derde molaar, de kwaliteit van de kroon van de tweede molaar, de vorm en de positie van de wortels van de derde molaar, de relatie van de wortels van de derde molaar tot de canalis mandibulae en lokale botafwijkingen (bijvoorbeeld cysten).

Stand van de derde molaar

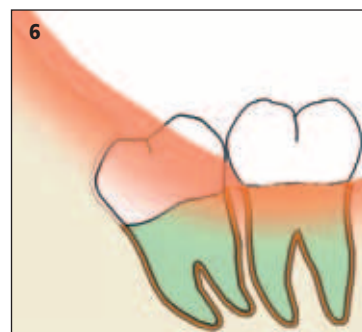
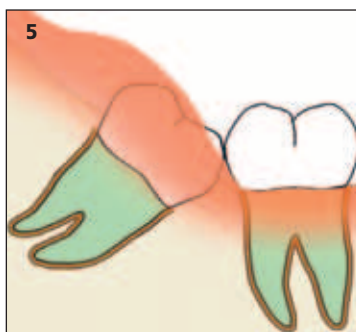
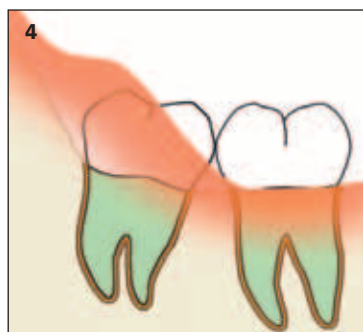
Een doorgebroken, rechtopstaande of licht naar mesiaal of linguaal gekipte, niet carieuze derde molaar kan, als het buurelement niet is voorzien van een grote disto-occlusale restauratie, vaak met een hevel worden verwijderd. Dit is vooral goed te doen als de wortelkromming naar distaal is gericht. Is de wortelkromming naar mesiaal gericht, dan kan dit de verwijdering tegenwerken. Als de derde molaar nog (voor een deel) door een operculum is bedekt (afb. 4), kan een incisie, eventueel in combinatie met het gering afschuiven van het buccale mucoperiost, noodzakelijk zijn.

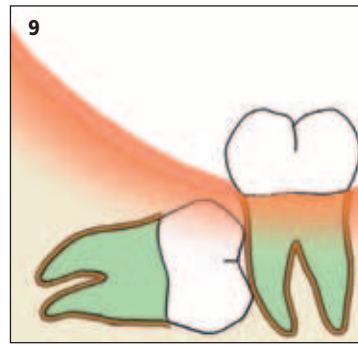
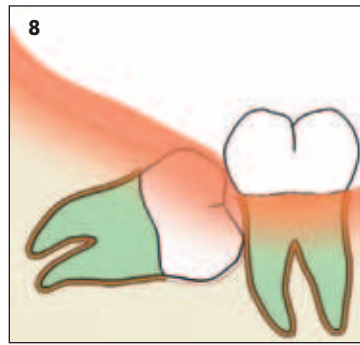
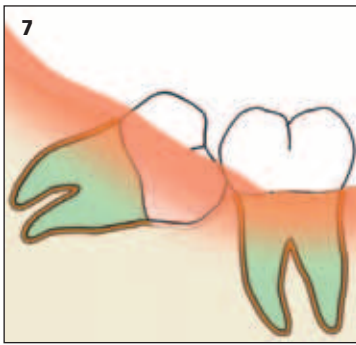
Een sterk naar linguaal gekipte derde molaar kan soms met een hevel worden verwijderd. Als het moeilijk is de hevel tussen de tweede en derde molaar te positioneren, kan worden geprobeerd de hevel buccaal gedoseerd tussen de derde molaar en de linea obliqua externa te forceren. Het gebitselement kan dan naar linguaal worden geheveld. Hierbij moet men oppassen de dunne linguale wand niet te fractureren. Goed afsteunen is daarom noodzakelijk. Vaak moet echter worden overgegaan tot chirurgische verwijdering, bestaande uit decapiteren van de derde molaar en splitsen van de wortels.

Afb. 4. Doorgebroken, rechtop staande derde molaar in de onderkaak die nog gedeeltelijk met een operculum is bedekt.

Afb. 5. Gering naar mesiaal gekipte, dieper in het mandibulaire bot gelegen derde molaar.

Afb. 6. Naar distaal gekipte derde molaar in de onderkaak zonder ruimte distaal.





Afb. 7. Sterk naar mesiaal gekipte derde molaar in de onderkaak.

Afb. 8. Horizontaal in de onderkaak liggende derde molaar, waarvan de kroon ten dele door bot is bedekt.

Afb. 9. Horizontaal in de onderkaak liggende derde molaar waarvan de kroon geheel door bot is bedekt.

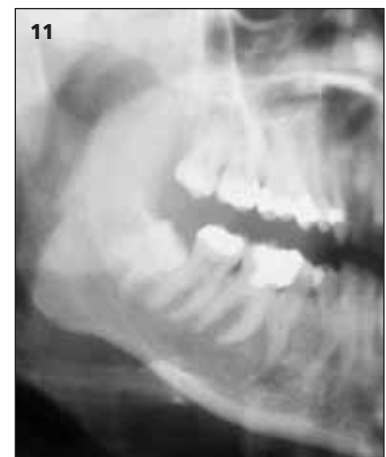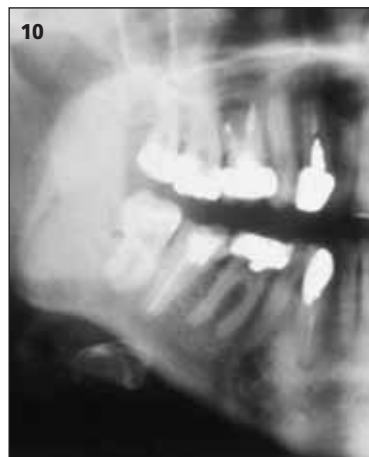Een gering naar mesiaal gekipte, dieper in het kaakbot gelegen derde molaar is niet meer met alleen een hevel te verwijderen (afb. 5). Alveolotomie is geïndiceerd.

Een rechtopstaande of gering naar mesiaal gekipte derde molaar die aan de mesiale zijde sterk carieus is en waarbij de tweede molaar distaal carieus is of een grote disto-occlusale restauratie bevat, is ook geen geschikt gebitselement om met een hevel te verwijderen. Ook hier is chirurgische verwijdering geïndiceerd, bestaande uit decapiteren en eventueel splitsen van de wortels.

Een naar distaal gekipte derde molaar kan soms nog met een hevel worden verwijderd. Dit is vooral mogelijk als distaal van de derde molaar nog enige ruimte aanwezig is. Als dit niet het geval is (afb. 6), is chirurgische verwijdering met decapiteren van het gebitselement en eventueel splitsen van de wortels geïndiceerd.

Een sterk gekipte of horizontaal liggende derde molaar waarvan de kroon al dan niet voor een deel door bot is bedekt, moet eveneens chirurgisch worden verwijderd (afb. 7, 8 en 9). Het gebitselement wordt gedecapiteerd en de wortels worden eventueel gesplitst.

naar mesiaal gekipte derde molaar met naar distaal gekromde wortels is een gunstig uitgangspunt voor verwijdering met een hevel (afb. 10). Als de wortels echter naar mesiaal zijn gekromd, is de kans op een wortelfractuur bij verwijdering met een hevel verhoogd door de ongunstige draairichting (afb. 11). Het is dan beter direct tot chirurgische verwijdering te besluiten. Ook de beslissing een derde molaar tijdens de chirurgische verwijdering te decapiteren of in de lengte te splitsen, hangt af van de vorm van de wortels. Splitsing van de wortels is immers alleen mogelijk als sprake is van duidelijk afzonderlijke wortels.



Afb. 10. Gering naar mesiaal gekipt gebitselement 48 met naar distaal gekromde wortels.

Afb. 11. Gering naar mesiaal gekipt gebitselement 48 met naar mesiaal gekromde wortels.

Graad van doorbraak van de derde molaar

Indien de volledige kroon van een derde molaar in de mond zichtbaar is, kan het gebitselement vaak nog worden geëxtraheerd. Dit geldt ook als distaal van de derde molaar een sonde kan worden ingebracht, ook al is het gebitselement deels door een operculum bedekt. Als de kroon gedeeltelijk of volledig door bot is bedekt, is chirurgische verwijdering geïndiceerd.

Kwaliteit van de kronen van derde en tweede molaar

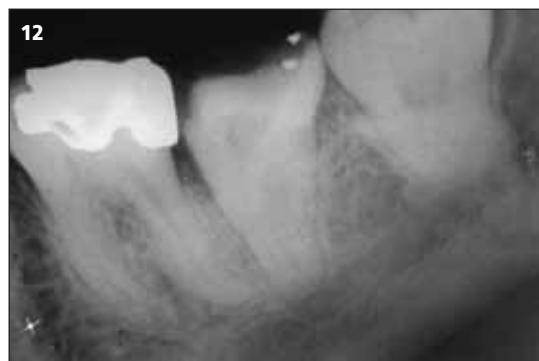Als de kroon van een derde molaar diep carieus is of een grote restauratie bevat, is chirurgische verwijdering geïndiceerd. Dit is ook van toepassing als de tweede molaar is voorzien van een grote restauratie of is verzwakt door cariës. Het gebruik van een hevel heeft namelijk beschadiging van dit buurelement als risico. Voorzichtige extractie met een tang of chirurgische verwijdering is geïndiceerd.

Vorm en positie van de wortels van de derde molaar

De kans op fractuur van wortels is relatief groot in geval van sterk gekromde of dunne wortels. Een gering

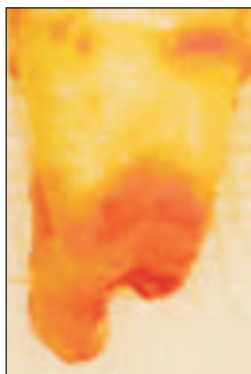
Relatie tot de canalis mandibulae

Soms lijkt op een röntgenfoto een relatie van de wortels van een derde molaar tot de canalis mandibulae te bestaan (afb. 12). Als een gegronde indicatie bestaat om het gebitselement te extraheren, is het in de meeste gevallen raadzaam tot chirurgische verwijdering over te gaan en niet te proberen het gebitselement met een tang of hevel te extraheren. Dit geldt in het bijzonder



Afb. 12. Gebitselement 38 met een zeer nauwe relatie tot de canalis mandibulae, zichtbaar als overprojectie.

Afb. 13. Distaal aanzicht van gebitselement 38 van afbeelding 12 na chirurgische verwijdering. Het verloop van de canalis mandibulae is als usuur in de wortel zichtbaar.



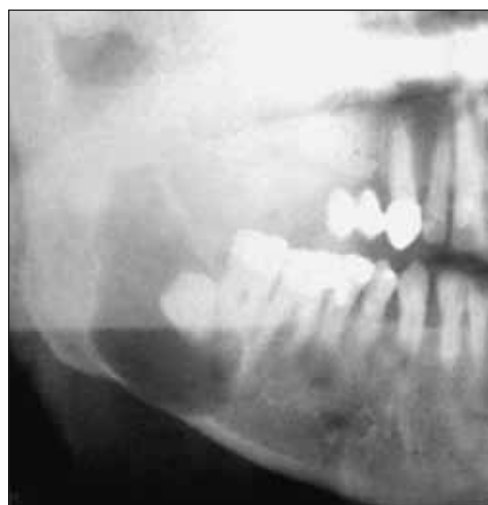
waar de canalis mandibulae of de nervus mandibularis in nauw contact met de wortel verliep (afb. 13).

als er gekromde wortels zijn die de nervus alveolaris inferior als het ware omvatten. De wortels dienen dan één voor één te worden verwijderd, waarbij de luxatiekracht minimaal moet zijn. In de wortels is vaak een groef in mesiodistale richting zichtbaar, een radix-usuur, op de plaats

een deel) worden afgeschoven. Twee incisietechnieken worden hiervoor vaak gebruikt: de envelopincisie en de flapincisie. De envelopincisie kan alleen worden toegepast als de derde molaar ten minste voor een deel is doorgebroken, de flapincisie kan voor alle situaties worden toegepast. Om vast te stellen waar de mucosa moet worden geïncideerd, moet men zich realiseren dat een derde molaar in de onderkaak zich als het ware op een balkon linguaal van de kaakboog bevindt en dat de linguale botlamel zeer dun kan zijn (afb. 15 en 16).

De envelopincisie begint in de sulcus gingivalis van de tweede molaar, loopt door in de sulcus gingivalis van de derde molaar en wordt vervolgens ongeveer één centimeter verlengd in de raphe pterygomandibularis over de processus alveolaris in de richting van de opstijgende tak van de mandibula (afb. 17). Deze richting is meer naar buccaal dan vaak wordt gedacht. De ramus ascendens verloopt immers onder een hoek met de kaak en de derde molaar staat op een soort van balkon. Desgewenst kan de incisie ook worden verlengd tot in de sulcus gingivalis van de eerste molaar. Dit is echter zelden nodig.

Bij de flapincisie wordt distaal van de tweede molaar, aan de mesiale zijde van de interdentaal papil, een incisie door de sulcus gingivalis gemaakt die de vaste gingiva loodrecht kruist en hierna onder een hoek van 45° naar mesiaal afbuigt tot ruim boven de omslagplooï (afb. 18). Er wordt hierbij tot op het bot geïncideerd. Een voordeel van deze techniek is dat er meer zicht op het operatiegebied is. Dit kan van belang zijn als bijvoorbeeld bot rond de derde molaar moet worden verwijderd. Deze techniek biedt dus zeker een voordeel als men relatief onervaren is.



Afb. 14. Grote radiolucentie rondom de kroon van gebitselement 48. Het bleek te gaan om een folliculaire cyste.

Lokale botafwijkingen

Het kiezen van de wijze van verwijdering wordt mede bepaald door vooraf op de röntgenfoto waargenomen lokale botafwijkingen. Een relatief vaak voorkomende afwijking is een folliculaire cyste, die tegelijkertijd met het gebitselement geheel zal moeten worden verwijderd, zo nodig in algehele anesthesie (afb. 14).

Chirurgische verwijdering van derde molaar in onderkaak

Het chirurgisch verwijderen van een derde molaar in de onderkaak kan bestaan uit een of meer van de volgende procedures: incideren van het mucoperiost, afschuiven van het mucoperiost, alveolotomie, decapiteren van het gebitselement, splitsen van de kroon, splitsen van de wortels.

Incisie

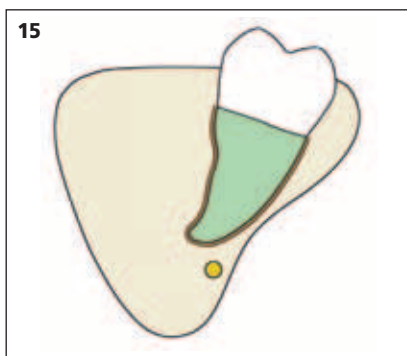
Bij de chirurgische verwijdering van een derde molaar in de onderkaak moet meestal het mucoperiost (voor

Verwijdering na incisie

Voor verwijdering van een rechtopstaande of licht naar mesiaal gekipte derde molaar die gedeeltelijk of volledig door een operculum is bedekt, is alleen incideren noodzakelijk. Daarna kan het gebitselement met een hevel of een tang worden verwijderd.

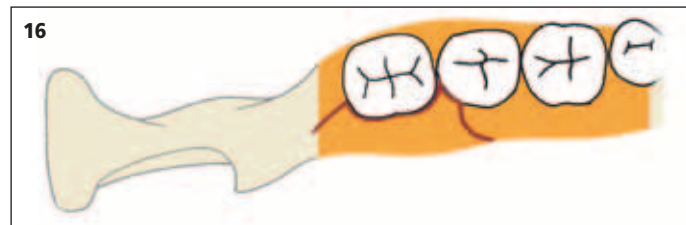
Verwijdering na alveolotomie

Voor het uitvoeren van een alveolotomie wordt na incisie eerst het mucoperiost afgeschoven, waarbij het volledige oppervlak van het doorgebroken gedeelte van de



Afb. 15. Doorsnede door de mandibula juist distaal van de derde molaar. De derde molaar staat als het ware op een balkon en de mandibula is ter plaatse sterk ondersneden.

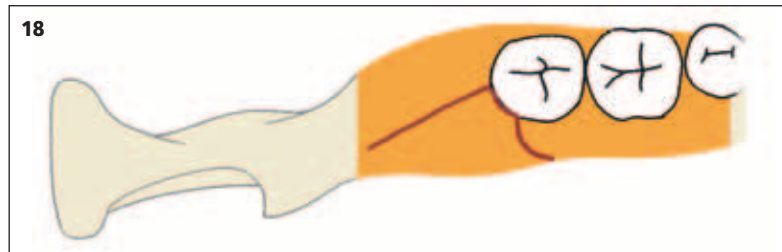
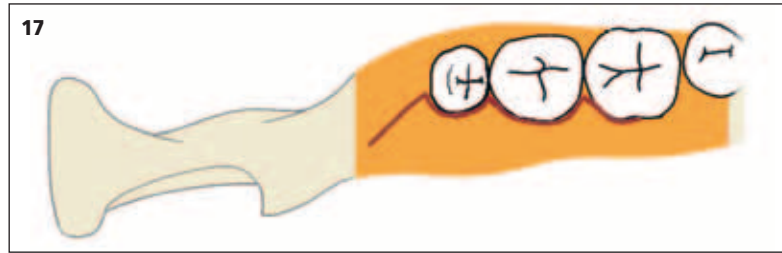
Afb. 16. Boven-aanzicht derde molaar in de onderkaak met dunne linguale botlamel.



derde molaar zichtbaar moet worden (afb. 19a). Buccaal en distaal van de derde molaar wordt met een grote ronde boor het bot verlaagd tot de volledige kroon en de bifurcatie zichtbaar zijn (afb. 19b). Het boren geschiedt met een blauw hand- of hoekstuk onder ruime koeling met een fysiologische zoutoplossing. Voorzichtigheid is geboden bij het verwijderen van bot distaal van de derde molaar. De opstijgende tak verloopt hier sterk naar buccaal, waardoor de kans groot is de linguale cortex te perforeren met het risico dat de vaak zeer oppervlakkig gelegen nervus lingualis wordt beschadigd (Hagler en Reich, 2002; Chossegros *et al*, 2002). Door na de alveolotomie de rechte hevel tussen de tweede en derde molaar te plaatsen, kan de derde molaar worden geluxeerd en vervolgens met een tang worden verwijderd. Als tussen de tweede en de derde molaar onvoldoende ruimte is, kan ter hoogte van de bifurcatie een put van voldoende diepte in de derde molaar worden geboord. Met een Cryer-hevel, die afsteunt op de linea obliqua externa, kan de derde molaar dan omhoog worden geluxeerd.

Verwijdering in delen

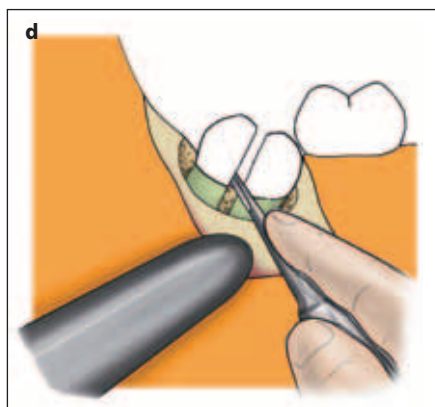
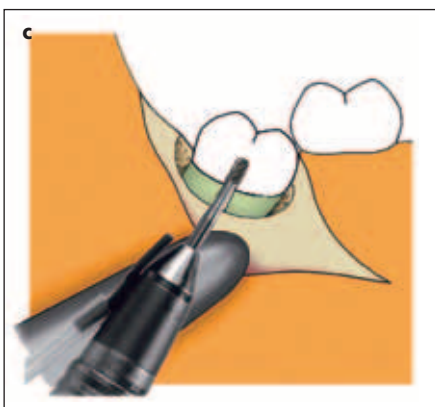
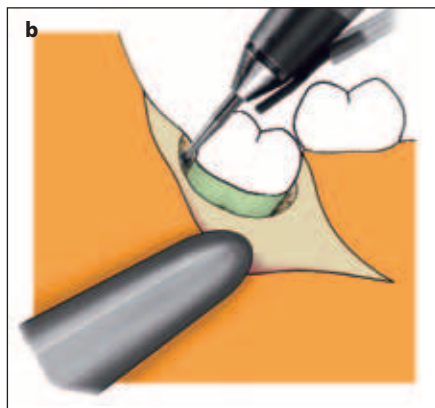
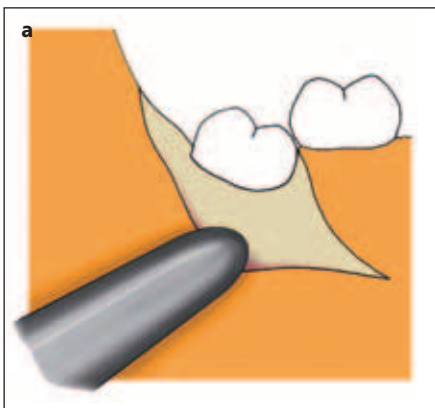
Voor het verwijderen in delen wordt eerst weer het mucoperiost afgeschoven en het volledige kroongedeelte door middel van alveolotomie tot aan de bifurcatie zichtbaar gemaakt. Als op de röntgenfoto duidelijk twee gescheiden wortels te zien zijn, kan de derde molaar in de lengte worden gesplitst. Hiertoe wordt met een dikke fissuurboor in een blauw hand- of hoekstuk de kroon vanuit de bifurcatie occlusaalwaarts in de lengterichting gesplitst (afb. 19c). In buccolinguale



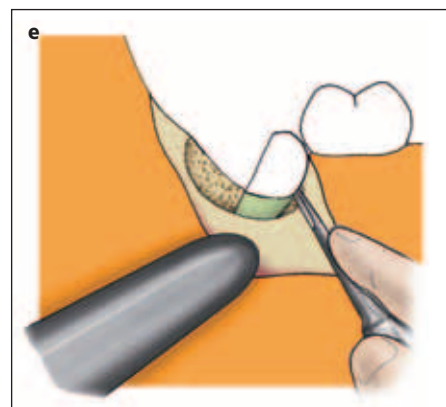
richting wordt de boorsleuf over ongeveer driekwart van de dikte van de kroon aangebracht. Hiermee wordt de kans op perforatie van de linguale cortex en op beschadiging van de nervus lingualis vermeden. Vervolgens worden het mesiale en distale deel van de derde molaar met een rechte hevel van elkaar gescheiden (afb. 19d). De patiënt moet voorafgaand hieraan worden verteld dat er vaak een knappend geluid hoorbaar is als gevolg van deze splitsing. Het distale deel kan dan met een rechte hevel worden geluxeerd en met een tang worden verwijderd. Het verwijderen van een (deel van een) gebitselement met een pincet wordt afgeraden: de kans op aspiratie als het gebitselement uit de pincet schiet, is niet denkbeeldig. Vervolgens kan het mesiale gedeelte van de derde molaar worden geluxeerd en verwijderd. Er is nu immers voldoende ruimte ontstaan (afb. 19e).

Afb. 17. Envelopincisie voor verwijdering van gebitselement 48.

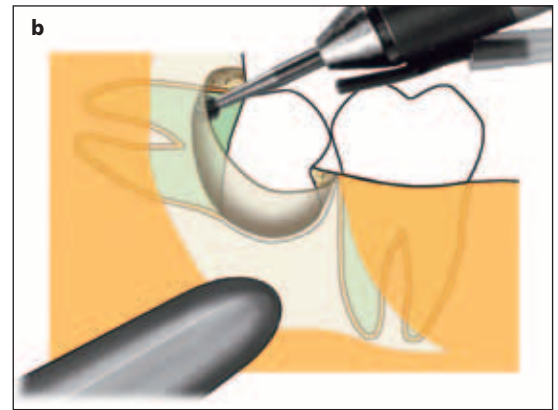
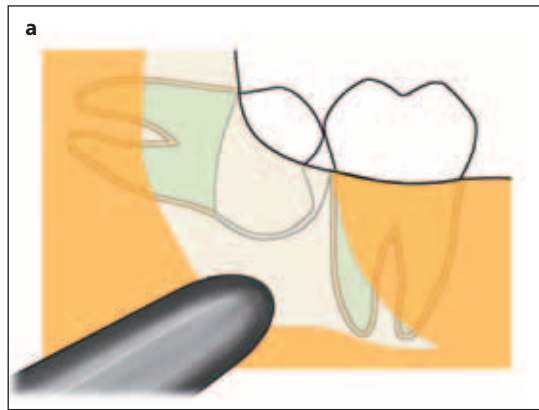
Afb. 18. Flapincisie voor verwijdering van een niet doorgebroken gebitselement 48.



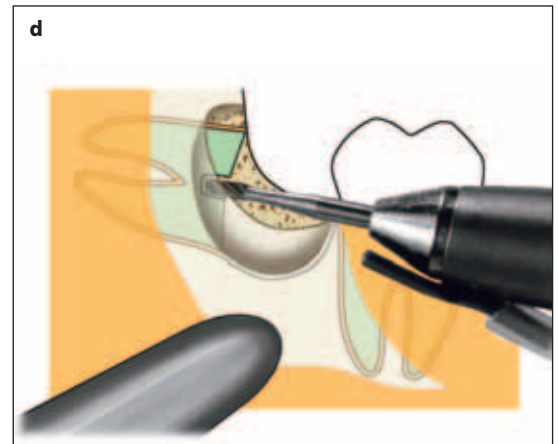
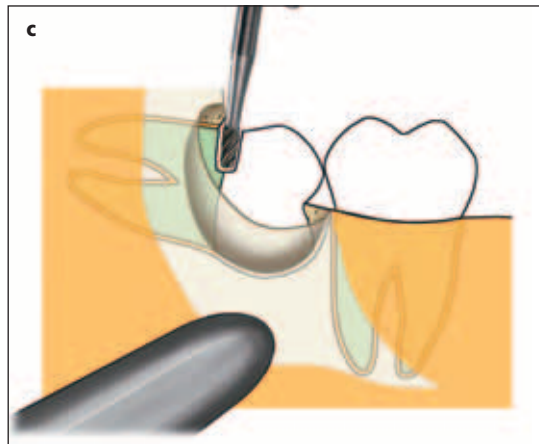
Afb. 19. Chirurgische verwijdering van een naar mesiaal gekipt gebitselement 48, waarvan de kroondeels door bot is omgeven (a); alveolotomie om de volledige kroon tot aan de bifurcatie zichtbaar te maken (b); splitsen van de kroon in de lengte, vanuit de bifurcatie occlusaalwaarts (c); scheiden van het mesiale en distale deel met een rechte hevel (d); luxeren en verwijderen van de mesiale wortel nadat eerst de distale wortel is verwijderd (e).



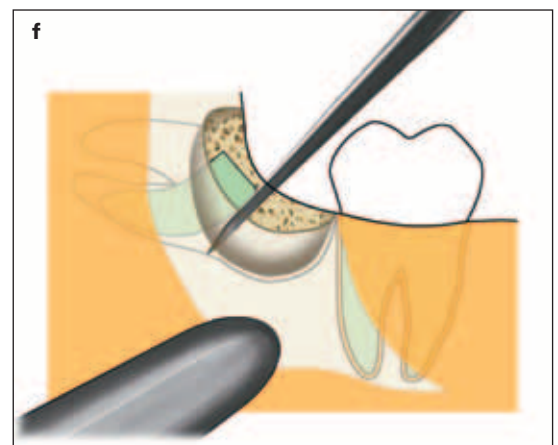
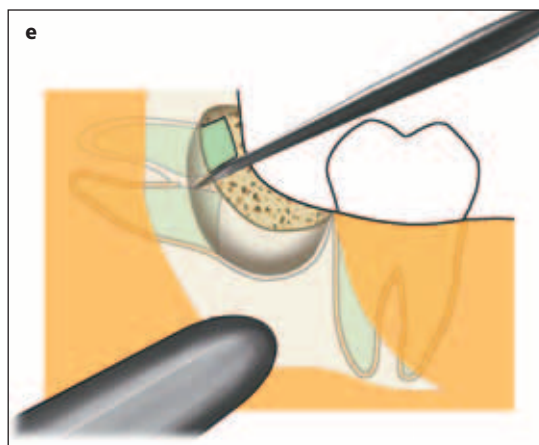
Afb. 20. Chirurgische verwijdering van een horizontaal gelegen derde molaar in de onderkaak (a); vrijleggen van de volledige kroon tot aan de bifurcatie (b);



decapiteren door een sleuf aan te brengen parallel aan het occlusievlak (c); splitsen van de wortels met een dikke fissuurboor (d);



luxeren van de wortels met een rechte hevel en daarna eerst verwijderen van de distale wortel (e); verwijderen van de mesiale wortel (f).



Bij een horizontaal gelegen derde molaar met duidelijk gescheiden wortels kan in principe dezelfde procedure worden gevolgd (afb. 20a). Het is in deze gevallen, of wanneer de wortels niet duidelijk gescheiden zijn, ook mogelijk de derde molaar te verwijderen door deze te decapiteren. Het eerste deel van de ingreep verloopt zoals hierboven beschreven. Na het vrijleggen van de kroon tot aan de bifurcatie wordt de kroon van de wortels gescheiden met een dikke fissuurboor (afb. 20b en c). Het is verstandig om het decapiteren niet strikt tussen kroon en wortels uit te voeren, maar om ongeveer op driekwart van het occlusale vlak de boorsleuf te maken. Hierdoor heeft men na het decapiteren gemakkelijker vat op de resterende wortel(s). Als met de fissuurboor een boorsleuf is aangebracht, wordt de rechte hevel hierin aangebracht en vervolgens geroteerd, waardoor de splitsing tot stand komt. Met een tang kan de losgemaakte kroon worden verwijderd. Bij onvol-

doende ruimte om de kroon tussen de wortels en de tweede molaar uit te krijgen, kan de kroon in twee delen worden gesplitst vanuit het midden van de boorsleuf in de richting van het occlusale vlak. De tweede molaar mag daarbij uiteraard niet met de boor worden beschadigd. Met een Cryer-hevel zijn de wortels vervolgens te verwijderen. Soms is het noodzakelijk de alveolotomie nog iets uit te breiden en de wortels met een fissuurboor en een rechte hevel te splitsen (afb. 20d en e). Vervolgens kunnen beide wortels onafhankelijk van elkaar worden verwijderd (afb. 20e en f).

Chirurgische verwijdering van derde molaar in bovenkaak

Het verwijderen van een derde molaar is in de bovenkaak meestal eenvoudiger dan in de onderkaak. Zelden

hoeft een alveolotomie te worden uitgevoerd, mede door de zachtere kwaliteit van het kaakbot in de bovenkaak dat daardoor elastischer is. Meestal is verwijdering met een rechte hevel en/of een derde-molaartang mogelijk.

Als de derde molaar is geïmpacteerd of geretineerd en deels of volledig onder de mucosa is gelegen, is chirurgische verwijdering geïndiceerd. Veelal kan men volstaan met alleen een incisie van de mucosa. In gecompliceerdere gevallen is alveolotomie noodzakelijk en slechts bij uitzondering moeten de kroon en de wortels worden gesplitst.

Incisie en verwijdering

De incisie wordt in de sulcus distaal van de tweede molaar gemaakt. Deze kruist de vaste gingiva loodrecht en buigt vervolgens onder een hoek van ongeveer 45° af naar mesiaal en eindigt ruim voor de omslagplooï. Naar dorsaal verloopt de incisie distaal van de tweede molaar over de top van het tuber maxillare (afb. 21a). Na de incisie en het afschuiven van het mucoperiost kan een rechte hevel tussen de tweede en de derde molaar worden geplaatst. Tijdens de hevelbeweging moet het tuber maxillare goed met twee vingers worden gesteund om de kans op een tuberfractuur zo gering mogelijk te houden. Bovendien merkt men bij goede ondersteuning een tuberfractuur direct op en kan de schade beperkt blijven.

Als de derde molaar dieper is geretineerd of geïmpacteerd, moet buccaal een alveolotomie worden uitgevoerd, waarna het gebitselement alsnog met de hevel kan worden verwijderd (afb. 21b en c). Bij hoge uitzondering is het noodzakelijk de derde molaar in delen te verwijderen. Vanwege het beperkte zicht is dit technisch vaak lastig.

Wondtoilet en nazorg

Na de chirurgische verwijdering dient de extractiewond te worden verzorgd. Als gevolg van het hevelen of het extraheren wijken de botranden dikwijls enigszins, waardoor voor de patiënt hinderlijke scherpe botranden of exostosen kunnen blijven bestaan. Door de botranden direct na extractie tussen duim en wijsvinger samen te knijpen, kan dit worden voorkomen. Als dit manueel niet mogelijk blijkt, kunnen de scherpe botranden met een knabbeltang of met een grote ronde boor worden gecorrigeerd. Vervolgens wordt de extractiewond ruim gespoeld met een fysiologische zoutoplossing om losse fragmentjes en eventueel débris te verwijderen. Als het mucoperiost is afgeschoven, moet tevens zeer grondig onder de mucoperiostlap worden gespoeld om de kans op een gestoorde wondgenezing en subperiostale abcesvorming te verkleinen. Ten slotte wordt de wond gehecht, doorgaans met een resorbeerbaar materiaal.

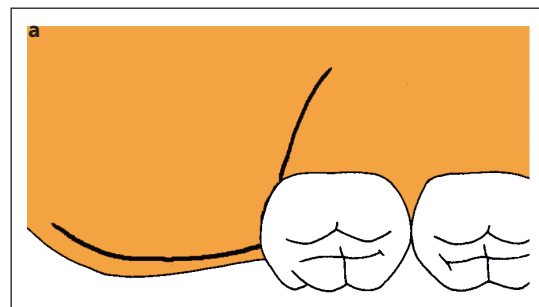
Chirurgische verwijdering van een derde molaar in de bovenkaak vereist altijd het uitvoeren van de zoge-

naamde blaas-snuitproef om een eventuele perforatie van het slijmvlies van de sinus maxillaris op te sporen. De technische procedure hiervan is elders in dit themanummer beschreven (Jansma *et al*, 2004).

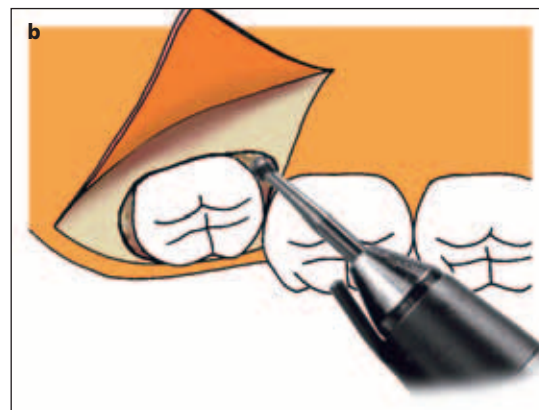
De postoperatieve pijnbestrijding en nazorg zijn ook elders in dit themanummer beschreven (Jansma *et al*, 2004). Hierop aanvullend kan nog worden gezegd dat na chirurgische verwijdering van een derde molaar het niveau van de pijnstilling niet wezenlijk verschillend is bij gebruik van paracetamol of ibuprofen, naproxen en paracetamol met codeïne (Björnsson *et al*, 2003).

Epiloog

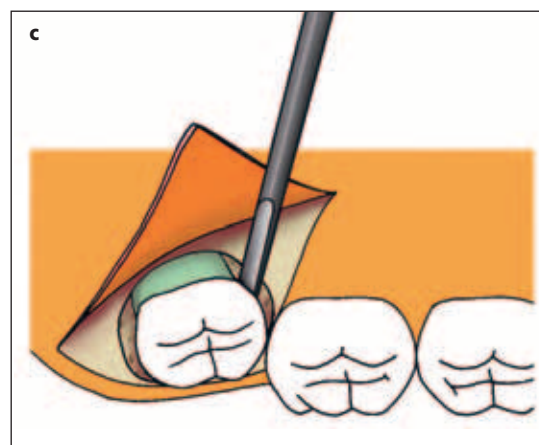
Het chirurgisch verwijderen van een derde molaar kan voor een algemeen practicus een uitdagende behandeling zijn die echter wel de nodige kennis, kunde en ervaring vereist. In alle gevallen blijft onverlet dat men bij technische problemen of tijdens de nazorg kan terugvallen op een kaakchirurg.



Afb. 21. Chirurgische verwijdering van een niet doorgebroken derde molaar in de bovenkaak. Flapincisie (a);



alveolotomie (b);



verwijderen met een rechte hevel (c).

Literatuur

- ADMIRAAL WJ. Juridische aspecten bij chirurgische complicaties. *Ned Tijdschr Tandheelkd* 2003; 110: 127.
- BJÖRNSSON GA, HAANAES HR, SKOGLUND LA. A randomized, double-blind crossover trial of paracetamol 1000 mg four times daily vs ibuprofen 600 mg: effect on swelling and other postoperative events after third molar surgery. *Br J Clin Pharmacol* 2003; 55: 405-412.
- CHOSSEGROS C, GUYOT L, CHEYNET F, BELLONI D, BLANC JL. Is lingual nerve protection necessary for lower third molar germectomy? A prospective study of 300 procedures. *Int J Oral Maxillofac Surg* 2002; 31: 620-624.
- HAGLER G, REICH R. Risiko und Vermeidung von Läsionen des N. Lingualis bei der Weisheitszahnosteotomie. Literaturanalyse und Lehrmeinung in der MKG-Chirurgie in deutschsprachigen Ländern. *Mund Kiefer Gesichtschir* 2002; 6: 34-39.
- JANSMA J, SCHOEN PJ, RAGHOEBAR GM, VISSINK A. Dentoalveolaire chirurgie voor de tandarts: verwijdering van gebitslementen en wortelresten. *Ned Tijdschr Tandheelkd* 2004; 111: 128-132.
- KNUTSSON K, LYSSELL L, ROHLIN M. Dentists' judgment strategies on prophylactic removal of mandibular third molars. *J Dent Res* 2000; 79: 1989-1995.
- KNUTSSON K, LYSSELL L, ROHLIN M. Dentists' decisions on prophylactic removal of mandibular third molars: a 10-year follow-up study. *Community Dent Oral Epidemiol* 2001; 29: 308-314.
- KUGELBERG CF, AHLSTRÖM U, ERICSON S, HUGOSON A, KVINT S. Periodontal healing after impacted lower third molar surgery in adolescents and adults: a prospective study. *Int J Oral Maxillofac Surg* 1991; 20: 18-24.
- LUHRMAN P, SMEELE LE. Het lot van niet-verwijderde onderverstandskiezen. *Ned Tijdschr Tandheelkd* 1998; 105: 18-20.
- MEIJER GJ, SPRINGER GJ, KOOLE R. Complicaties na dentoalveolaire chirurgie. *Ned Tijdschr Tandheelkd* 2004; 111: in druk (mei).
- SANDEN WJ VAN DER, METTES DG, PLASSCHAERT AJ, ET AL. Effect of selected literature on dentists' decisions to remove asymptomatic, impacted lower third molars. *Eur J Oral Sci* 2002; 110: 2-7.
- STOELINGA PJW, BROUNS JJA. Mondchirurgie voor tandartsen. Houten: Bohn Stafleu van Loghum, 1997.
- STOELINGA PJW. De derde molaar. *Ned Tijdschr Tandheelkd* 2003; 110: 123.
- STOELINGA PJW. Antrumperforaties. *Ned Tijdschr Tandheelkd* 2004; 111: 141-145.

Summary

Key words:

- Oral and maxillofacial surgery
- Third molar extraction

Dentoalveolar surgery for the dentist: removal of third molars

In contrast to removal of other teeth and roottips, a third molar is mostly removed for preventive reasons. There is still debate about the correct indications for removal of third molars. As soon as the decision to remove a third molar surgically is made, the dentist has to decide between performing the surgical procedure himself or referring the patient to an oral and maxillofacial surgeon. Level of difficulty of the treatment and experience, available time, availability for postoperative care, and personal interest of the dentist are issues influencing this decision. This article describes systematically the indications, for instance using preoperative radiodiagnostics, the factors determining the technical surgical plan, as well as the practical surgical procedures.