

University of Groningen

## Een letale blaarvormende auto-immuunziekte

Lamberts, M. Aniek; Diercks, G. F.H.; de Leeuw, K.; Meijer, J. M.

*Published in:*  
Nederlands Tijdschrift voor Dermatologie en Venereologie

**IMPORTANT NOTE: You are advised to consult the publisher's version (publisher's PDF) if you wish to cite from it. Please check the document version below.**

*Document Version*  
Publisher's PDF, also known as Version of record

*Publication date:*  
2021

[Link to publication in University of Groningen/UMCG research database](#)

### *Citation for published version (APA):*

Lamberts, M. A., Diercks, G. F. H., de Leeuw, K., & Meijer, J. M. (2021). Een letale blaarvormende auto-immuunziekte. *Nederlands Tijdschrift voor Dermatologie en Venereologie*, 31(6), 36-38.  
<https://nvdv.nl/patienten/dermatologie/zoek-een-dermatoloog/zoek-aan-artikel/blaarziekten-een-letale-blaarvormende-auto-immuunziekte-2021-06>

### **Copyright**

Other than for strictly personal use, it is not permitted to download or to forward/distribute the text or part of it without the consent of the author(s) and/or copyright holder(s), unless the work is under an open content license (like Creative Commons).

The publication may also be distributed here under the terms of Article 25fa of the Dutch Copyright Act, indicated by the "Taverne" license. More information can be found on the University of Groningen website: <https://www.rug.nl/library/open-access/self-archiving-pure/taverne-amendment>.

### **Take-down policy**

If you believe that this document breaches copyright please contact us providing details, and we will remove access to the work immediately and investigate your claim.

*Downloaded from the University of Groningen/UMCG research database (Pure): <http://www.rug.nl/research/portal>. For technical reasons the number of authors shown on this cover page is limited to 10 maximum.*



# Een letale blaarvormende auto-immuunziekte

M.A. Lamberts<sup>1</sup>, G.F.H. Diercks<sup>2</sup>, K. de Leeuw<sup>3</sup>, J.M. Meijer<sup>4</sup>

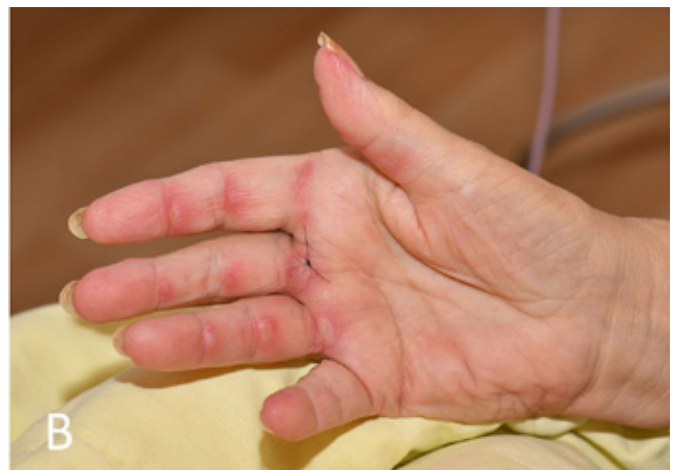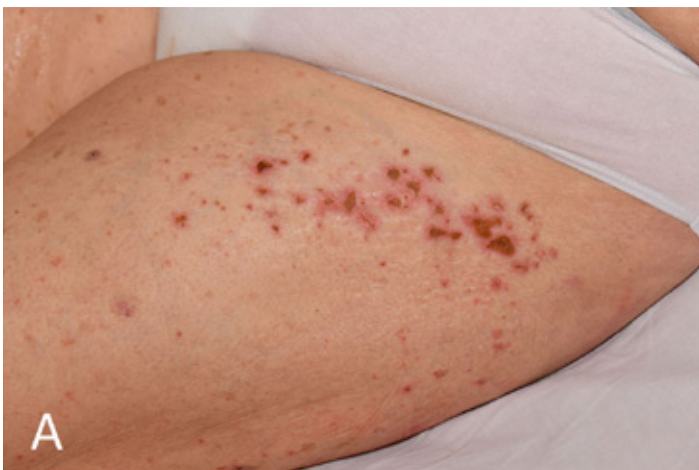Blaarvorming op de huid kan ook voorkomen bij andere auto-immuunziekten dan auto-immuun blaarziekten. In dit artikel presenteren wij een illustratieve casus van anti-melanoma differentiation-associated gene 5 (MDA5) geassocieerde dermatomyositis, een recent beschreven variant van dermatomyositis met een uniek fenotype bestaande uit orale en cutane ulcera en blaarvorming ter plaatse van de typische lokalisaties van dermatomyositis. Anti-MDA5 geassocieerde dermatomyositis heeft een verhoogd risico op interstitiële longziekte, veelal met een snel progressief beloop en een infauste prognose, zoals in deze casus. Kennis van de unieke klinische kenmerken van anti-MDA5 geassocieerde dermatomyositis is daarom van essentieel belang voor tijdige herkenning van dit ziektebeeld

## ZIEKTEGESCHIEDENIS

Een 75-jarige vrouw met blanco voorgeschiedenis presenteerde zich bij een perifeer dermatoloog met recent ontstane afters in de mond, blaren op de vingers en ulcera op de bovenbenen. De patiënt vermeldde tevens pijn in de bilspier, in toenemende mate algehele malaise, een verminderde eetlust en 7 kilogram gewichtsverlies in enkele weken tijd. Vanwege de blaarvorming werd onder de werkdiagnose bulleus pemfigoïd gestart met clobetasol 0,5 mg/g zalf en een stootkuur prednisolon, beide zonder effect. Vanwege klinische achteruitgang tijdens opname werd patiënte overgenomen in het UMCG

met verdenking op een onderliggende systeemziekte.

Dermatologisch onderzoek toonde in het gelaat een vurig, deels heliotroop erytheem en tevens erytheem in de hals, nek en op het coeur. Opvallend was de aanwezigheid van erytheem met herpetiform gegroepede uitgeponste ulcera ter plaatse van de strekzijde van de ellebogen, op de laterale zijde van de bovenbenen (figuur 1A), op de bovenrug en nates. Op de dorsale zijde van de handen waren erythemateuze papels zichtbaar ter plaatse van PIP en MCP gewrichten, met tevens periunguaal erytheem. Aan de palmaire zijde ter plaatse van de DIP, PIP en MCP gewrichten van de rechter hand waren een



Figuur 1. Cutane kenmerken van anti-MDA5 geassocieerde dermatomyositis.

A. Op het bovenbeen rechts, gelokaliseerd ter plaatse van het 'Holster sign', een twintigtal gegroepede lenticulaire uitgeponste ulcera.

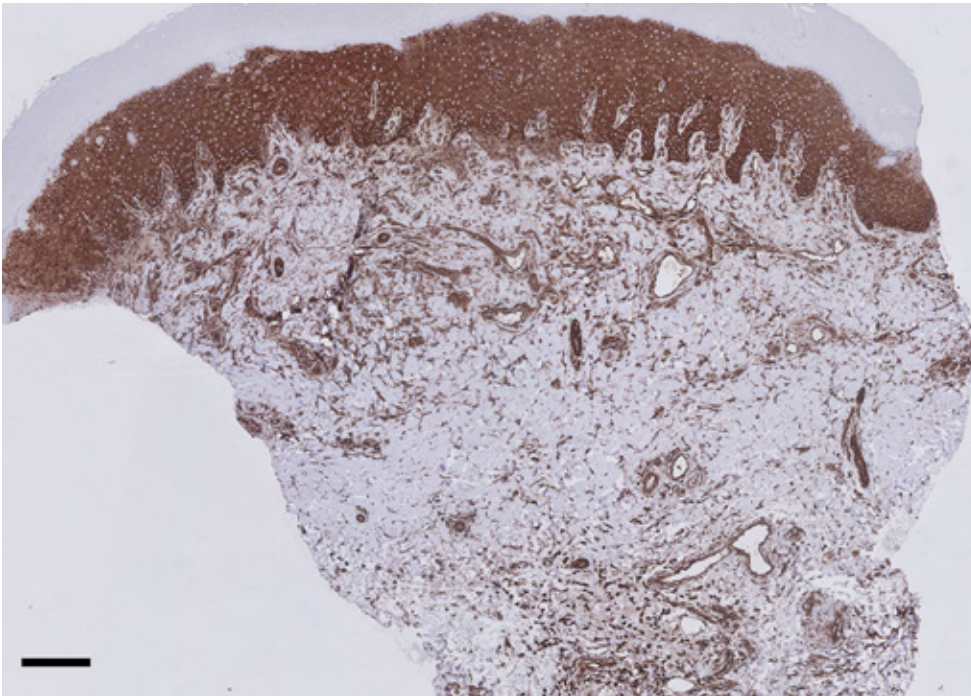
B. Aan de palmaire zijde van de rechter hand ter plaatse van meerdere gewrichten van digiti 2, 3 en 4 bullae en vesikels op erythemateuze ondergrond.

<sup>1</sup> Dermatoloog in opleiding, afdeling Dermatologie, Universitair Medisch Centrum Groningen

<sup>2</sup> Patholoog, afdeling Pathologie en Dermatologie, Universitair Medisch Centrum Groningen

<sup>3</sup> Internist-klinisch immunoloog, afdeling Reumatologie en Klinische Immunologie, Universitair Medisch Centrum Groningen

<sup>4</sup> Dermatoloog, afdeling Dermatologie, Universitair Medisch Centrum Groningen



*Figuur 2. Histopathologie toont in bruin een sterk positieve human myxovirus resistance protein 1 (MxA) aankleuring van zowel de epidermis als de dermis, duidend op een type I interferon gemedieerde aandoening. De zwarte balk is 200 µm.*

vijftal pral gespannen bullae aanwezig (figuur 1B). Vanwege de distributie van de huidafwijkingen werd gedacht aan dermatomyositis. Aanvullend onderzoek toonde geen aanwijzingen voor de differentiaal diagnostische overwegingen van een gedissemineerde herpes zoster, vasculitis, (bulleuze) systemische lupus erythematosus, auto-immuun blaarziekten (bulleus pemfigoïd), erythema multiforme of een variant van porfyrie. Histopathologisch onderzoek van een bulla op de rechter hand toonde een gering perivascuair lymfocytair infiltraat met apoptotische keratinocyten. Kleuring met human myxovirus resistance protein 1 (MxA) was sterk positief, passend bij een interferon type 1 gerelateerde aandoening (figuur 2). Laboratoriumonderzoek toonde een verhoogd CRP (70 mg/L), bezinking (112 mm/uur) en creatinine kinase (1003 U/L). Beeldvormend onderzoek via CT thorax-abdomen en PET-scan toonden geen tekenen van maligniteit. Een hoog resolutie CT scan (HRCT) van de longen liet matglas consolidaties zien, passend bij een niet-specifieke interstitiële pneumonitis. Een MRI van de bovenbenen toonde afwijkingen passend bij myositis, bevestigd in een spierbiopt van de musculus quadriceps. Bij opname werd met verdenking op dermatomyositis gestart met methylprednisolon 1000 mg voor 3 dagen, gevolgd door prednisolon 0,75 mg/kg/dag. Binnen enkele dagen werd patiënte toenemend respiratoir insufficiënt en overgebracht naar de intensive care. Herhaling van de HRCT scan toonde uitbreiding van de interstitiële longziekte (ILD). Inmiddels bevestigde de myositis-blot de aanwezigheid van myositis specifieke antistoffen gericht tegen MDA5, passend bij de diagnose anti-MDA5 geassocieerde dermatomyositis. Op de intensive care startte men met intraveneuze immunoglobuline, cyclo-

fosfamide, en nogmaals methylprednisolon; echter patiënte overleed korte tijd later ten gevolge van de dermatomyositis gerelateerde ILD.

## BESPREKING

Dermatomyositis is een auto-immuunziekte gekarakteriseerd door chronische inflammatie van huid en spieren. [1] De diagnose wordt gesteld op basis van kliniek, detectie van dermatomyositis specifieke autoantistoffen, spieraafbraak gerelateerde bloedwaarden (creatinine kinase, lactaat dehydrogenase, ASAT en ALAT), elektromyografie en histopathologisch onderzoek van spier en/of huid. De klassieke dermatologische manifestaties van dermatomyositis bestaan uit: 1. heliotroop erytheem (erythemateuze plaques op de bovenste oogleden of periorbitaal), 2. Gottronse papels (erythemateuze papels op de strekzijde van gewrichten), 3. teken van Gottron (erythemateuze maculae over de strekzijden van gewrichten). [1] Andere ziektemanifestaties zijn spierzwakte van de proximale spieren van de bovenste- en onderste extremiteiten, oesophagus dysmotiliteit of ILD. Dermatomyositis kan eveneens zonder myositis voorkomen, ook wel amyopathische dermatomyositis genoemd.

Anti-MDA5 geassocieerde dermatomyositis werd in 2005 voor het eerst beschreven en kent een karakteristieke klinische presentatie van mucocutane afwijkingen. [2-4] Het meest typerend zijn cutane uitgeponste ulcera (40-82%), veelal gelegen op de strekzijde van gewrichten. Een tweede kenmerkende dermatologisch manifestatie zijn erythemateuze papels, plaques of maculae palmaire of aan de palmaire zijde van de vingers. Deze huidafwijkingen baseren zich mogelijk op een occlusieve vasculopathie die kan leiden tot ulcera en

zelfs blaarvorming zoals in de gepresenteerde casus. Andere ziektemanifestaties bestaan uit niet-verlittekenende alopecie (78%), orale ulcera (50%), panniculitis (20%) en hyperkeratose of squamae aan de laterale zijde van de vingers (67%; mechanische handen). [3,4]

De meest belangrijke systemische complicatie van anti-MDA5 geassocieerde dermatomyositis is de vaak snel progressieve ILD in 42-100% van de patiënten, met aanzienlijke mortaliteit. [3-5] Cutane ulcera zijn een belangrijke voorspeller voor het ontwikkelen van ILD. Andere systemische manifestaties zijn

artritis en artralgie, koorts en vermoeidheid. Het risico op onderliggende maligniteit lijkt niet verhoogd bij anti-MDA5 geassocieerde dermatomyositis, maar screening is wel geadviseerd. De multidisciplinaire behandeling van dermatomyositis is gepersonaliseerd op basis van orgaanbetrokkenheid en bestaat veelal uit een combinatie van immunosuppressiva. In het geval van anti-MDA5 geassocieerde dermatomyositis is herkenning van de unieke klinische kenmerken van essentieel belang voor vroegtijdige diagnose en behandeling.

## SAMENVATTING

Dermatomyositis is een auto-immuunziekte gekarakteriseerd door chronische inflammatie van huid en spieren. Anti-melanoma differentiatie-geassocieerde gene 5 (MDA5) geassocieerde dermatomyositis is een recent beschreven dermatomyositis variant met unieke dermatologisch manifestaties bestaande uit uitgeponste cutane ulcera, palmar erytheem, papels of blaren op lokalisaties van dermatomyositis. Anti-MDA5 geassocieerde dermatomyositis gaat tevens gepaard met een verhoogd risico op een snel progressieve interstitiële longziekte, met aanzienlijke mortaliteit. Cutane ulcera zijn een belangrijke voorspeller voor het ontstaan van interstitiële longziekte. Wij presenteren een illustratieve casus van anti-MDA5 geassocieerde dermatomyositis.

## TREFWOORDEN

auto-immuunziekte – systeemziekte – blaren - MDA-5 - melanoma-differentiatie-geassocieerde gene 5 – dermatomyositis - interstitiële longziekte

## SUMMARY

Dermatomyositis is an autoimmune disease characterized by chronic inflammation of skin and muscle. Anti-melanoma differentiation-associated gene 5 (MDA5) associated dermatomyositis is a recently described variant that displays a unique dermatological phenotype consisting of punched-out cutaneous ulcers, palmar erythema, papules or blisters at typical sites of dermatomyositis. Moreover, anti-MDA5 associated dermatomyositis patients have an increased risk to develop a rapidly progressive interstitial lung disease with a potentially fatal course. Cutaneous ulcers are an important predictor for the development of interstitial lung disease. We report an illustrative case of anti-MDA5 associated dermatomyositis.

## KEYWORDS

autoimmune disease - systemic disease – blisters - MDA-5 - melanoma-differentiation-associated gene 5 – dermatomyositis - interstitial lung disease

## VERMELDING BELANGENVERSTRENGELING

Geen

## LITERATUUR

1. Lundberg IE, Tjärnlund A, Bottai M, et al. 2017 European League Against Rheumatism/American College of Rheumatology classification criteria for adult and juvenile idiopathic inflammatory myopathies and their major subgroups. *Ann Rheum Dis.* 2017;76:1955-1964.
2. Sato S, Hirakata M, Kuwana M, et al. Autoantibodies to a 140-kd polypeptide, CADM-140, in Japanese patients with clinically amyopathic dermatomyositis. *Arthritis Rheum.* 2005;52(5):1571-1576.
3. Kurtzman DJB, Vleugels RA. Anti-melanoma differentiation-associated gene 5 (MDA5) dermatomyositis: a concise review with an emphasis on distinctive clinical features. *J Am Acad Dermatol.* 2018 Apr;78(4):776-785.
4. Fiorentino D, Chung L, Zwerner J, Rosen A, Casciola-Rosen L. The mucocutaneous and systemic phenotype of dermatomyositis patients with antibodies to MDA5 (CADM-140): A retrospective study. *J Am Acad Dermatol.* 2011 Jul; 65(1): 25-34.
5. Matsushita T, Mizumaki K, Kano M, et al. Antimelanoma differentiation-associated protein 5 antibody level is a novel tool for monitoring disease activity in rapidly progressive interstitial lung disease with dermatomyositis. *Br J Dermatol.* 2017;176(2):395-402.

## CORRESPONDENTIEADRES

Aniek Lamberts  
E-mail: m.a.lamberts@umcg.nl