

University of Groningen

Secundaire retentie van melkmolaren.

Raghoobar, G. M.; Abma, G.; Boering, G.; Stegenga, B.

Published in:
 Nederlands tijdschrift voor tandheelkunde

IMPORTANT NOTE: You are advised to consult the publisher's version (publisher's PDF) if you wish to cite from it. Please check the document version below.

Document Version
 Publisher's PDF, also known as Version of record

Publication date:
 1988

[Link to publication in University of Groningen/UMCG research database](#)

Citation for published version (APA):

Raghoobar, G. M., Abma, G., Boering, G., & Stegenga, B. (1988). Secundaire retentie van melkmolaren. *Nederlands tijdschrift voor tandheelkunde*, 95(10), 389-392.
<https://www.scopus.com/record/display.uri?eid=2-s2.0-0024093117&origin=inward&txGid=4dbe9572abc502fb22d5086ab4093a3f>

Copyright

Other than for strictly personal use, it is not permitted to download or to forward/distribute the text or part of it without the consent of the author(s) and/or copyright holder(s), unless the work is under an open content license (like Creative Commons).

The publication may also be distributed here under the terms of Article 25fa of the Dutch Copyright Act, indicated by the "Taverne" license. More information can be found on the University of Groningen website: <https://www.rug.nl/library/open-access/self-archiving-pure/taverne-amendment>.

Take-down policy

If you believe that this document breaches copyright please contact us providing details, and we will remove access to the work immediately and investigate your claim.

Downloaded from the University of Groningen/UMCG research database (Pure): <http://www.rug.nl/research/portal>. For technical reasons the number of authors shown on this cover page is limited to 10 maximum.

ONDERZOEK

Secundaire retentie van blijvende molaren

I. Klinische, röntgenologische en histologische kenmerken

Samenvatting. Secundaire retentie is het stoppen van de eruptie van een gebitselement na aanvankelijke doorbraak zonder dat er sprake is van een fysische barrière in het eruptietraject of van een abnormale ligging. Bij 53 patiënten met 81 secundair geretineerde blijvende molaren werden de klinische, röntgenologische en histologische kenmerken van secundaire retentie geanalyseerd. In 65 gevallen was de eerste molaar secundair geretineerd. Histologisch werden bij 38 onderzochte geretineerde molaren in alle gevallen lokale gebieden met ankylose aangetoond. Tijdens het prospectief observeren van de patiënten over een volgende periode van gemiddeld vier jaar werden binnen de onderzoeksgroep zes nieuwe gevallen van secundaire retentie waargenomen.

RAGHOEBAR GM, BOERING G, VISSINK A. Secundaire retentie van blijvende molaren. I. Klinische, röntgenologische en histologische kenmerken. Ned Tijdschr Tandheelkd 1992; 99: 397-400.

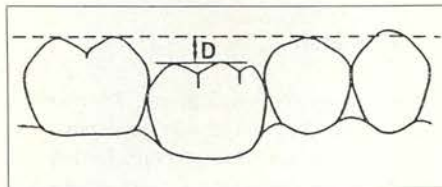
1 Inleiding

Eruptie is de continue beweging van een gebitselement vanaf de plaats van aanleg in de kaak tot het maken van contact met de antagonist.¹ Na volledige doorbraak gaat de eruptie in vertraagd tempo door ter compensatie van de groei van de kaken en de occlusale afslijting. Gestoorde eruptie van een molaar kan leiden tot een stoornis in de gebitsontwikkeling, occlusie en articulatie. De buurelementen kunnen kippen naar het diasteem en de antagonist kan uitgroeien. In geval van blijvende molaren worden eruptiestoornissen vooral waargenomen bij derde molaren; eerste en tweede blijvende molaren tonen niet vaak eruptiestoornissen.²

Soms wordt de algemeen-practicus geconfronteerd met een patiënt bij wie een blijvende molaar zich onder het niveau van occlusie bevindt, zonder dat sprake is van een duidelijk aanwijsbare fysische barrière in het eruptietraject of van een abnormale ligging van het gebitselement. Het occlusale vlak van een dergelijke molaar is te sonderen en kan gerestaureerd zijn. Dit versterkt de indruk dat het hier niet primaire retentie of impactie betreft, maar dat deze molaar ooit doorgebroken is geweest. Deze eruptiestoornis wordt secundaire retentie genoemd.³

In de literatuur is secundaire retentie ook bekend als ankylose,⁴ submerging,⁵ en infrapositie.⁶ Wij geven de voorkeur aan de term secundaire retentie omdat deze de bedoelde eruptiestoornis het beste omschrijft. 'Ankylose' verwijst namelijk naar een onderliggende oorzaak, 'submerging' doet een actief wegzinken van de aangedane molaar in de kaak vermoeden, en 'infrapositie' duidt slechts de toestand aan waarin een secundair geretineerde molaar wordt aangetroffen. Ook moet men zich realiseren dat secundaire retentie wezenlijk ver-

schilt van primaire retentie en impactie.⁷ In geval van primaire retentie heeft het gebitselement nooit een doorbraakneiging vertoond, ondanks het feit dat er geen fysische barrière in het eruptietraject voorkomt of dat het gebitselement een zodanige abnormale ligging heeft dat doorbraak onmogelijk is. In geval van impactie is de eruptie van een gebitselement gestopt ten gevolge van een klinisch en/of röntgenologisch waarneembare fysische barrière in het eruptietraject of ten gevolge van een abnormale ligging van dit gebitselement.



Afb. 1. Schematische weergave van een secundair geretineerde molaar. Infrapositie werd gemeten als de afstand (D) tussen het occlusievlak van de aangedane molaar en het occlusievlak van de betreffende gebitsboog.

Secundaire retentie wordt vaker in het melkgebit gezien dan in het blijvend gebit. Ernstige occlusie- en articulatiestoornissen als gevolg van secundaire retentie komen vooral in het blijvend gebit voor. Het verhoogde risico op het ontstaan van cariës en parodontitis kan leiden tot vroegtijdig verlies van niet alleen het betreffende gebitselement maar ook van de buurelementen.

Infrapositie van een molaar op een leeftijd waarop het gebitselement normaal in occlusie had moeten staan, is het meest karakteristieke kenmerk van secundaire retentie. In de literatuur worden een heldere percussietoon en het plaatselijk ontbreken van het parodontale ligament op de röntgenfoto eveneens beschouwd als dia-

G.M. Raghoebar, kaakchirurg
G. Boering, kaakchirurg
A. Vissink, tandarts

Uit de kliniek voor Mondziekten, Kaakchirurgie en Bijzondere Tandheelkunde van het Academisch Ziekenhuis te Groningen.

Trefwoorden: **Mondziekten en Kaakchirurgie – Orthodontie** – Secundaire retentie – Doorbraakstoornis

Datum van acceptatie: 14 november 1991.

Adres: Dr. G.M. Raghoebar, AZ Groningen, postbus 30.001, 9700 RB Groningen.

gnostische criteria,^{4 8 9} maar de betrouwbaarheid van deze laatste twee is nog onbekend. Een heldere percussietoon en een discontinue parodontaal ligament op de röntgenfoto zouden pathognomisch zijn voor het voorkomen van ankylose.

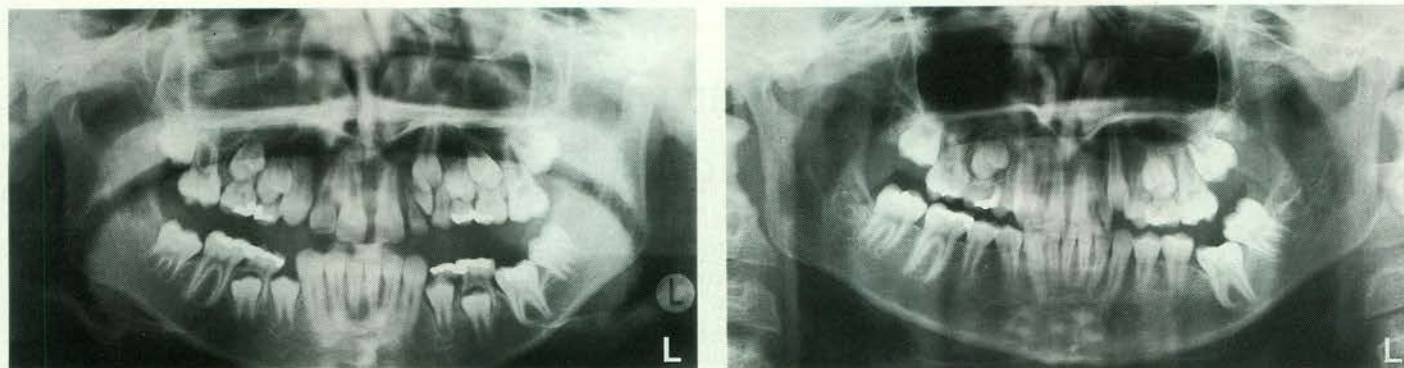
Het doel van dit onderzoek is het beschrijven van de klinische, röntgenologische en histologische kenmerken van secundaire retentie van blijvende molaren alsmede het toetsen van de betrouwbaarheid van een heldere percussietoon en een discontinue parodontaal ligament op de röntgenfoto als diagnostische criteria. In een vervolgartikel zal worden ingegaan op de behandelingsmogelijkheden.

2 Materiaal en methode

Definitie. Een molaar werd als secundair geretineerd beschouwd als het occlusievlak zich 1 mm of meer beneden het niveau van het occlusievlak van de betreffende gebitsboog bevond, op een leeftijd waarbij dit gebitselement in occlusie zou moeten staan (afb. 1). Molaren met een verstoorde morfologie ten gevolge van cariës en/of restauraties zijn van het onderzoek uitgesloten. Derde molaren werden niet in dit onderzoek betrokken omdat bij deze gebitselementen differentiatie tussen de verschillende eruptiestoornissen (impactie, primaire retentie, secundaire retentie) niet goed mogelijk is.

Materiaal. Op grond van de operationele definitie is een groep geselecteerd van 25 vrouwen en 28 mannen (gemiddelde leeftijd $21,5 \pm 11,9$ jaar, mediaan 17,5 jaar, spreiding 9-62 jaar) met één of meer secundair geretineerde molaren.

Klinisch en röntgenologisch onderzoek. De klinische en röntgenologische (orthopantomogram, tandfilm) kenmerken van secundair geretineerde blijvende molaren zijn



Afb. 2. Orthopantomogram van een tienjarig meisje met secundaire retentie van element 36 (links). Orthopantomogram van dezelfde patiënte na één jaar. De infrapositie is toegenomen (rechts).

geïnterpreteerd:

- verdeling van secundaire gereteneerde gebitselementen over de kaken;
- mate van infrapositie, namelijk de afstand tussen het occlusievlak van de gereteneerde molaar en het occlusievlak van de desbetreffende gebitsboog (afb. 1);
- percussietoontoon van de gereteneerde molaar, namelijk een heldere toon (suggestief voor ankylose) en een doffe toon (suggestief voor een normaal gebitselement). De percussietoontoon werd vergeleken met die van de buurelementen;
- kipping van de buurelementen;
- verticale ontwikkeling van de processus alveolaris ter plaatse van het gereteneerde gebitselement;
- continuïteit van het parodontale ligament (discontinuïteit is suggestief voor ankylose).

Voorts werden de eerstegraads bloedverwanten van de patiënten met secundaire retentie onderzocht op het voorkomen van dezelfde afwijking in hun gebit.

Histologisch onderzoek. Achtendertig secundaire gereteneerde gebitselementen werden verwijderd in verband met de ingestelde therapie. Zes gezonde gebitselementen dienden als controle. Deze gebitselementen werden gedurende twee weken gefixeerd in een 10% gebufferde formalineoplossing, gespoeld in kraanwater, gedemineraleerd in een waterige oplossing van 25% mierzuur en 10% citroenzuur, en ingebed in paraffine. Zeven μ m paraffinecoupes zijn in een mesiodistale richting gesneden, parallel aan de verticale as van het gebitselement. De coupes zijn gekleurd met hematoxyline en eosine, en lichtmicroscopisch gescreend op het voorkomen van ankylotische gebieden op het worteloppervlak en de aanwezigheid van hypercementose.

Vervolgonderzoek. Alle patiënten namen deel aan een vervolgonderzoek. Met intervallen van zes maanden werden patiënten, bij wie geen invasieve behandeling was ingesteld, klinisch en röntgenologisch gecontroleerd (a/t/m f). Bijzondere aandacht ging uit naar het optreden van spontane reëruptie van de gereteneerde gebitselementen en van nieuwe gevallen van secundaire retentie in onze onderzoeksgroep.

Statistische en mathematische analyse. De verdeling van de gebitselementen over de kaken en de verandering van de mate van infrapositie in de tijd werden geanalyseerd met behulp van respectievelijk de binominale verdeling en een gepaarde student t-test. De sensitiviteit (S) en de specificiteit (Sp) van de toegepaste klinische en röntgenologische diagnostische methodieken in vergelijking met de uitkomsten van het histologisch onderzoek werd berekend uit $S = \frac{WP}{WP + VN} \times 100\%$ en $Sp = \frac{WN}{WN + VP} \times 100\%$. Hierbij staan WP en WN voor waar-positieve en waar-negatieve uitkomsten, en VP en VN voor vals-positieve en vals-negatieve uitkomsten.

3 Resultaten

Klinische en röntgenologische kenmerken (afb. 2). In 65 gevallen was de eerste molaar secundair gereteneerd (tab. I). Bij vijf patiënten was het buurelement en bij 13 patiënten de antagonist eveneens secundair gereteneerd. Secundaire retentie in alle kwadranten werd aangetroffen bij één patiënt. De infrapositie bedroeg gemiddeld $4,3 \pm 1,9$ mm. In drie gevallen was de infrapositie zo uitgesproken dat de gereteneerde molaren vrijwel geheel bedekt waren door de buurelementen en de mucosa; de verbinding tussen het occlusale vlak van de gereteneerde molaar en het mondmilieu bestond slechts uit een fistel. Een percussietest voor het aantonen van ankylose kon daardoor niet worden uitgevoerd bij deze drie gebitselementen. Zestien molaren hadden een heldere percussietoontoon, de overige 62 molaren gaven een doffe percussietoontoon. Kipping van buurelementen werd bij 39 gereteneerde molaren waargenomen.

De verticale ontwikkeling van de processus alveolaris ter plaatse van het secundair gereteneerde gebitselement was in alle gevallen achtergebleven (afb. 2a). Bij 14 gereteneerde molaren was de parodontaallijn op de röntgenfoto discontinu.

In vijf families werd een positieve familiale samenhang geconstateerd; in al deze gevallen leed ten minste één van de ouders ook aan secundaire retentie. Dit duidt op autosomale overerving.

Histologie. Lokale gebieden met ankylose werden aangetroffen bij alle 38 histologisch onderzochte secundair gereteneerde molaren. Geen van de zes controlegebitselementen toonde deze verschijnselen van ankylose. Bij 20 van de 38 gebitselementen was ankylose alleen gelokaliseerd in de bifurcatie en op het interradiculaire worteloppervlak. In 12 gevallen kwamen ankylotische gebieden ook voor op het buitenoppervlak van de wortels. Van de overige zes secundair gereteneerde gebitselementen was alleen het buitenste worteloppervlak ankylotisch.

Betrouwbaarheid van de percussietest en röntgenfoto's. Van de 16 molaren met een heldere toon was bij 12 een plaatselijke onderbreking van het parodontale ligament op de röntgenfoto te zien, bij de 62 molaren met een normale percussietoontoon werd dit slechts in twee gevallen waargenomen. Vier molaren zonder onderbreking van het parodontale ligament gaven wel een heldere percussietoontoon. Tabel II geeft een overzicht van het voorkomen van een heldere percussietoontoon en een discontinue parodontaallijn bij de 38 histologisch onderzochte gebitselementen. Uit de in deze tabel vermelde gegevens kan de sensitiviteit en specificiteit voor de percussietest en de röntgenfoto (parodontaallijn) worden berekend, ervan uitgaande dat alle in deze tabel opgenomen molaren een ankylotisch worteloppervlak hebben. Voor de percussietest zijn de sensitiviteit en specificiteit respectievelijk 29% en 100%, voor de afwezigheid van de parodontaallijn op de röntgenfoto zijn deze waarden 21% en 100%.

Vervolgonderzoek. De mate van infrapositie in de tijd nam toe bij adolescenten ($p < 0,05$) en bleef onveranderd bij volwassenen ($p > 0,05$). Spontane reëruptie van secundair gereteneerde blijvende molaren werd niet gezien, evenmin werden veranderingen in de percussietoontoon en in de continuï-

Tabel I. Verdeling van secundair gereteneerde blijvende molaren over de kaken.

	M1	M2	n
Mandibula	36	11	47
Maxilla	29	5	34
n	65	16	81

teit van het parodontale ligament op de röntgenfoto waargenomen. Bij adolescenten werden twee nieuwe gevallen van kipping van de buurelementen gezien. Bij vier patiënten (gemiddelde leeftijd 14,5 jaar) werden in totaal zes nieuwe gevallen van secundaire retentie vastgesteld.

4 Discussie

De oorzaak van secundaire retentie van blijvende molaren is nog niet met zekerheid bekend. De belangrijkste factor bij het ontstaan van deze afwijking is vermoedelijk ankylose.^{2 4 8 9} Andere mogelijke factoren die in de literatuur worden genoemd, zijn hypercementose,¹⁰ een primaire stoornis in het eruptiemechanisme,¹¹ een lokale groei-stoornis van het kaakbot⁵ en genetische factoren.¹² Bij secundair gereteneerde melkmolaren is een lokale stoornis in de wortelresorptie en in het 'reparatiemechanisme' waarschijnlijk de oorzakelijke factor.¹³ Helaas is het onbekend of ankylose aan de basis staat van deze afwijking of dat ankylose juist het gevolg is van het stoppen van de eruptie.

Deze studie doet vermoeden dat bij alle secundair gereteneerde gebitselementen gebieden met ankylose aanwezig zijn. Deze histologische diagnose bleek slechts in een relatief gering percentage voorspeld te kunnen worden op grond van een heldere percussietoontoon en/of een discontinuë parodontaal ligament op de röntgenfoto. Dit betekent dat, bij verdenking op secundaire retentie, een doffe percussietoontoon en/of een ononderbroken parodontaal ligament op een röntgenfoto geen bewijs vormen voor het afwezig zijn van ankylotische gebieden op de wortel. Waarschijnlijk is in een groot aantal gevallen de omvang van de gebieden met ankylose te gering om door middel van percussie en röntgenfoto's te kunnen worden aangetoond. Volgens Anderson *et al* moet ten minste 20% van het worteloppervlak ankylotisch zijn voordat een heldere percussietoontoon is op te wekken.¹⁴ Ofschoon in de hier besproken studie niet het percentage van het worteloppervlak is berekend dat ankylotisch was, werd inderdaad een heldere percussietoontoon alleen bij die gebitselementen waargenomen waarvan achteraf bleek dat een groot deel van het worteloppervlak ankylotisch was. Een onderbro-

Tabel II. Verband tussen de percussietoontoon en continuïteit van het parodontale ligament op de röntgenfoto. Uit histologisch onderzoek is gebleken dat bij alle in deze tabel opgenomen molaren ankylotische gebieden op het worteloppervlak voorkwamen.

	Discontinuu parodontaal ligament	Continu parodontaal ligament
Heldere percussietoontoon	8	3
Doffe percussietoontoon	0	27

ken parodontaal ligament op de röntgenfoto lijkt van nog geringere diagnostische waarde te zijn bij het opsporen van ankylose bij meerwortelige gebitselementen.¹⁵ Dit berust vermoedelijk op het feit dat kleine ankylotische gebieden op de röntgenfoto niet zichtbaar zijn als gevolg van overprojectie.

Het feit dat alle verwijderde secundair gereteneerde molaren ankylose vertoonden, heeft grote implicaties voor de therapie. Een ankylotisch gebitselement is immers niet orthodontisch te verplaatsen.^{9 11} Een andere waarneming die belangrijk is voor een eventueel in te stellen therapie, is het feit dat de infrapositie in adolescenten een sterke neiging tot toename vertoont met alle gevolgen van dien. De implicaties van deze waarnemingen voor de therapie van secundair gereteneerde gebitselementen zullen in een vervolgartikel worden behandeld.

De leeftijd waarop secundaire retentie van blijvende molaren ontstaat, is niet bekend. In de hier besproken patiëntengroep werden nieuwe gevallen van secundaire retentie gezien in de leeftijdscategorie van 13-17 jaar. Dit kan inhouden dat deze afwijking ontstaat tussen een leeftijd van zes jaar (doorbreken van de eerste blijvende molaar) en 18 jaar (einde van adolescentie groeispurt). De jongste leeftijd uit de literatuur en ook uit ons materiaal voor secundaire retentie van een blijvende molaar is negen jaar.¹⁶ Voorts lijkt het dat hoe later een molaar secundaire retentie vertoont des te geringer de mate van infrapositie is.

Uit deze studie werd geconcludeerd dat secundaire retentie van blijvende molaren waarschijnlijk is gerelateerd aan lokale gebieden met ankylose van het worteloppervlak en dat percussietesten en röntgenfoto's, vooral als deze negatief zijn, niet betrouwbaar zijn om de aanwezigheid van

Summary

SECONDARY RETENTION OF PERMANENT MOLAR TEETH: PART I. CLINICAL, RADIOGRAPHIC AND HISTOLOGIC ASPECTS

Key words: Oral surgery - Orthodontics - Eruption disturbance of teeth

The clinical, radiographical and histological aspects of secondary retention in permanent molars were studied in a group of 53 patients with 81 secondarily retained permanent molars. First molars turned out to be affected most frequently. The mean infraocclusion at the patients' first visit was 4.3 mm. After six months, infraocclusion had increased in adolescents. It seemed to be stable in adults. Tilting of adjacent teeth was observed in 39 cases of secondary retention. A solid, clear percussion sound and a partial absence of the periodontal ligament space on radiographs was only noted in less than 20% of the affected molars, while histological examination of 38 removed molars revealed that local areas of ankylosis were present in all cases. During a follow-up period of four years, six new cases of secondary retention were observed in the same population.

Literatuur

- TENCATE AR. Oral histology. Development, structure and function. 3rd ed. St Louis: CV Mosby, 1989: 275-98.
- PINDBORG JJ. Pathology of the dental hard tissues. Copenhagen: Munksgaard, 1970: 225-55.
- RAGHOEBAR GM, ABMA G, BOERING G, STEGENGA B. Secundaire retentie van melkmolaren. Ned Tijdschr Tandheelkd 1988; 95: 389-92.
- BIEDERMAN W. Etiology and treatment of tooth ankylosis. Am J Orthod 1962; 48: 670-84.
- STOY PJ. Submerged permanent molars. The Dental Record 1951; 71: 12-4.
- KUROL J. Infraocclusion of primary molars: an epidemiologic and familial study. Community Dent Oral Epidemiol 1981; 9: 94-102.
- RAGHOEBAR GM, BOERING G, VISSINK A, STEGENGA B. Eruption disturbances of permanent molars. A review. J Oral Pathol Med 1991; 20: 159-66.
- HERMAN E. Evaluation and management of ankylosed teeth. NY State Dent J 1964; 30: 327-33.
- MITCHELL DL, WEST JD. Attempted orthodontic movement in the presence of suspected ankylosis. Am J Orthod 1975; 68: 404-11.
- ISRAEL H. Early hypercementosis and arrested dental eruption: heritable multiple ankylosodontia. J Craniofac Genet Dev Biol 1984; 4: 243-6.

ankylose aan te tonen. Infrapositie van een blijvende molaar op een leeftijd dat de desbetreffende molaar in occlusie had moeten staan en zich geen fysieke barrière in het eruptietraject bevindt, waarbij ook geen sprake is van een abnormale positie van deze molaar in dit traject, is het enige kenmerk van secundaire retentie dat betrouwbaar én klinisch waarneembaar is.

- ¹¹PROFFIT WR, VIG KWL. Primary failure of eruption: a possible cause of posterior open-bite. *Am J Orthod* 1981; 80: 173-90.
- ¹²BOSKER H, TEN KATE LP, NIJENHUIS LE. Familial reinclusion of permanent molars. *Clin Genet* 1978; 13: 314-20.
- ¹³DIXON DA. Observations on submerged deciduous molars. The first Chapman prize essay. *Dent Pract* 1963; 13: 303-15.
- ¹⁴ANDERSSON L, BLOMLÖF L, LINDSKOG S, FEIGLIN B, HAMMARSTRÖM L. Tooth ankylosis. Clinical, radiographic and histological assessments. *Int J Oral Surg* 1984; 13: 423-31.
- ¹⁵KLOEPEL JG. Die Infraposition einzelner Zähne des Milch- und bleibenden Gebisses. *Dtsch Zahn Mund Kieferheilkd* 1959; 30: 308-20.
- ¹⁶KESSLER W. Zur Frage der Häufigkeit von Nonokklusion von Milchmolaren und bleibenden Molaren. *Stoma* 1964; 17: 178-83.

Uit de historie

Cofferdam

In een artikel van J. Sanders uit 1917 verzucht de auteur:

‘Het is opmerkelijk, dat er over de noodzakelijkheid en gewenschtheid van het werken onder cofferdam zoo’n uiteenlopend oordeel in de tandheelkundige wereld wordt aangetroffen. Uit wat ik in m’n nabijheid heb gezien, zou ik zeggen, dat hoe langer de tandheelkundige in de practijk is,

hoe meer ervaring, hoe meer zekerheid van opereeren hij verkrijgt, des te meer hij zich leert helpen met andere middelen, om het operatieveld te isoleeren; en des te meer hij zich dus gaat ontdoen van de voordeelen, welke het werken onder cofferdam ontegenzeggelijk biedt, omdat de meeste patiënten den cofferdam-lap meer of minder onplezierig vinden, en de operateur zelf het aanleggen veelal lastig, althans tijd-

roovend acht. Daarentegen lezen we van verscheiden operateuren van buitengewone autoriteit, dat zij voor eenigszins ingrijpende verrichtingen, b.v. voor alle wortelkanaalbehandelingen nog steeds de cofferdam onmisbaar vinden.’

Bron: *Tijdschr Tandheelkd* 1917; 24: 312.